Иммунотропная и противовирусная терапия новообразований кожи, ассоциированных с папилломавирусной инфекцией

А.В. МОЛОЧКОВ[1], Г.Э. БАГРАМОВА[1], М.А. ГУРЕЕВА[1], А.Н. ХЛЕБНИКОВА[2], В.А. КУЧЕРОВ[3], С.В. СТОВБУН[4], Д.Ю. САФРОНОВ[4]

[1]ФПКМР РУДН; [2]ФППОВ Первый МГМУ им. И.М. Сеченова; [3]ООО «Био Фарма», Москва; [4]РАН Институт химической физики им. Н.Н. Семенова, Москва

Immunotropic and antiviral therapy of cuteneous neoplasms associated with papillomavirus infection

A.V. MOLOCHKOV, G.E. BAGRAMOVA, M.A. GUREEVA, A.N. KHLEBNIKOVA, V.A. KUCHEROV, S.V. STOVBUN, D.YU. SAFRONOV

Department of Advanced Medical Training, Russian University of People's Friendship; Department of Postgraduate Professional Medical Education, I.M. Sechenov First Moscow State Medical University, Moscow

Ключевые слова: папилломавирусная инфекция, иммунотерапия, противовирусная терапия, Панавир.

Key words: papillomavirus infection, immunotherapy, antiviral therapy, Panavir.

Доброкачественные плоскоэпителиальные папилломатозные новообразования кожи и слизистых оболочек, возникающие в результате инфицирования кератиноцитов вирусом папилломы человека (ВПЧ), в настоящее время включают в группу бородавчатых поражений кожи [1]. Выделено более 100 типов ВПЧ на основании различий в последовательности ДНК (некоторые из них связаны с особой локализацией и характерной клинической и гистологической картиной поражений).

Поражения кожи, ассоциированные с ВПЧ, — бородавки вульгарные, ладонные, подошвенные, мозаичные (ВПЧ 1, 2, 4 26, 27, 29, 41, 57, 60, 63, 65-го типа), бородавки плоские (ВПЧ 3, 10 28, 29-го типа), бородавки мясников (ВПЧ 2, 7 1, 3, 4, 10, 28-го типа), верруциформная эпидермодисплазия Левандовского—Лютца (ВПЧ 3, 5, 8, 10 9, 12, 14, 15, 17, 19—25, 36—38, 46, 47, 49, 50-го типа), плоскоклеточный рак, развившийся на фоне верруциформной эпидермодисплазии Левандовкого—Лютца (ВПЧ 5, 8 14, 17, 20, 47-го типа), околоногтевой плоскоклеточный рак (ВПЧ 16, 34, 35-го типа), другие разновидности плоскоклеточного рака кожи [2]. Поражения слизистых оболочек — остроконечные кондиломы (ВПЧ 6, 11, 42—44, 54, 55, 70, 2, 27, 57-го типа), интраэпителиальная неоплазия высокой степени, включая опухоли шейки матки и бовеноидный папулез (ВПЧ 16, 18, 31, 33—35, 39, 40, 51—59, 61, 62-го типа), гигантская кондилома Бушке—Левенштейна (ВПЧ 6, 11-го типа), рецидивирующий респираторный папилломатоз, папилломы конъюнктивы (ВПЧ 6, 11-го типа), фокальная эпителиальная гиперплазия — болезнь Хека (ВПЧ 13, 32-го типа) [3, 4].

Условие развития поражения кожи, ассоциированного с ВПЧ, — контакт вируса с клетками базального слоя эпителия при механических (царапины и др.) и других повреждениях кожи. Более выражена восприимчивость к инфицированию ВПЧ при иммуносупрессии [5]. Без лечения клинические проявления папилломавирусной инфекции (ПВИ) могут спонтанно инволюционировать (в 90% случаев), длительно персистировать или увеличиваться в размере и количестве, трансформируясь в рак. При поражениях слизистых оболочек рак *in situ* без лечения переходит в инвазивный рак в 36% случаев за 3,8—5,7 года [6]. С меньшей частотой спонтанной инволюции подвергаются более длительно существующие очаги поражений. Отсутствие спонтанной инволюции бородавок также может быть связано с повторным инфицированием новыми типами ВПЧ. Реинфекция одним и тем же типом ВПЧ встречается нечасто, возможно благодаря приобретенному иммунитету.

Для выявления ВПЧ-инфекции чаще всего применяют молекулярно-генетические методы: неамплификационные (дот-блот, саузерн-блот гибридизация, гибридизация *in situ* на фильтре и ткани) и амплификационные (полимеразная цепная реакция

© Коллектив авторов, 2012

Klin Dermatol Venerol 2012;2:75

[1]e-mail: kisliy@med.rudn.ru
[2]e-mail: rektorat@mma.ru
[3]тел.: +7(495) 921-4991
[4]e-mail: icp@chph.ras.ru

— ПЦР и анализ Hybrid Capture). При сравнении эффективности методов цервикальной цитологии и ПЦР в обнаружении ВПЧ-инфекции установлено, что ПЦР-метод является более чувствительным, чем цитологический.

В то же время ценность ВПЧ-типирования в клинической практике не совсем ясна. Во всяком случае, положительные результаты не являются определяющими в прогнозировании исхода этой инфекции. Это связано с возможностью технических ошибок при выявлении ВПЧ-риска онкогенности. Необходимо тщательное наблюдение за лицами с обнаруженным ВПЧ среднего и высокого риска онкогенности, поскольку клинические и гистологические признаки ВПЧ-инфекции развиваются через 1—8 мес после первоначальной экспозиции вируса. Даже нелеченные папилломатозные элементы могут регрессировать спонтанно или длительно существовать как доброкачественные и в дальнейшем прогрессировать в предраковые поражения и рак.

Для использования в скрининге и мониторинге терапии тестирования на ДНК ВПЧ и для уверенности в надежности результатов используемый тест должен отвечать ряду требований:

— выявлять широкий спектр генотипов ВПЧ высокого онкогенного риска (не менее 10 наиболее распространенных);

— не выделять низкоонкогенные типы ВПЧ, способные влиять на специфичность исследования.

Кроме того, важной задачей ВПЧ-теста является возможность определения вирусной нагрузки. При этом выявление вируса в количестве, не превышающем пороговое, имеет малое клиническое значение, так как свидетельствует о высокой вероятности спонтанного излечения. При этом как положительные должны учитываться только те случаи вирусной нагрузки, которые превышают допустимый порог. В то же время при послеоперационном мониторинге введение порога неоправдано, поскольку выявление вируса даже с низкой нагрузкой может быть маркером рецидива [7].

В настоящее время детально изучены особенности иммунного ответа при инфицировании ВПЧ. Так, известно, что вирус папилломы не поражает антиген-презентирующие клетки, избегая прямого пути активации иммунитета. Ранние вирусные белки ВПЧ локализуются в основном в ядре инфицированных клеток, и у больных с ВПЧ-индуцированной дисплазией регистрируется очень слабый иммунный ответ на эти белки. В то же время ранние белки ВПЧ синтезируются активно и индуцируют процессы малигнизации инфицированных клеток. Поздние гены ВПЧ содержат кодоны, которые очень редко используют млекопитающие. За счет этого синтез капсидных белков ВПЧ протекает медленно и в малых количествах, тормозя развитие противовирусного иммунитета [8]. M. Nees и соавт. в 2001 г. подтвердили, что длительное использование препаратов интерферона-α_2 (ИФН-α_2) более чем у 50% пролеченных пациентов с ПВИ не приводит к клиническому улучшению в связи с резистентностью инфицированных клеток к ИФН, что напрямую связано с уровнем синтеза онкобелка Е7. Следовательно, существует достоверная связь между онкобелком Е7, который нейтрализует противовирусную и противоопухолевую активность ИФН-α_2 за счет избирательного блокирования большинства генов, индуцируемых ИФН, таким образом являясь мощным иммуносупрессором, значительно снижающим эффективность иммунокорригирующей терапии [9]. Учитывая патогенетическую связь жизненного цикла и противовирусной защиты, в терапию ПВИ необходимо вводить иммуномодулирующие препараты под контролем иммунолога и на основании данных иммунограммы пациента.

Одним из перспективных препаратов для включения в комплексную терапию клинических проявлений ПВИ является препарат *Панавир,* сочетающий иммунокорригирующую и противовирусную активность в отношении широкого спектра вирусов, включая ВПЧ.

Панавир — препарат растительного происхождения. Это очищенный экстракт побегов растения *Solanum Tuberosum*. Биологически активный полисахарид, состоящий из глюкозы (38,5%), галактозы (14,5%), рамнозы (9,0%), маннозы (2,5%), ксилозы (1,5%), уроновых кислот (3,5%). *Панавир* обладает цитопротекторным действием, способен тормозить репликацию вирусов в инфицированных культурах клеток и приводит к существенному снижению инфекционной активности вирусов, индуцирует синтез собственных ИФН в организме. Таким образом, *Панавир* является поливалентным противовирусным препаратом и индуктором эндогенного ИФН, эффективным в отношении терапии ПВИ.

Панавир выпускается в нескольких лекарственных формах. Для системного применения используют раствор для внутривенного введения в ампулах по 5 мл №5 и суппозитории ректальные №5. Для локальной терапии вирусных инфекций используют гель по 3 и 30 г.

Системная терапия раствором для внутривенного применения назначается по следующей схеме: первые три инъекции через 48 ч, последующие две — через 72 ч, согласно результатам исследования, в котором изучали изменения уровня эндогенного ИФН на фоне иммунокорригирующей терапии *Панавиром* [10].

Материал и методы

Под нашим наблюдением в клинике дерматовенерологии и дерматоонкологии МОНИКИ им. М.Ф. Владимирского и КВД №15 Москвы находи-

лись 48 пациентов (22 мужчины и 26 женщин, возраст пациентов варьировал от 22 до 49 лет (в среднем составил 36,3±5,2 года) с разными проявлениями ПВИ инфекции. У 18 пациентов были диагностированы поражения кожи (у 11 — вульгарные бородавки, у 4 — подошвенные, у 3 — плоские), у 30 — поражения слизистых оболочек (у 26 — остроконечные кондиломы, у 4 — гигантская кондилома Бушке—Левенштейна). У 30 (62,5%) пациентов из 48, принявших участие в исследовании, патологический процесс носил рецидивирующий характер, при этом ранее им проводили от 1 до 6 курсов деструкции новообразований разными методами.

В каждом случае проводилось клиническое обследование, ПЦР-исследование биоптата очага поражения для выявления ВПЧ, иммунологическое обследование с определением субпопуляций лимфоцитов и интерферонового статуса до лечения и через 10 сут после окончания терапии.

Лечение проводилось в три этапа. На I этапе пациенты получали 3 внутривенные инъекции *Панавира* по 5,0 мл с интервалом 48 ч. На II этапе проводилась деструкция новообразований методами электрокоагуляции или радиоволновой терапии. На следующий день после деструкции начинали III этап терапии — две внутривенные инъекции препарата *Панавир* по 5,0 мл с интервалом 72 ч. В дальнейшем рекомендовалось продолжить применение ректальных суппозиториев *Панавир* (№10) в течение еще 10 дней. Наблюдение после окончания терапии проводилось не менее 3 мес.

Результаты

При обследовании пациентов в каждом случае были выявлены разные типы ВПЧ. При поражении кожи проводилась только качественная реакция, позволяющая подтвердить наличие ВПЧ кожных типов. При остроконечных кондиломах наиболее часто (у 15 (57,6%) пациентов) этиологическим агентом заболевания являлись ВПЧ средней степени онкогенного риска (31, 33, 58-го типа), у 2 (7,6%) был выявлен ВПЧ низкой степени онкогенного риска (44 и 54-го типа), в 9 (34,6%) случаях определены ВПЧ высокого онкогенного риска (16, 18, 33, 58-го типа). У 2 пациентов с гигантской кондиломой Бушке—Левенштейна выявлен ВПЧ 6 и 11-го типа. В целом ПВИ была зарегистрирована у каждого обследованного пациента.

При иммунологическом обследовании до лечения у пациентов были выявлены значительные отклонения в показателях клеточного иммунитета: снижение общего количества Т-лимфоцитов, количества Т-хелперов, иммунорегуляторного индекса (ИРИ), маркеров активации ($CD25^+$, $CD38^+$; рис. 1).

Отклонения в субпопуляционном составе лимфоцитов, зарегистрированные нами до лечения, коррелировали с выраженным снижением показателей интерферонового статуса (рис. 2), при этом отмечалось снижение ИФН-продуцирующей активности ИФН-α и ИФН-γ до 53,5 и 50% соответственно.

Панавир пациенты переносили хорошо, осложнений или побочных реакций, связанных с его применением, зарегистрировано не было. Деструкция новообразований была проведена каждому пациенту также при отсутствии каких-либо осложнений. При повторном иммунологическом обследовании через 10 дней после окончания полного курса лечения отмечена отчетливая положительная динамика иммунологических показателей: нормализация общего количества Т-лимфоцитов, значительное повышение относительного количества Т-хелперов с нормализацией иммунорегуляторного индекса, увеличение количества клеток с активационными маркерами, нормализация количества клеток с маркерами адгезии (рис. 1). Отмеченные изменения коррелировали с более чем двукратным увеличением ИФН-продуцирующей активности ИФН-α (рис. 2).

Что касается клинической эффективности проведенного курса терапии, то в каждом случае ближайшие результаты были хорошими: заживление после деструкции новообразований происходило в стандартные сроки, в 5 случаях в связи с присоединением вторичной инфекции пациентам были назначены системные и местные антибактериальные препараты.

После окончания терапии для оценки отдаленных результатов за пациентами проводилось наблюдение в течение 3—7 мес (в среднем 4,6±0,76 мес).

При оценке отдаленных результатов проводили клиническое обследование и ПЦР-исследование материала из области деструкции. Рецидивы зафиксированы у 7 (14,5%) из 48 пациентов (у 3 отмечался рецидив гигантской кондиломы Бушке—Левен-

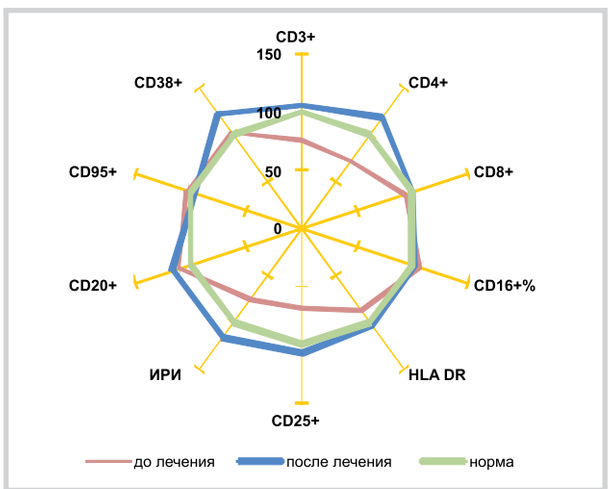

Рис. 1. **Отклонения в субпопуляционном составе лимфоцитов пациентов с разными клиническими проявлениями ПВИ до и после лечения (*n*=48).**

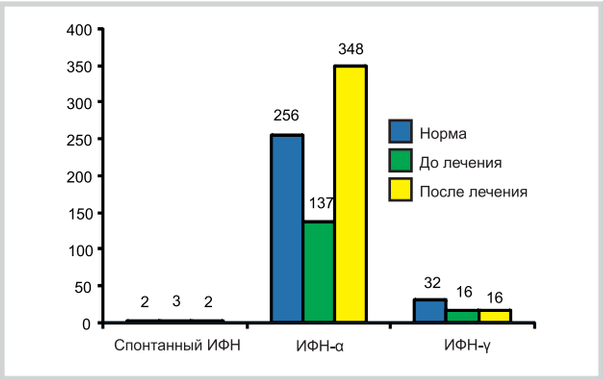

Рис. 2. **Интерфероновый статус пациентов с разными клиническими проявлениями ПВИ до и после лечения (*n*=48).**

штейна, у 2 — подошвенных бородавок, у 2 — остроконечных кондилом). Все случаи рецидивирования были зафиксированы в течение 1-го месяца наблюдения.

Обсуждение

При оценке эффективности включения в комплексную терапию клинических проявлений ПВИ иммуномодулирующих препаратов в целом и *Панавира* в частности необходимо учитывать как ближайшие и отдаленные клинические результаты, так и изменения иммунологических показателей.

Примененная в нашем исследовании схема лечения позволила добиться хороших ближайших клинических (эффективность лечения — 100%) и отдаленных результатов, прослеженных в течение 4,6±0,76 мес (эффективность лечения — 85,5%). При оценке отдаленных результатов необходимо подчеркнуть, что рецидивы наблюдались при распространенных инвазивных патологических процессах, таких, например, как гигантская кондилома Бушке—Левенштейна, являющаяся облигатным предраком. Такие процессы, как правило, не удается полноценно подвергнуть полной механической деструкции, что приводит к сохранению высокой вирусной нагрузки и, по-видимому, недостаточной эффективности иммунотропной и противовирусной терапии по примененным в нашем исследовании схемам. В целом клиническая эффективность (ближайшие и отдаленные результаты) использованного нами комплексного метода лечения клинических проявлений ПВИ значительно превосходит метод деструкции новообразований как монотерапии. По данным B. Berman и C. Ramires [11], частота рецидивирования остроконечных кондилом практически не зависит от метода деструкции и варьирует от 37 до 40% при использовании деструкции как метода монотерапии.

Что касается лабораторных иммунологических показателей, необходимо отметить, что при использовании предложенной методики иммунотерапии в сочетании с деструкцией новообразований удалось добиться нормализации субпопуляционного состава лимфоцитов, что коррелировало с показателями, свидетельствующими о значительной активации системы противовирусного иммунитета (статистически достоверное увеличение CD4, ИРИ, CD25, CD38, ИФН-α).

Выводы

Полученные данные позволяют сделать вывод о патогенетической обоснованности включения иммунотропного и противовирусного препарата *Панавир* в комплексную терапию клинических проявлений ПВИ.

Включение *Панавира* в комплексную терапию позволило добиться 100% эффективности в отношении ближайших и 85,5% эффективности в отношении отдаленных результатов.

Высокая клиническая эффективность предложенного комплексного метода лечения ПВИ коррелирует с нормализацией иммунологического статуса пациентов.

ЛИТЕРАТУРА

1. *Braun-Falko's Dermatology*. Ed. W.H.C. Burgdorf et al. 3ed. Springer-Heidelberg 2009.
2. *Schwartz R.A.* Werrucous carcinoma of the skin and mucosa. J Am Acad Dermatol 1995; 32: 1021.
3. *Cupp M.R., Malek R.S., Goellner J.R. et al.* The detection of human papillomavirus deoxyribonucleic acid in intraepithelial, in situ, verrucous and invasive carcinoma of the penis. J Urol 1995; 154: 1024—1029.
4. *Kiviat N., Koutsky L.A., Paavonen J.* Sexyally Transmitted Diseases. K.K. Holms et al. (eds.) 3 ed. New York 1999; 811—831.
5. *McCabe M., Nowak M., Magiore D., Robertson P.* Immunosupression by human skin cancer. Austral J Exp Biol Med Sci 1982; 62: 539—545.
6. *Munoz N.* Human papillomavirus and cancer: the epidemiological evidence. J Clin Virol 2000; 19: 1—90.
7. *Куевда Д.А.* Современная концепция диагностики папилломавирусной инфекции. Межрегиональная научно-практическая конференция «Дерматовенерология в период реформирования здравоохранения и реализации национальных проектов»: Тезисы. Екатеринбург 2007; 112—113.
8. *Palefski J.M.* Anal sguamous cell intraepithelial lesions: relation to HIV and human papillomavirus infection. J Acquir Immun Defic Syndr 1999; 21: Suppl: 42—48.
9. *Greenfield I., Cutill S.* Antivirals. Human papillomavirus. Clinical and scientific advances. Ed. J.C. Sterling, S.K. Tyring. London 2001; 1120—1130.
10. *Перламутров Ю.Н., Чернова Н.И.* Современные подходы в терапии пациентов с папилломавирусной инфекцией гениталий. Эффективность фармакотерапии в акушерстве и гинекологии 2010; 1.
11. *Berman B., Ramires C.C.* Anogenital warts. Treatment of Skin Disease. Compehansive therapeutic strategies. Ed. M.G. Lebwohl et al. 2 ed. Mosbi 2006; 47—49.