Особенности наружной терапии патологии кожи у больных сахарным диабетом

А.Н. ХЛЕБНИКОВА[1], Н.В. МАРЫЧЕВА

Первый МГМУ им. И.М. Сеченова, Москва

Peculiarities of external therapy of cutaneous pathology in the patients presenting with diabetes mellitus

A.N. KHLEBNIKOVA, N.V. MARYCHEVA

I.M. Sechenov First Moscow State Medical University

Ключевые слова: сахарный диабет, патология кожи, грибковая инфекция, псориаз, экзема, комбинированные топические стероиды.

Key words: diabetes mellitus, cutaneous pathology, mycotic infection, psoriasis, eczema, combined topical steroids.

Сахарный диабет (СД) — синдром хронической гипергликемии, развивающийся в результате воздействия генетических и экзогенных факторов, обусловленный абсолютным или относительным дефицитом инсулина в организме и характеризующийся нарушением вследствие этого всех видов обмена, в первую очередь обмена углеводов [1]. СД — распространенное заболевание, которым страдает до 5% населения России, а в мире насчитывается до 100 млн больных, и ежегодно их количество увеличивается на 5—10% [1]. Тяжелые метаболические нарушения, лежащие в основе патогенеза СД, приводят к изменениям почти во всех органах и тканях организма. Нарушение углеводного обмена и накопление соответствующих продуктов измененного метаболизма приводят к структурным изменениям в дерме, эпидермисе, фолликулах и потовых железах, которые в сочетании с диабетической полинейропатией, ангиопатиями, нарушениями местного и общего иммунитета лежат в основе развития поражений кожи при СД [2]. Нередко дерматологические проявления могут выступать в качестве «сигнальных признаков» заболевания [3]. В настоящее время описано более 30 видов дерматозов, которые предшествуют СД или развиваются на фоне манифестного процесса [3, 4].

Условно патологию кожи при СД подразделяют на пять основных групп:

1) дерматозы, связанные с СД;
2) патология кожи, связанная с СД и инсулинорезистентностью;
3) патология кожи, ассоциированная с ангиопатией;
4) идиопатические высыпания;
5) бактериальные и грибковые инфекции.

В 1-й группе выделяют склередему и витилиго. Склередема чаще встречается при длительно текущем СД 2-го типа и проявляется диффузными симметричными индуративными изменениями кожи преимущественно в области шеи и верхней трети спины. По данным разных авторов, у больных СД ее частота составляет 2,5—14% [5]. Примерно у 4,5% больных СД встречается витилиго, которое, как правило, развивается в среднем и пожилом возрасте [6]. При СД 1-го типа его частота увеличивается до 9%. Витилиго страдают около 1% населения планеты. Особый интерес представляют случаи возникновения участков витилиго у больных СД 1-го типа в местах введения инсулина [1].

Связь с инсулинорезистентностью прослеживается при черном акантозе (*acantosis nigricans*), который проявляется участками гиперпигментации кожи с папилломатозными разрастаниями в области шеи и крупных складок [7]. Выделяют два типа *acantosis nigricans*, связанные с инсулинорезистентностью. Тип А описан у женщин с признаками гипер-

© А.Н. Хлебникова, Н.В. Марычева, 2011

[1]e-mail: Olga.Reutova@ru.astellas.com

Klin Dermatol Venerol 2011;6:52

андрогении и вирилизации, тип В — у пожилых женщин с признаками иммунологической дисфункции [8]. Ряд авторов [3] предполагают наличие связи с инсулинорезистентностью липодистрофий у больных СД, которые развиваются в местах инъекций инсулина и очень редко спонтанно регрессируют.

Разнообразные проявления включены в группу патологии кожи, ассоциированной с ангиопатией. У больных СД нередко отмечается атеросклеротическое поражение сосудов преимущественно нижних конечностей, вследствие чего наблюдаются ишемия, трофические язвы, гангрена, разнообразные инфекционные осложнения [9]. Одновременно развиваются микроангиопатии, обусловленные пролиферацией клеток эндотелия и утолщением базальной мембраны артериол, венул и капилляров, проявляющиеся эритемой конечностей, внешне напоминающей рожу. Липоидный некробиоз — редкий хронический дерматоз сосудисто-обменного характера, более чем у 60% больных связанный с СД. Вместе с тем при СД это поражение встречается только у 0,3% пациентов, преимущественно у женщин [10]. Как правило, на передней поверхности голеней формируются красно-коричневые бляшки с блестящей поверхностью и множественными телеангиэктазиями, которые у $^{1}/_{4}$ больных изъязвляются. Диабетическая дермопатия проявляется у мужчин множественными гиперпигментированными, атрофичными, слегка шелушащимися пятнами на передней поверхности голеней, которые часто сочетаются с диабетической микроангиопатией [11]. У 30% больных СД 1-го типа с длительностью заболевания более 5 лет наблюдается безболезненное ограничение подвижности мелких и крупных суставов, которое коррелирует с выраженностью микрососудистых осложнений [6]. У 30% больных СД 1-го типа с поражением суставов кистей обычно средней тяжести и тяжелым отмечаются специфические изменения дорсальной поверхности кожи кистей — уплотнение, утолщение, потеря эластичности, восковидность. При декомпенсации СД на фоне гиперлипидемии внезапно могут появляться множественные папулы желтого цвета, располагающиеся преимущественно на коже ягодиц, локтевых и коленных сутавов [4, 11]. Нередко папулы сливаются, образуя крупные бляшки. Это проявления эруптивной ксантомы, которая медленно регрессирует при адекватной сахароснижающей терапии.

В группе идиопатических высыпаний выделяют диабетический пузырь и генерализованную кольцевидную гранулему. В редких случаях при СД на неизмененной коже появляются пузыри размером от нескольких миллиметров до нескольких сантиметров (обычно на коже нижних конечностей) [1, 12]. Выделяют два вида поражения: интраэпидермально расположенные пузыри, которые исчезают без образования рубца, и субэпидермальные пузыри, после которых остаются атрофированные рубчики. Генерализованная кольцевидная гранулема у 20% больных — первый признак ранее не диагностированного СД 2-го типа [13]. Она проявляется распространенными кольцевидными очагами, состоящими из папул красного цвета, или диссеминированными папулами красно-розового цвета, сопровождающимися незначительным зудом. Связь кольцевидной гранулемы с СД остается предметом дискуссий, так как может ассоциироваться и с другими заболеваниями [13].

Больные СД склонны к развитию инфекционно-воспалительных заболеваний, особенно при неудовлетворительном контроле гликемии. На поверхности кожи больных СД выявляют в 2,5 раза больше микроорганизмов, чем у здоровых лиц, а бактерицидная активность кожи у больных СД ниже, чем у здоровых лиц, в среднем на 20% [14]. Это снижение прямо коррелирует с тяжестью течения СД. Среди больных СД наблюдается повышенная частота грибковых инфекций, которые в структуре заболеваний у больных этой категории, по данным разных авторов, составляют 32,5—45% [14]. Одна из причин этого заключается в том, что в условиях гиперкалиемии грибы активно используют сахар для своих метаболических процессов и усиленно размножаются, вызывая болезнь. При СД нарушение микроциркуляции в сосудах нижних конечностей наблюдается в 20 раз чаще, чем у лиц без эндокринной патологии, что способствует развитию грибкового поражения стоп и онихомикоза [15]. Возбудителями грибковых поражений, помимо дерматофитов, часто являются дрожжеподобные грибы *Candida albicans*. Причем в нормальной популяции грибковые поражения кожи, обусловленные *C. albicans*, не превышают 20%, тогда как у соматически отягощенных больных этот показатель повышается до 80—90% [16]. Следует отметить, что 80% регистрируемого кандидоза кожи приходится на больных СД [17]. В ряде случаев у больных СД кандидозные поражения приобретают генерализованный характер, распространяясь на гладкую кожу, межпальцевые промежутки, ногти. Инфекционно-воспалительные заболевания прежде всего также развиваются на коже нижних конечностей, пораженных ишемией и нейропатией. Причиной, как правило, являются полимикробные инфекции: золотистый стафилококк, гемолитический стрептококк, грамотрицательные аэробные бактерии и множество анаэробов. Фолликулиты, фурункулы, карбункулы, паронихии, рожа встречаются у больных СД значительно чаще, чем в популяции [18].

Обменно-эндокринные нарушения нередко являются пусковым механизмом развития некоторых дерматозов. Отмечается определенная взаимосвязь течения этих заболеваний с наличием эндокринопатии. Выраженный СД выявлен у 19% пациентов с

красным плоским лишаем, у части из них имело место значительное изменение глюкозотолерантного теста [19]. Часто поражение слизистой оболочки полости рта при красном плоском лишае сочетается с СД и гипертонией, причем высыпания на слизистой оболочке, как правило, носят эрозивно-язвенный характер. В ходе крупномасштабного исследования для определения связи между псориазом и общим состоянием здоровья было установлено, что женщины, страдающие псориазом, на 63% больше предрасположены к развитию СД, по сравнению с пациентками, не имеющими данного дерматоза [20]. На фоне СД псориаз, как правило, имеет экссудативный характер и часто локализуется в крупных складках кожи.

При выборе метода лечения патологии кожи у больных, страдающих СД, необходимо учитывать некоторые особенности. Прежде всего склонность к развитию бактериальных и грибковых инфекций. Вследствие этого при выборе наружной терапии у данной категории пациентов следует отдавать предпочтение препаратам, способным одновременно воздействовать не только на аллергическое или аутоиммунное воспаление, но и предотвращать возможную активизацию оппортунистической флоры. Кроме того, у больных СД имеются нарушение и замедление метаболических процессов в коже, способствующих снижению дермального клиренса и развитию феномена депонирования наружных лекарственных средств, что повышает риск развития местных побочных эффектов. Поэтому местные средства при лечении этих больных должны обладать высоким профилем безопасности.

Данным критериям отвечает препарат *Пимафукорт*, который за счет компонентов, входящих в его состав, оказывает местное противовоспалительное, антигрибковое и антибактериальное действие. Противовоспалительный эффект обусловлен гидрокортизоном ацетатом. Другой компонент препарата — неомицин, является антибиотиком широкого спектра действия, активный в отношении ряда грамположительных (стафилококков, энтерококков) и грамотрицательных (*Klebsiella*, *Proteus species*, *E. coli*) бактерий. Антимикотик натамицин, входящий в состав *Пимафукорта*, относится к полиеновым антибиотикам группы макролидов, высокоэффективен в отношении дрожжевых (*Torulopsis*, *Rhodoturola*), дрожжеподобных грибов (*Candida*), дерматофитов (*Trichophyton*, *Microsporum*, *Epidermophyton*), а также других патогенных грибов (*Aspergillus*, *Fusarium* и др.). Препарат выпускается в двух лекарственных формах — крема и мази, что позволяет подобрать лекарственную форму, адекватную степени воспаления. Все компоненты, входящие в состав препарата, обладают минимальной системной абсорбцией, что позволяет избежать развития системных осложнений. Риск возникновения местных побочных эффектов минимален, благодаря этому *Пимафукорт* разрешен к использованию на любых участках кожного покрова, включая лицо и складки.

Цель исследования — определение частоты различных дерматозов у больных, страдающих СД, и изучение целесообразности назначения и эффективности препарата *Пимафукорт* у данной категории пациентов.

Были обследованы 97 больных СД в возрасте 15—74 лет, среди которых 16 страдали СД 1-го типа и 41 — СД 2-го типа. Давность заболевания варьировала от 1 года до 34 лет. У 57 (57,8%) обследованных была выявлена патология кожи. Как правило, у одного больного наблюдали несколько заболеваний: в среднем на одного пациента приходилось 2,6 болезней кожи. Спектр выявленной патологии кожи представлен в таблице. Чаще всего у больных СД регистрировался онихомикоз, лабораторно и клинически он был выявлен у 28 (49,1%) больных. Как правило, были поражены ногтевые пластинки стоп, у 3 пациентов одновременно с онихомикозом стоп были поражены ногтевые пластинки пальцев кистей. У 25 (43,8%) пациентов имелись доброкачественные опухоли кожи; чаще всего выявляли себорейный кератоз, папилломы, меланоцитарные невусы и гемангиомы. Примерно у $^1/_3$ пациентов зарегистрированы грибковые поражения кожи, которые были представлены в 17 (29,8%) случаях кандидозом крупных складок и в 16 (28,1%) — микозом стоп (рис. 1). Изменения на коже лица, соответствующие разной степени тяжести розацеа, наблюдались у 12 (21,0%) больных. Разные формы экземы (истинная, микробная, тилотическая) выявлены у 9 (15,7%) пациентов, вульгарный псориаз — у 8 (14,1%). У 10

Патология кожи у больных СД

Патология	Количество больных (n=57)	
	абс.	%
Онихомикоз	28	49,1
Опухоли кожи	25	43,8
Кандидоз складок	17	29,8
Микоз стоп	16	28,1
Розацеа	12	21,0
Экзема	9	15,7
Псориаз	8	14,1
Диабетическая дермопатия	7	12,2
Гиперкератозы	6	10,5
Фолликулит	5	8,7
Эритразма	3	5,2
Отрубевидный лишай	3	5,2
Ониходистрофии	3	5,2
Генерализованный ксероз	2	3,5
Черный акантоз	2	3,5
Вульгарные угри	2	3,5
Склередема	1	1,8
Атопический дерматит	1	1,8
Вульгарный ихтиоз	1	1,8



Рис. 1. **Кандидоз паховых складок.**



а



б

Рис. 2. Acantosis nigricans.

а —локализация на коже паховой складки; б — локализация на коже периорбитальной зоны.

(17,5%) больных выявлена патология кожи, специфичная для СД: у 7 (12,2%) — диабетическая дермопатия, у 2 (3,5%) — черный акантоз и у 1 (1,8%) —



Рис. 3. **Склередема.**

склередема (рис. 2, 3). У 6 (10,5%) больных наблюдался выраженный гиперкератоз кожи локтей, у 5 (8,7%) — фолликулит. Другие заболевания кожи, представленные в таблице, отмечены в единичных случаях.

В качестве средства наружной терапии ряда заболеваний кожи у больных СД применяли комбинированный препарат *Пимафукорт,* обладающий противовоспалительным, антибактериальным и антимикотическим действием. Под нашим наблюдением находились 43 пациента: 17 больных с кандидозом крупных складок, 10 — с микозом стоп, 6 — с распространенным вульгарным псориазом, 5 — с истинной и микробной экземами, 5 — с фолликулитом.

При кандидозе крупных складок очаги локализовались в паховых складках, в складке живота и под молочными железами у женщин. Процесс был представлен очагами гиперемии с эрозированной и мокнущей поверхностью с обрывками эпидермиса белого цвета. В качестве монотерапии пациентам рекомендовали крем *Пимафукорт* 3 раза в день, марлевые прокладки. Положительная динамика отмечалась на 2-й день лечения: уменьшались явления гиперемии и мокнутия. На 4—5-й день лечения на месте очагов кожа была сухая, оставалась незначительная гиперпигментация.

У пациентов с микозом стоп клинически наблюдали подчеркнутый кожный рисунок на подошве, муковидное шелушение. Кроме того, в межпальцевых промежутках стоп эпидермис был мацерирован с обрывками, единичные трещины, субъективно от-

мечался незначительный зуд. Все проявления оценивали по 5-балльной шкале. До лечения: шелушение — 5 баллов, мацерация — 5 баллов, трещины — 3 балла, зуд — 2 балла. В качестве средства наружной терапии был рекомендован *Пимафукорт* 3 раза в день. Динамика изменения клинической картины в процессе лечения представлена на рис. 4. Через 7 дней шелушение на подошве уменьшилось. Наиболее выраженные изменения отмечены в межпальцевых промежутках стоп: наблюдались значительный регресс шелушения, мацерации, эпителизация трещин, минимальный зуд. Через 2 нед терапии сохранялись незначительное шелушение кожи на подошвах, минимальный зуд у единичных больных, в межпальцевых промежутках у 9 больных процесс регрессировал, единичные трещины в стадии эпителизации наблюдались у одного пациента.

Псориаз носил распространенный характер, локализовался на коже волосистой части головы, туловища и конечностей, клинически был представлен экссудативными папулами и бляшками. У всех пациентов отмечались высыпания в крупных складках кожи в виде слегка инфильтрированных гиперемированных бляшек с мокнущей блестящей поверхностью, с беловатым налетом на поверхности, в ряде случаев — трещины. Клиническую картину заболевания оценивали с помощью индекса PASI (разброс от 8 до 15, среднее значение — 12,6±1,2). Симптомы заболевания в складках кожи оценивали по пятибалльной шкале. До лечения гиперемия составляла 5 баллов, инфильтрация — 3, трещины — 2, беловатый налет — 2. Больным проводили комплексное лечение, которое включало десенсибилизацию, гепатопротекторы, витаминотерапию, сосудистые препараты, аксиолитики. Наружно на очаги в складках назначали *Пимафукорт* крем 3 раза в день. Высыпания на других участках кожного покрова рекомендовали поочередно обрабатывать 2% салициловой мазью и топическими кортикостероидами. Положительная динамика патологического процесса в складках отмечалась на 2—4-й день лечения и характеризовалась значительным уменьшением гиперемии, инфильтрации, исчезновением мокнутия, беловатого налета и эпителизацией трещин (рис. 5). Через 1 нед лечения в складках кожи на месте бывших высыпаний у 5 пациентов отмечена незначительная гиперемия (рис. 6). У 1 больной с локализацией очагов в паховых складках полный регресс высыпаний отмечен через 12 дней лечения. Снижение индекса PASI на 75% на фоне комплексной терапии отмечено у всех пациентов, после окончания лечения среднее значение индекса PASI составило 3,2±0,4.

Среди больных экземой у 3 диагностировали истинную экзему, у 2 — микробную на фоне варикозного расширения вен нижних конечностей. У 2 больных истинной экземой процесс локализовался

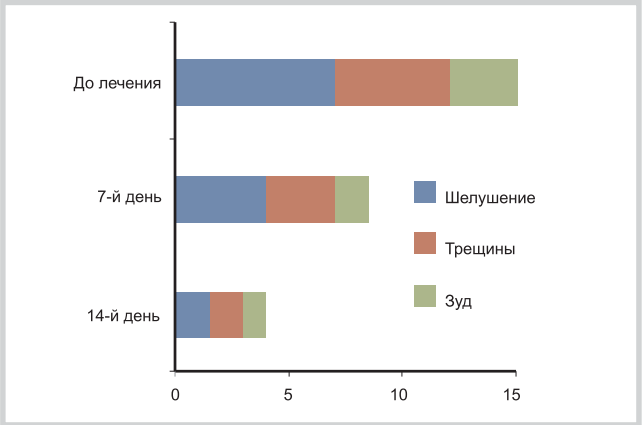

Рис. 4. **Динамика регресса симптомов у больных СД с микозами стоп при лечении *Пимафукортом*.**

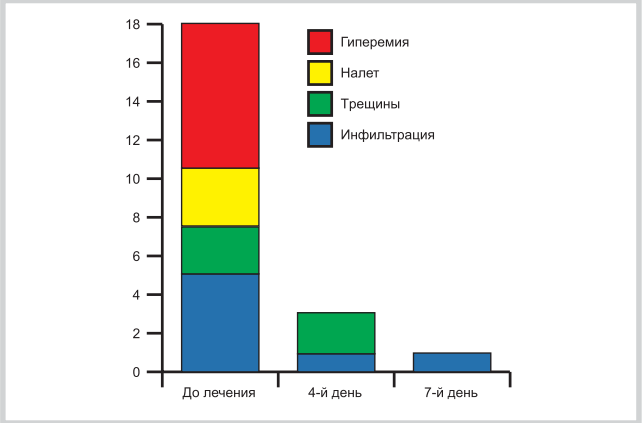

Рис. 5. **Динамика выраженности клинических проявлений псориаза складок у больных СД при лечении *Пимафукортом*.**

на коже подошв, ладоней, у 1 пациентки носил распространенный характер и локализовался на коже предплечий, кистей, нижних конечностей. Клинически отмечали гиперемию, шелушение, пузырьки, эрозии, корочки. Некоторые корочки имели желтый цвет, что свидетельствовало о присоединении вторичной инфекции. У больных микробной экземой процесс локализовался на коже голеней и стоп, был представлен очагами гиперемии с шелушением. Все больные субъективно отмечали умеренный зуд. Средний индекс EASI составил 15,3±1,4. Проводили комплексное лечение антигистаминными препаратами, десенсибилизирующими средствами. Наружно рекомендовали крем *Пимафукорт* 3 раза в день. Положительная динамика отмечена на 1-й неделе терапии: уменьшались явления гиперемии, шелушения, регрессировали пузырьки и мокнутие, исчезал зуд (рис. 7). В конце 2-й недели лечения незначительная гиперемия и шелушение отмечены у одной больной, в остальных случаях процесс полностью регрессировал (рис. 8).

У больных фолликулитом отмечались высыпания на коже груди и спины и были представлены



а б

Рис. 6. **Больная *Т*.**

а — псориаз складок; б — состояние на 5-й день комплексной терапии.



а б

Рис. 7. **Больная *Л*.**

а — обострение хронической истинной экземы; б — состояние на 7-й день комплексной терапии.

пустулами размером 0,1—0,2 см располагающимися на гиперемированном основании. Больным рекомендовали протирания 2% салициловым спиртом и крем *Пимафукорт* 2 раза в день. Через 5 дней во всех случаях констатировали разрешение процесса.

Необходимо подчеркнуть, что все больные хорошо переносили лечение, побочных реакций и осложнений при использовании *Пимафукорта* не отмечено.

Таким образом, у 57,8% больных СД была выявлена патология кожи, причем отмечалась полиморбидность кожного процесса (2,6 заболеваний на одного пациента). Наиболее часто регистрировалась грибковая инфекция: у половины больных — онихомикоз, у трети – микоз стоп и кандидоз крупных кладок. В структуре выявленных заболеваний кожи частота розацеа, экземы и псориаза составила 20,0, 1,7 и 14,1% соответственно. Специфические для СД состояния зарегистрированы у 17,5% пациентов. Учитывая структуру патологии кожи у больных СД (преобладание грибковой инфекции и стероидочувствительных дерматозов — псориаза и экземы), ча-

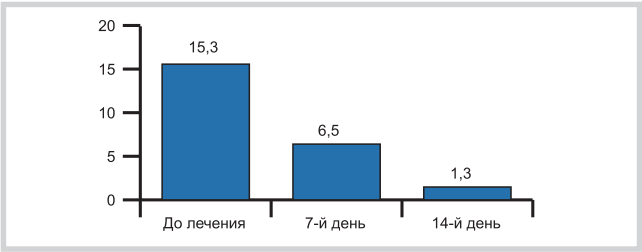

Рис. 8. **Динамика индекса EASI у больных экземой, страдающих СД, при лечении *Пимафукортом*.**

стую локализацию процессов в крупных складках, осложнение дерматозов вторичной инфекцией, мы считаем весьма целесообразным использование комбинированного препарата *Пимафукорт* при лечении больных данной группы. Его эффективность при лечении пациентов с кандидозом крупных складок, микозом стоп, псориазом, экземой и фолликулитом варьировала от 94 до 100%, причем положительный эффект регистрировался в максимально короткие сроки.

ЛИТЕРАТУРА

1. *Древаль А.В.* Лечение сахарного диабета и сопутствующих заболеваний. М: Эксмо 2010; 352.
2. *Моргунова Т.Б., Рожинская Л.Я., Львов А.Н. и др.* Дерматозы в эндокринологической практике. Рос журн кожн и вен бол 2010; 4: 20—27.
3. *Ferringer T., Miller O.F.* Cutaneous manifestations of diabetes mellitus. Dermatol Clin 2002; 20: 3: 483—492.
4. *Cox N.H.* Diabetes and the skin: an update for dermatologists. Expert Rev Dermatol 2007; 2: 305—316.
5. *Dinato S.L., Costa G.L., Dinato M.C. et al.* Scleredema of Buschke associated with diabetes mellitus type 2: case report and review of the literature. Arg Bras Endocrinol Metabol 2010; 54: 9: 852—855.
6. *Farshchian M., Farshchian M., Fereydoonnejad M. et al.* Cutaneous manifestations of diabetes mellitus: a case series. Cutis 2010; 86: 1: 31—35.
7. *Kong A.S., Williams R.L., Smith M. et al.* Acanthosis nigricans and diabetes risk factors: prevalence in young persons seen in southwestern US primary care practices. Ann Fam Med 2007; 5: 3: 202—208.
8. *Barth J.H., Ng L.L., Wojnarowska F., Dawber R.P.* Acanthosis nigricans, insulin resistance and cutaneous virilism. Br J Dermatol 1988; 118: 5: 613—619.
9. *Leung P.C.* Diabetic foot ulcers — a comprehensive review. Surgeon 2007; 5: 4: 219—293.
10. *Курдина М.И., Макаренко Л.А., Чижова А.Н.* Липоидный некробиоз как прогностический фактор при некоторых эндокринных заболеваниях. Рос журн кожн и вен бол 2010; 4: 27—30.
11. *Diris N., Colomb M., Leymarie F. et al.* Non infectious skin conditions associated with diabetes mellitus: a prospective study of 308 cases. Ann Dermatol Venereol 2003; 130: 11: 1009—1014.
12. *Basarab T., Munn S.E., McGrath J., Russell Jones R.* Bullosis diabeticum. A case report and literature review. Clin Exp Dermatol 1995; 20: 3: 218—220.
13. *Yun J.H., Lee J.Y., Kim M.R. et al.* Clinical and pathological features of generalized granuloma annulare with their correlation: a retrospective multicenter study in Korea. Ann Dermatol 2009; 21: 2: 113—119.
14. *Мартынова М.И., Петряйкина Е.Е., Пилютик В.Ф.* Особенности нарушения кожных покровов при инсулинзависимом сахарном диабете. Леч врач 2002; 6: 32—37.
15. *Бурова С.А.* Лечение онихомикоза у больных сахарным диабетом или с нарушенной толерантностью к глюкозе. Рос журн кожн и вен бол 2005; 6: 55—57.
16. *Сергеев А.Ю., Караулов А.В., Новиков П.Д. и др.* Хронический кандидоз кожи и слизистых оболочек: иммунный статус, гиперчувствительность и современные подходы к терапии. Рос журн кожн и вен бол 2002; 3: 40—44.
17. *Корсунская И.М., Тамразова О.Б.* Лечение кандидоза гладкой кожи у пациентов с соматической патологией. Cons Med 2004; 5: 18—20.
18. *Breen J.D., Karchmer A.W.* Staphylococcus aureus infection in diabetic patients. Infect Dis Clin North Am 1995; 9: 1: 11—15.
19. *Powell S.M., Ellis J.P., Ryan T.J., Vickers H.R.* Glucose tolerance in lichen planus. Br J Dermatol 1994; 91: 1: 73—75.
20. *Qure A.A., Choi H.K.* Psoriasis and the risk of diabetes and hypertension. A prospective study of US female nurses. Arch Dermatol 2009; 145: 4: 379—382.