Иммуномодулирующая терапия папилломавирусной инфекции

Г.Э. БАГРАМОВА[1], М.А. ГУРЕЕВА[1], А.Н. ХЛЕБНИКОВА[2], А.В. МОЛОЧКОВ[1]

[1]ФПКМР РУДН; [2]ФППОВ Первого МГМУ им. И.М. Сеченова, Москва

Immunomodulatory therapy of papillomavirus infections

G.E. BAGRAMOVA, M.A. GUREEVA, A.N. KHLEBNIKOVA, A.V. MOLOCHKOV

Department of Advanced Medical Training, Russian University of People's Friendship; Department of Postgraduate Professional Education, I.M. Sechenov First Moscow State Medical University

Ключевые слова: вирус папилломы человека, иммунотерапия, Изопринозин.

Key words: human papilloma virus, immunotherapy, Isoprinosine.

Вирус папилломы человека (ВПЧ) относят к роду А семейства паповавирусов (*Papovaviridae*). Вирионы не имеют оболочки, диаметр их равен 50—55 нм. Геном представлен двуспиральной кольцевидно скрученной ДНК, включает около 8000 пар оснований и кодирует всего 8 открытых рамок считывания. В процессе репликационного цикла геном вируса экспрессирует от 8 до 10 белковых продуктов. Ранние белки (early), контролирующие репликацию вируса, транскрипцию и клеточную трансформацию, кодируются онкопротеинами Е6 и Е7. Поздние белки (late) L1 и L2 кодируют структурные белки вириона [1].

После инфицирования ВПЧ в клетках эпидермиса нарушается нормальный процесс дифференцировки, особенно это касается клеток шиповатого слоя, в котором наблюдается клональная экспансия инфицированных ВПЧ клеток базального слоя, прошедших только первичную стадию дифференцировки. Эта клональная экспансия связана с их трансформацией и последующей иммортализацией. Трансформация и иммортализация клеток эпидермиса контролируются генами ВПЧ, кодирующими ранние белки Е6 и Е7. При этом наблюдаются деформация внутренних слоев эпидермиса и утолщение кожи, а клетки шиповатого слоя при переходе в зернистый оказываются наиболее активными в синтезе вирусной ДНК. Эта фаза жизненного цикла ПВИ включает 2-й этап репликативной диссеминации вируса внутри эпидермиса, в результате чего значительно поражается зернистый слой эпидермиса при отсутствии экспрессии поздних генов L1 и L2. Последняя наступает на конечной стадии дифференцировки в ороговевающем слое, где и наблюдаются активная сборка зрелых вирусных частиц, их выделение из клетки и почкование прямо на поверхности кожи. Именно эти участки кожи инфекционно опасны в отношении контактного заражения [2].

Иммунный ответ хозяина играет важную роль в предотвращении клинической манифестации ВПЧ-инфекции. ВПЧ вызывает реакцию как гуморального, так и клеточного типов иммунного ответа. Клеточный иммунитет, особенно Т-клеточная иммунная система, играет основную роль как в персистенции очагов ПВИ, так и в их спонтанном регрессе, который имеет место в 90% случаев и может наступить через 6—8 мес после начала заболевания.

Роль иммунных нарушений в патогенезе ВПЧ-инфекции подтверждается данными о более высокой частоте ВПЧ-ассоциированных заболеваний у реципиентов трансплантата внутренних органов [3] и ВИЧ-инфицированных [4], обнаружении нарушения Т-клеточного иммунитета у больных с генитальными бородавками, снижении количества клеток Лангерганса в очагах цервикальной интраэпителиальной неоплазии, а также большим количеством $CD4^+$ и $CD8^+$ Т-лимфоцитов в инфильтрате регрессирующих генитальных бородавок [5].

Важная роль клеточного звена иммунитета в патогенезе ВПЧ-инфекции исследована и указывает на полную ремиссию ВПЧ-ассоциированных заболеваний после специфической стимуляции Т-кле-

© Коллектив авторов, 2011

Klin Dermatol Venerol 2011;6:47

[1]e-mail: kisliy@med.rudn.ru
[2]e-mail: rektorat@mma.ru

точного иммунного ответа на гиперэкспрессию онкобелков Е6 и Е7 (гиперэкспрессия онкобелков Е6 и Е7 на клеточной поверхности возникает при интеграции ВПЧ в геном клетки) [6, 7]. Онкобелки Е6 и Е7 хорошо распознаются Т-лимфоцитами и проявляют свой эффект через формирование комплексов со специфическими белками – p53 и Rb, которые обычно выполняют в клетке противоопухолевую защитную функцию. У вирусов с высоким онкогенным потенциалом комплексы Е6—p53 и Е7—Rb более стабильны, а инфицированные вирусом клетки неотвратимо становятся раковыми.

Для инфекции ВПЧ характерен транзиторный характер, генитальные бородавки редко персистируют, а тем более увеличиваются в размере и количестве и обычно регрессируют спонтанно. Выраженный онкогенный потенциал ряда типов ВПЧ, особенно в условиях длительно протекающей иммуносупрессии, ставит проблему лечения генитальных бородавок в разряд весьма актуальных и сложных проблем современной медицины.

Исходя из биологических особенностей ПВИ, помимо удаления генитальных бородавок, большое внимание должно быть уделено лечению субклинической и латентно протекающих форм ВПЧ-инфекции. Кроме того, решающее значение для предотвращения рецидива и приостановления процесса канцерогенеза имеет элиминация ВПЧ. В настоящее время эффективность разных методов лечения генитальных бородавок, даже с учетом проведения повторных курсов, составляет 60—80% [8]. Рецидивы в 25—50% случаев наступают в течение первых 3 мес после лечения и чаще всего обусловлены реактивацией вируса. Таким образом, медикаментозная терапия должна быть направлена на эрадикацию вируса из организма и укрепление противовирусного иммунитета.

В настоящее время одним из перспективных направлений в лечении поражений, вызванных ВПЧ, является применение иммуномодулирующего препарата *Изопринозин* (активное вещество – инозин пранобекс) фармацевтической компании «Тева». Механизм противовирусного действия *Изопринозина* заключается в ингибировании трансляции вирусных белков и фермента дигидроптероатсинтетазы, участвующего в репликации вирусов, а также в усилении подавленного вирусами синтеза мРНК лимфоцитов, что сопровождается повышением продукции эндогенных интерферонов (ИФН) α и γ, обладающих противовирусными свойствами [9]. Такой механизм действия препарата позволяет рассчитывать на достижение не только коррекции иммунологических показателей, но и выраженного непосредственного противовирусного действия, что позволяет добиться значительного снижения количества случаев рецидивирования клинических проявлений папилломавирусной инфекции по сравнению с деструкцией новообразований при монотерапии.

Материал и методы

Под нашим наблюдением в клинике дерматовенерологии и дерматоонкологии МОНИКИ им. М.Ф. Владимирского и КВД №15 Москва находились 46 пациентов (20 мужчин, 26 женщин) с разными проявлениями папилломавирусной инфекции. Возраст пациентов варьировал от 19 до 42 лет (средний возраст 32,6±2,7 года). У 14 пациентов были диагностированы поражения кожи (у 8 — вульгарные бородавки, у 2 — подошвенные, у 4 — плоские), у 32 — поражения слизистых оболочек (у 30 — остроконечные кондиломы, у 2 — гигантская кондилома Бушке—Левенштейна). У 20 (43,4%) пациентов из 46 патологический процесс носил рецидивирующий характер, при этом ранее им проводили 1–4 курса деструкции новообразований разными методами.

В каждом случае проводили клиническое обследование, ПЦР-исследование биоптата очага поражения для выявления ВПЧ, иммунологическое обследование с определением субпопуляций лимфоцитов и интерферонового статуса до лечения и через 10 сут после его окончания.

Лечение пациентов проводилось в три этапа. На I этапе пациентам назначался препарат *Изопринозин* по 1000 мг/сут в течение 10 дней, на 11-е сутки проводилась деструкция новообразований методом электрокоагуляции, с 12 по 21-й день пациенты продолжали прием *Изопринозина* по 500 мг/сут. Наблюдение после окончания лечения проводилось в течение 3 мес.

Результаты

При обследовании пациентов в каждом случае были выявлены разные типы ВПЧ. При поражении кожи проводилась только качественная реакция, позволяющая подтвердить наличие ВПЧ кожных типов. При остроконечных кондиломах наиболее часто (у 21 пациента, 66,6%) этиологическим агентом заболевания являлся ВПЧ средней степени онкогенного риска (31, 33, 51, 58), у 5 (16,6%) пациентов был выявлен ВПЧ низкой степени онкогенного риска (42 и 44), в 4 случаях (13,3%) – ВПЧ высокого онкогенного риска (18, 45, 56). У 2 пациентов с гигантскими кондиломами Бушке–Левенштейна был выявлен ВПЧ 11-го типа. В целом инфекция ВПЧ была выявлена у каждого пациента.

При иммунологическом обследовании до лечения были выявлены значительные отклонения в показателях клеточного иммунитета: снижение общего количества Т-лимфоцитов, количества Т-хелперов, иммунорегуляторного индекса, маркеров активации — $CD25^+$, $CD38^+$ (таблица; рис. 1, рис. 2).

Результаты иммунологического обследования пациентов с разными клиническими проявлениями папилломавирусной инфекции до и после лечения (n=46)

Показатель	До лечения	После лечения	Норма
CD3, %	48±2,7	63,3±5,6	60–75
CD4, %	19,7±2,1	48,4±2,8*	35–46
CD8, %	26,6±1,9	32,7±3,4	25–30
CD4/CD8 (ИРИ)	0,74±0,09	1,48±0,2*	1,2–2,4
HLA DR, %	10,4±1,4	19,7±1,7*	7–15
CD38, %	21,7±3,2	46,6±2,9*	24–40
CD25, %	1,8±0,42	5,3±0,95*	0–5
CD16, %	17,1±1,9	26,9±1,6	10–20
CD7, %	51,5±8,7	68,7±6,9	60–80
CD95, %	47,5±3,8	51,6±5,5	23–60
CD20, %	26,5±2,7	17,3±1,4	5–15
IgG, г/л	27,0±3,8	24,2±3,5	6–20
IgA, г/л	3,40±0,87	2,7±0,65	0,6–4,5
IgM, г/л	1,60±0,06	1,2±0,09	0,4–2,4

Примечание. * — $p<0,05$.

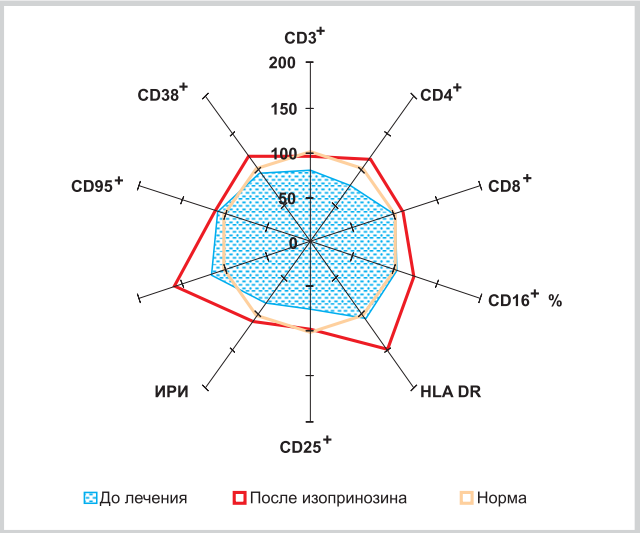

Рис. 1. **Отклонения в субпопуляционном составе лимфоцитов пациентов с разными клиничскими проявлениями папилломавирусной инфекции до и после лечения (*n*=46).**

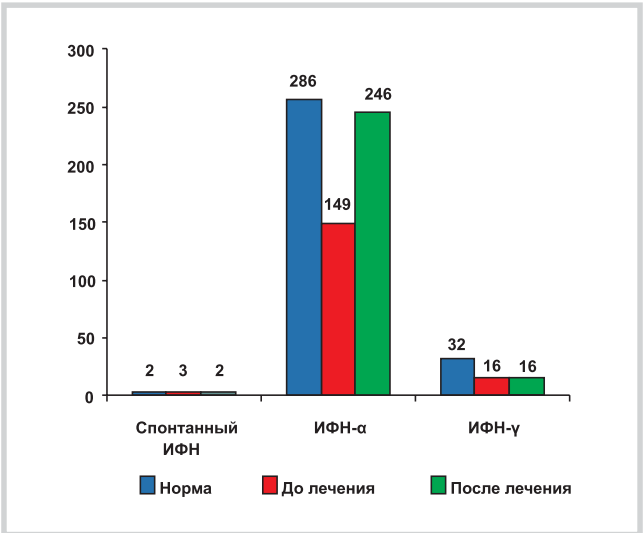

Рис. 2. **Интерфероновый статус пациентов с разными клиническими проявлениями папилломавирусной инфекции до и после лечения (*n*=46).**

Отклонения в субпопуляционном составе лимфоцитов коррелировали с выраженным снижением показателей интерферонового статуса (см. рис. 2), при этом отмечалось снижение интерферонпродуцирующей активности ИФН-α и ИФН-γ до 58 и 50% соответственно.

Изопринозин пациенты переносили хорошо, осложнений или побочных реакций, связанных с применением данного препарата, не зарегистрировано. Деструкцию новообразований проводили каждому пациенту также при отсутствии каких-либо осложнений. При повторном иммунологическом обследовании через 10 сут после окончания полного курса лечения отмечена отчетливая положительная динамика иммунологических показателей: нормализация показателей количества Т-лимфоцитов, Т-хелперов, иммунорегуляторного индекса, значительное повышение количества натуральных киллеров, клеток с маркерами адгезии и активации (см. таблицу, рис. 1). Отмеченные изменения коррелировали с нормализацией интерферонпродуцирующей активности ИФН-α (см. рис. 2).

Что касается клинической эффективности проведенного курса лечения, то в каждом случае ближайшие результаты были хорошими: заживление после проведения деструкции новообразований происходило в стандартные сроки, в 3 случаях в связи с присоединением вторичной инфекции пациентам были назначены системные и местные антибактериальные препараты.

Для оценки отдаленных результатов проводили наблюдение в течение 3 мес после окончания терапии. За этот период у 2 пациентов отмечено рецидивирование подошвенных бородавок, что, по нашему мнению, связано с неполной деструкцией новообразований, у 4 — остроконечных кондилом, у 2 — гигантской кондиломы Бушке—Левенштейна.

Обсуждение

При оценке эффективности включения в комплексную терапию клинических проявлений папилломавирусной инфекции иммуномодулирующих препаратов в целом и *Изопринозина* в частности необходимо учитывать как ближайшие и отдаленные клинические результаты, так и изменения иммунологических показателей.

Примененная в нашем исследовании схема терапии позволила добиться хороших ближайших клинических (эффективность лечения — 100%) и отдаленных результатов, прослеженных в течение 3 мес (эффективность лечения — 82,6%). При оценке отдаленных результатов отмечено, что рецидивы наблюдались в случаях распространенных инвазивных патологических процессов. Такие процессы, как правило, не удается полноценно подвергнуть полной механической деструкции, что приводит к сохранению высокой вирусной нагрузки и недостаточной эффективности иммунотропной и противовирусной терапии по примененным в нашем исследовании схемам. В целом клиническая эффективность проведенного нами комплексного лечения пациентов с клиническими проявлениями папилломавирусной инфекции значительно превосходит метод деструкции новообразований как монотерапии по количеству рецидивов. По данным B. Berman и C. Ramires [8], частота рецидивирования остроконечных кондилом практически не зависит от метода деструкции и варьирует от 37 до 40% при использовании деструкции как метода монтерапии.

Что касается лабораторных иммунологических показателей, то при использовании предложенной методики иммунотерапии в сочетании с деструкцией новообразований удалось добиться нормализации субпопуляционного состава лимфоцитов, что коррелировало с показателями, свидетельствующими о значительной активации системы противовирусного иммунитета (статистически достоверное — $p<0,05$ увеличение иммунорегуляторного индекса, CD25, CD38, ИФН-α).

Выводы

Полученные данные позволяют сделать вывод о патогенетической обоснованности включения *Изопринозина* в комплексную терапию клинических проявлений папилломавирусной инфекции. Хорошая клиническая эффективность, продемонстрированная в нашем исследовании, позволяет рекомендовать предложенную схему в практику дерматовенерологов.

ЛИТЕРАТУРА

1. *Allen A.L., Siegfried E.C.* What's new in human papillomavirus infection. Curr Opin Pediatr 2000; 12: 4: 365—369.
2. *Greenfield I., Cutill S.* Antivirals. Human papillomavirus. Clinical and scientific advances. Eds. J.C. Sterling, S.K. Tyring. London: Arnold 2001; 1120—1130.
3. *Benton C., Shahidullah H., Hunter J.A.A.* Human papillomavirus in the immunosuppressed. Papillomavirus Rep 1992; 10: 8: 23—26.
4. *Palefski J.M.* Anal sguamous cell intreapithelial lesions: relation to HIV and human papillomavirus infection. J Acquir Immun Defic Syndr 1999; 21: Suppl 1: S42—S48.
5. *Tagami H.* Regression phenomenon of numerous flat wars - an experiment on the nature of tumor immunity in man. Int J Dermatol 1983; 22: 10: 570—571.
6. *Киселев В.И., Киселев О.И.* Вирусы папилломы человека в развитии рака шейки матки. Ст-Петербург—М 2003.
7. *Munger K., Howley P.M.* Human papillomavirus immortalization and transformation functions. Virus Res 2002; 89: 2: 213—228.
8. *Berman B., Ramires C.C.* Anogenital warts. Treatment of Skin Disease. Compehansive therapeutic strategies. Eds. M.G. Lebwohl et al. 2 ed. 2006; 47—49.
9. *Fenton J.* Double blind study of the effect of Isoprinosine upon immunity tests in patients with pelvic radiation. Bull Cancer 1981; 68: 200.