Опыт наружного лечения экземы кистей

О.В. ДЖОРДЖИЕВА[1], И.М. КОРСУНСКАЯ[2], М.И. БАГАЕВА[2]

[1]ГКБ №14; [2]Центр теоретических проблем физико-химической фармакологии РАН, Москва

The experience with the external treatment of wrist eczema

O.V. DZHORDZHIEVA, I.M. KORSUNSKAYA, M.I. BAGAEVA

City Clinical Hospital №14; The Centre for Theoretical Problems of Physico-Chemical Pharmacology, Russian Academy of Sciences, Moscow

В статье представлен клинический опыт наружного лечения экземы кистей у взрослых пациентов.

Ключевые слова: экзема, наружная терапия, переносимость, 0,1% мазь Локоид, крем Локобейз Рипеа.

The authors describe their clinical experience with the external treatment of wrist eczema in adult patients.

Key words: eczema, external therapy, tolerability, 0.1% Locoid ointment, Locobase Repair cream.

Экзема — полиэтиологическое кожное заболевание, которое характеризуется воспалением поверхностных слоев кожи и сильным зудом. Среди всех кожных заболеваний оно занимает 20—30% от общего числа обращений к врачу-дерматологу. В последние годы отмечается значительный рост его распространенности. Свое название заболевание получило от греческого слова «ekzeo», что в переводе на русский язык означает «вскипать». Именно этим термином объясняется характерная особенность экзематозных пузырьков быстро вскрываться, подобно пузырькам кипящей воды. Термин «экзема» применялся с давних времен для обозначения островоспалительных процессов, и лишь в первой половине XIX века экзема была выделена как отдельная нозологическая единица [1]. В Международной классификации болезней 10-го пересмотра экзема как самостоятельное заболевание не обозначена, за исключением лишь двух ее форм — монетовидной (микробной) и варикозной экземы.

Одной из часто встречающихся форм является экзема кистей. В зарубежной литературе выделяют следующие типы экземы кистей [2, 3]:

1) острая везикулезная или буллезная экзема кистей;

2) хроническая везикулезная экзема кистей;

3) хроническая экзема кистей с возникновением трещин;

4) кератозная экзема;

5) экзема кончиков пальцев;

6) монетовидная экзема.

В связи с тем, что в этих областях толщина рогового слоя больше, чем на других участках кожного покрова, эритема на них выражена слабо. Проявления дерматоза на коже рук характеризуются появлением множества мелких пузырьков с плотной поверхностью, иногда многокамерных, величиной с булавочную головку. Располагаясь в эпидермисе, пузырьки просвечивают сквозь него, напоминая зерна сваренного риса. При подсыхании пузырьков образуются мелкие эрозии, трещины или желтоватые корочки. Как правило, рецидивы протекают с образованием сыпи на одних и тех же участках кожи и сопровождаются мучительным зудом [4].

Клиническое исследование 0,1% мази *Локоид* и крема *Локобейз Рипеа* при хронической экземе кистей проведено на базе ГКБ №14 им. В.Г. Короленко (Москва).

Локоид — негалогенизированный глюкокортикостероидный препарат для наружного применения. Оказывает быстронаступающее противовоспалительное, противоотечное, противозудное действие, эффективность его сравнима с эффективностью галогенизированных стероидов. Конечными продуктами метаболизма гидрокортизона 17-бутирата являются гидрокортизон и неактивная масляная кислота. Этим объясняется тот факт, что местная и системная безопасность применения *Локоида* сравни-

© Коллектив авторов, 2011

Klin Dermatol Venerol 2011;4:105

[1]e-mail : gkb14@mosgorzdrav.ru
[2]e-mail : marykor@bk.ru

ма с гидрокортизоном. Благодаря высокому содержанию жира, мазь *Локоид* дополнительно обеспечивает хороший окклюзионный и увлажняющий эффект.

Крем *Локобейз Рипеа* — современное увлажняющее средство с доказанной способностью восстанавливать структуру и функцию кожного барьера. Особенность препарата — в его уникальном составе: крем *Локобейз Рипеа* содержит липиды, идентичные натуральным в соотношении, максимально приближенном к здоровой коже. Благодаря этому крем *Локобейз Рипеа* не только обеспечивает длительное увлажнение (его действие длится 24 ч), но и улучшает состояние кожи у больных хроническими кожными заболеваниями.

Под нашим наблюдением находились 30 пациентов в возрасте от 18 до 70 лет с диагнозом «хроническая распространенная экзема с преимущественным поражением кистей рук». Продолжительность терапии составила 21 день. Пациенты 1 раз в день наносили мазь *Локоид* (утром) и крем *Локобейз Рипеа* (на ночь).

Мазь *Локоид* (0,1%) и крем *Локобейз Рипеа* применяли на фоне комплексного лечения хронической экземы, включающего дезинтоксикационную, антигистаминную и гепатопротекторную терапию.

На протяжении всего курса приема пациенты регулярно наблюдались врачом дерматологом. Клинические наблюдения, а также активный распрос больных о наличии побочных явлений свидетельствовали о хорошей переносимости мази *Локоид* и крема *Локобейз Рипеа*, а также об отсутствии побочных эффектов во время его применения.

Для объективной и более полной оценки эффективности мази *Локоид* и крема *Локобейз Рипеа* у пациентов фотографировали пораженные участки кожи до и после курса применения мази *Локоид* и крема *Локобейз Рипеа*.

Уже через 7 дней лечения 17 пациентов отметили, что зуд стал слабым, к 14-му дню уменьшение зуда отметили 29 пациентов. К 21-му дню лечения зуд полностью исчез у 12 пациентов, а у остальных 18 был выражен слабо (рис. 1).

К 7-му дню лечения у 20 пациентов наблюдался слабовыраженный отек, а у 9 пациентов отек исчез полностью. На 14-й день терапии полное отсутствие отека отмечалось у 23 пациентов, у 7 отек оставался слабовыраженным. На 21-й день лечения у 29 пациентов отек полностью исчез и лишь у одного сохранялся в слабовыраженной форме (рис. 2).

У 24 пациентов на 7-й день терапии отмечалась слабовыраженная гиперемия и у одного пациента — полное исчезновение гиперемии. К 14-му дню лечения гиперемия исчезла у 21 пациента и у 9 сохранялась в слабой форме. На 21-й день терапии у 25 пациентов гиперемия полностью отсутствовала, а у 5 сохранялась в слабовыраженной степени (рис. 3).

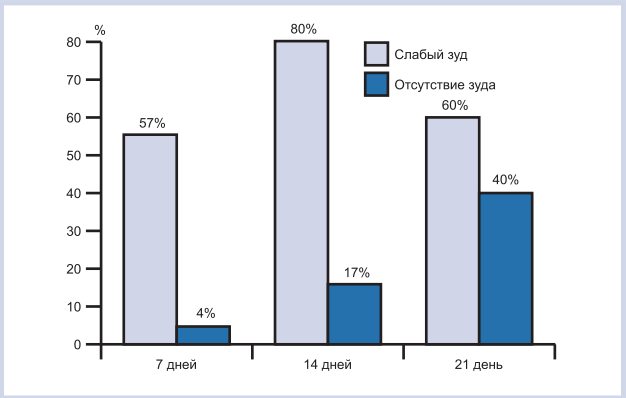

Рис. 1. **Динамика уменьшения зуда в процессе терапии у пациентов с экземой кистей.**

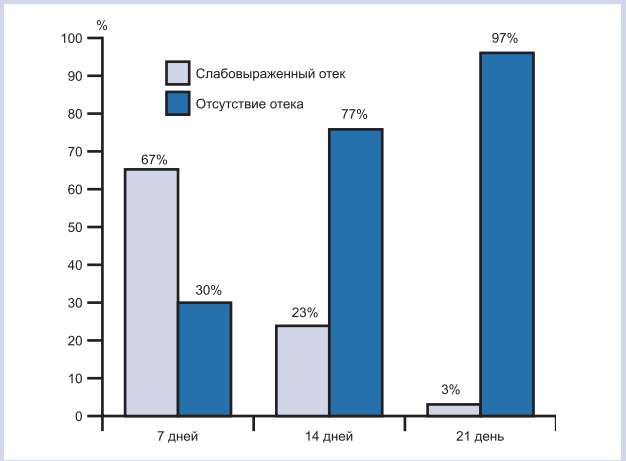

Рис. 2. **Динамика регресса отека в процессе терапии у пациентов с экземой кистей.**

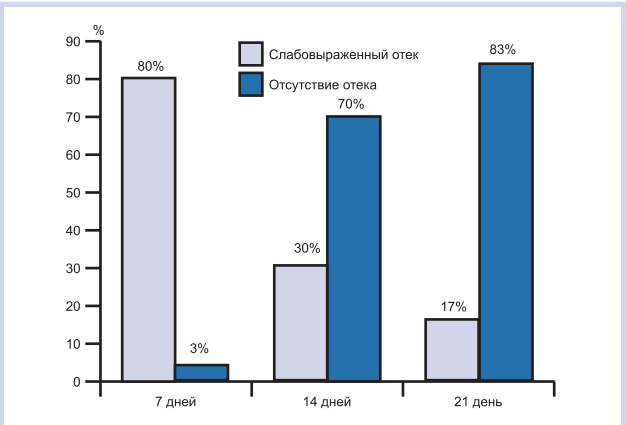

Рис. 3. **Динамика уменьшения гиперемии в процессе терапии у пациентов с экземой кистей.**

До начала лечения у 17 пациентов наблюдались сильно и умеренно выраженные трещины, и лишь у

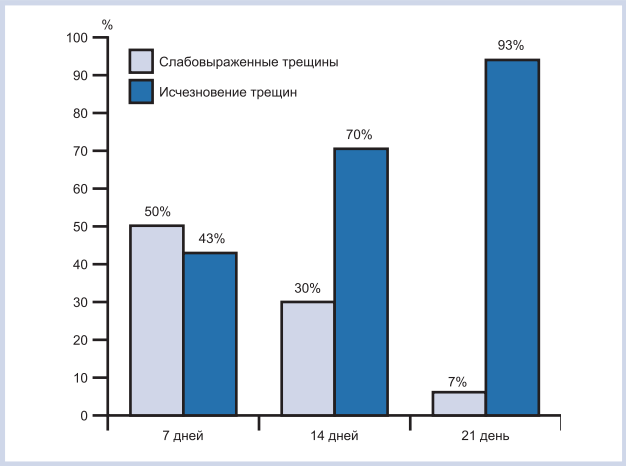

Рис. 4. **Динамика регресса трещин в процессе терапии у пациентов с экземой кистей.**

13 пациентов — слабовыраженные. На 7-й день терапии у 13 пациентов отмечалось уже полное исчезновение трещин, у 15 имелись слабовыраженные трещины.

К 14-му дню лечения трещины отсутствовали у 21 пациента и у 9 сохранялись в слабовыраженной степени. На 21-й день слабовыраженные трещины наблюдались лишь у 2 пациентов, а у 28 полностью отсутствовали (рис. 4).

В результате комплексного применения мази *Локоид* и крема *Локобейз Рипеа* у всех пациентов отмечен хороший эффект.

На основании проведенных клинических исследований препаратов *Локоид* и *Локобейз Рипеа*, можно сделать следующие выводы.

1. Мазь *Локоид и* крем *Локобейз Рипеа* хорошо переносятся пациентами: ни в одном случае не было отмечено побочных эффектов.

2. Доказана эффективность мази *Локоид и* крема *Локобейз Рипеа* у больных с экзематозным поражением кистей.

Таким образом, можно рекомендовать 0,1% мазь *Локоид* (1 раз в сутки) и крем *Локобейз Рипеа* (на ночь) для широкого применения у больных с экземой кистей в качестве топической терапии.

ЛИТЕРАТУРА

1. *Потекаев Н.С.* Экзема: ремарки и современные представления. Клин дерматовенерол 2009;1:67—73.
2. *Rietschel R.L., Conde-Salazar L., Goossens A., Veien N.K.* Atlas of contact dermatitis. London: Martin Dunitz Ltd 1999.
3. *Rycroft R.J.G., Menne T., Frosch P.J., Lepoittevin J-P. (eds)*. Textbook of contact dermatitis. 3 ed. Berlin: Springer 2001.
4. *Halkier-Sorensen L.* Occupational skin diseases. Contact Dermatitis 1996;35:Suppl 1:1—20.

КАЛЕНДАРЬ СЕМИНАРОВ, КОНФЕРЕНЦИЙ, ФОРУМОВ, СЪЕЗДОВ

XX КОНГРЕСС ЕВРОПЕЙСКОЙ АССОЦИАЦИИ ДЕРМАТОВЕНЕРОЛОГОВ

Конгресс состоится 19—23 октября 2011 г. в Лиссабоне, Португалия.
Подробная информация о научной программе и порядке регистрации на сайте: http://www.eadv.org/

II КОНГРЕСС ЕВРО-АЗИАТСКОЙ АССОЦИАЦИИ ДЕРМАТОВЕНЕРОЛОГОВ

Конгресс состоится 21—23 марта 2012 г. в Москве, Россия.
В Конгрессе примут участие ведущие специалисты из России, Украины, Беларуси, Венгрии, Грузии, Израиля, Латвии, Литвы, Молдовы, Германии, Польши, Чехии, Эстонии и других стран.
Научная тематика Конгресса охватывает все области классической дерматологии, венерологии, косметологии, дерматоонкологии, дерматохирургии, а также вопросы взаимодействия дерматологов со специалистами смежных дисциплин.
Подробная информация о научной программе, порядке регистрации, возможности участия на сайте:
http://www.eaad2012.ru/