Хирургия. Журнал имени Н.И. Пирогова
2025, №8, с. 117–124
https://doi.org/10.17116/hirurgia2025081117

Pirogov Russian Journal of Surgery
2025, No. 8, pp. 117–124
https://doi.org/10.17116/hirurgia2025081117

Опыт применения реанимационной эндоваскулярной баллонной окклюзии аорты (REBOA) в условиях многопрофильного центра у пациента с тяжелой сочетанной абдоминальной травмой (клинический случай)

© З.А. БАГАТЕЛИЯ[1, 2], Д.Н. ГРЕКОВ[1, 2], А.А. КОЛОТИЛЬЩИКОВ[2], М.В. ПЕТРИШИН[2], А.А. АГЕЕВА[2]

[1]ГБУЗ «Московский многопрофильный научно-клинический центр им. С.П. Боткина Департамента здравоохранения города Москвы», Москва, Россия;
[2]Кафедра хирургии ФГБОУ ДПО «Российская медицинская академия непрерывного профессионального образования» Минздрава России, Москва, Россия

Резюме

Цель. Улучшить лечебную тактику у пациентов с тяжелой сочетанной абдоминальной травмой путем внедрения и обоснованного применения современной технологии REBOA.

Материал и методы. Представлен клинический случай лечения пациента, с тяжелой сочетанной абдоминальной травмой, находившегося в отделении реанимации и интенсивной терапии, у которого была применена методика REBOA.

Результаты. Пациент поступил в противошоковый зал спустя 65 мин после получения травмы (дорожно-транспортное происшествие). Комплексное лабораторно-инструментальное обследование (включая eFAST-протокол ультразвукового исследования и компьютерную томографию с внутривенным болюсным контрастированием по протоколу пан-КТ), а также осмотр мультидисциплинарной врачебной бригадой (реаниматолог, хирург, травматолог, нейрохирург) выполнены в течение 25 мин. Время проведения методики REBOA составило 7 мин, после чего пациент был направлен в операционную (на фоне продолжающейся комплексной интенсивной терапии). Пациенту в экстренном порядке выполнена операция в следующем объеме: ангиография, эмболизация ветвей селезеночной артерии, фиксация переднего полукольца таза, перелома крыла правой подвздошной кости стержневым аппаратом наружной фиксации, первичная хирургическая обработка раны правого плеча, ран левого предплечья, первичная хирургическая обработка открытых переломов левого и правого надколенников, гипсовая иммобилизация, внеочаговый остеосинтез правой плечевой кости стержневым аппаратом наружной фиксации плечо—предплечье, внеочаговый остеосинтез костей левого предплечья модулем аппарата Илизарова. Обязательным условием успешного лечения является применение тактики «Damage-control» — суммарное время оперативного вмешательства составило 102 мин, после чего дальнейшее лечение продолжено в условиях отделения реанимации и интенсивной терапии. Интраоперационно, а также в раннем послеоперационном периоде проведена заместительная трансфузионная терапия (инфузия эритроцитарной взвеси в объеме 1268 мл, инфузия свежезамороженной плазмы в объеме 1475 мл, а также инфузия 420 мл тромбоцитов). Период пребывания в условиях реанимации составил 16 дней. В дальнейшем пациент переведен в коечное подразделение центра. Общая продолжительность пребывания в стационаре составила 32 дня.

Заключение. Применение малотравматичной технологии REBOA является важным звеном в лечении пациентов с тяжелой сочетанной абдоминальной травмой. Необходимо дальнейшее накопление опыта с последующим анализом и оценкой результатов.

Ключевые слова: *реанимационная эндоваскулярная баллонная окклюзия аорты, тяжелая абдоминальная травма, нестабильный пациент, рентгенэндоваскулярные технологии.*

Информация об авторах:
Багателия З.А. — https://orcid.org/0000-0001-5699-3695
Греков Д.Н. — https://orcid.org/0000-0001-8391-1210
Колотильщиков А.А. — https://orcid.org/0000-0002-9294-4724
Петришин М.В. — https://orcid.org/0009-0009-9994-0871
Агеева А.А. — https://orcid.org/0000-0003-0129-3506
Автор, ответственный за переписку: Колотильщиков А.А. — e-mail: kolotun2110@inbox.ru

Как цитировать:
Багателия З.А., Греков Д.Н., Колотильщиков А.А., Петришин М.В., Агеева А.А. Опыт применения реанимационной эндоваскулярной баллонной окклюзии аорты (REBOA) в условиях многопрофильного центра у пациента с тяжелой сочетанной абдоминальной травмой (клинический случай). *Хирургия. Журнал им. Н.И. Пирогова*. 2025;8:117–124.
https://doi.org/10.17116/hirurgia2025081117

Resuscitative endovascular balloon occlusion of the aorta (REBOA) in a multi-field center for a patient with severe combined abdominal trauma

© Z.A. BAGATELIYA[1, 2], D.N. GREKOV[1, 2], A.A. KOLOTILSHCHIKOV[2], M.V. PETRISHIN[2], A.A. AGEEVA[2]

[1]Botkin Hospital, Moscow, Russia;
[2]Russian Medical Academy of Continuous Professional Education, Moscow, Russia

Abstract

Objective. To improve the treatment strategy in patients with severe combined abdominal trauma using minimally invasive technique (REBOA).

Material and methods. We present a patient with severe combined abdominal trauma (traffic accident) who underwent REBOA.

Results. The patient admitted to the intensive care unit in 65 min after traffic accident. Examination including eFAST and CT was performed within 25 min. The REBOA took 7 minutes. After that, the patient was transferred to the operating theatre under ongoing intensive therapy. The patient underwent emergency surgery: angiography, embolization of splenic arteries, fixation of anterior semicircle of the pelvis and right iliac wing with external fixation device, surgical treatment of wounds of the right shoulder and left forearm, open fractures of the patellae on both sides, plaster immobilization, external fixation of the right humerus and left forearm using the Ilizarov apparatus A prerequisite for successful treatment is «Damage-control» tactics (total surgery time was 102 min). After that, further treatment was continued in the intensive care unit. Intraoperative and early postoperative transfusion therapy was performed (packed red blood cells 1268 ml, fresh frozen plasma 1475 ml, platelets 420 ml). ICU-stay was 16 days, hospital-stay — 32 days.

Conclusion. Minimally invasive REBOA technology is important in the treatment of patients with severe combined abdominal trauma. Further accumulation of experience with subsequent analysis and evaluation of results is necessary.

Keywords: *resuscitative endovascular balloon occlusion of the aorta, severe abdominal trauma, unstable patient, endovascular technologies.*

Information about the authors:
Bagateliya Z.A. — https://orcid.org/0000-0001-5699-3695
Grekov D.N. — https://orcid.org/0000-0001-8391-1210
Kolotilshchikov A.A. — https://orcid.org/0000-0002-9294-4724
Petrishin M.V. — https://orcid.org/0009-0009-9994-0871
Ageeva A.A. — https://orcid.org/0000-0003-0129-3506
Corresponding author: Kolotilshchikov A.A. — e-mail: kolotun2110@inbox.ru

To cite this article:
Bagateliya ZA, Grekov DN, Kolotilshchikov AA, Petrishin MV, Ageeva AA. Resuscitative endovascular balloon occlusion of the aorta (REBOA) in a multi-field center for a patient with severe combined abdominal trauma. *Pirogov Russian Journal of Surgery*. 2025;8:117–124. (In Russ.). https://doi.org/10.17116/hirurgia2025081117

Введение

По данным ВОЗ, причиной 3 из 5 летальных исходов среди молодого населения мира в возрасте 5—29 лет является травма — насильственная, бытовая травма, дорожно-транспортное происшествие (ДТП), суицид и др. За 2019 г. травматические повреждения явились причиной смерти 8% случаев всех летальных исходов [1]. Примерно 40% из них вызваны массивной кровопотерей и, как следствие, геморрагическим шоком. Высокая летальность в первые часы после травмы на месте происшествия или по доставке в стационар связана с внутриполостным (так называемым некомпрессируемым) продолжающимся кровотечением [2].

В англоязычной литературе принят термин non-compressible torso hemorrhage (NCTH) для обозначения кровотечения из областей груди, живота, таза, спины, а также паховой и подмышечной областей, в виду невозможности наложения жгута на данные области, а также пальцевого прижатия магистрального сосуда [3, 4].

Методом временной стабилизации пациента и остановки кровотечения при NCTH с целью проведения диагностического минимума и выполнения окончательного хирургического гемостаза является реанимационная эндоваскулярная баллонная окклюзия аорты (REBOA) [5, 6].

REBOA — инвазивное вмешательство, при котором через бедренный сосудистый доступ заводится баллон-окклюдер в аорту и раздувается с целью прекращения кровотока в дистальной ее части. Техника REBOA включает пять фундаментальных шагов: сосудистый доступ, позиционирование баллона, раздутие баллона, дефляция, извлечение катетера [7, 8].

Процедура эквивалента прямому пережатию аорты при реанимационной торакотомии, но при этом малотравматична и имеет ряд особенностей, основное из которых — время выполнения [9].

Согласно анатомическим ориентирам аорта разделена на три зоны (сегмента): зона I начинается от левой подключичной артерии до чревного ствола — ориентиром служит мечевидный отросток, зона II включает часть аорты между чревным стволом и почечными артериями, считается «неокклюзионной зоной», для REBOA не используется; зона III — инфраренальная часть, при которой баллон устанавливают в проекции пупка **(рис. 1)** [10]. Несмотря на отсутствие клинических рекомендаций, принято считать, что окклюзия в сегменте I не должна превышать 60 мин, а в сегменте III — 90 мин, с целью профилактики дистальной ишемии и тяжелого реперфузионного синдрома [7, 10]. В то же время мгновенное неконтролируемое повышение систолического давления проксимальнее раздутого баллона может привести к развитию инсульта или прогрессированию сердечной недостаточности. Для профилактики подобных осложнений разработаны такие способы раздувания баллона, как частичная (partial-REBOA) и прерывистая окклюзия (intermittent-REBOA) [11]. В настоящее время для них не разработана четкая методология, поэтому их применение крайне ограничено, однако уже первые клинические исследования демонстрируют сокращение длительности пребывания пациентов в реанимационном отделении по сравнению с таковой при использовании complete-REBOA [12].

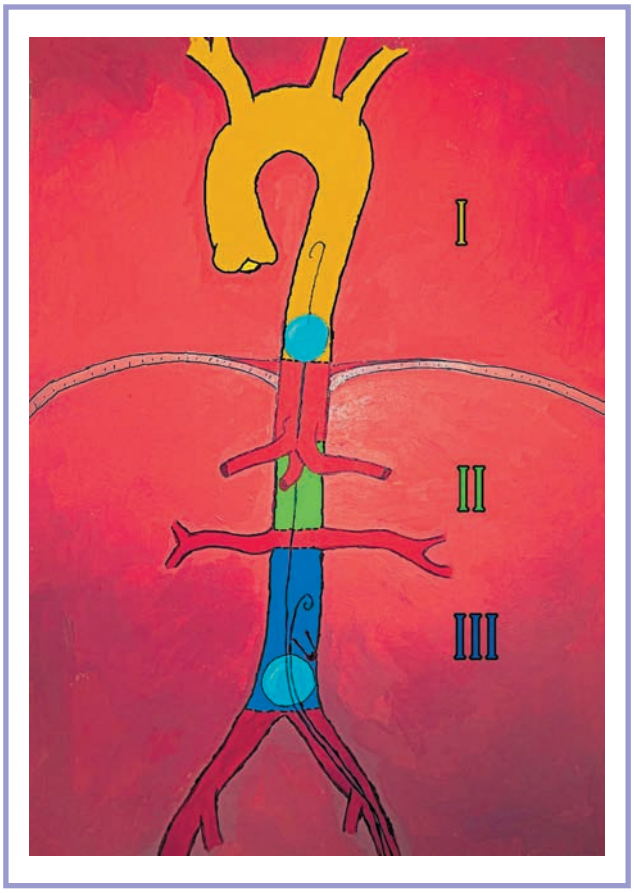

Рис. 1. **Зоны аорты.**
Fig. 1. **Aortic zones.**

Эндоваскулярная окклюзия аорты является перспективным методом стабилизации состояния пациентов с некомпрессируемом кровотечением при тяжелых травмах [13]. Ввиду отсутствия четких показаний, низкой доказательной базы, а также технической возможности выполнения данная методика в настоящее время нуждается в активном изучении с целью определения клинической эффективности от ее применения.

Материал и методы

В хирургической клинике ММНКЦ им. С.П. Боткина описанная методика стала применяться, начиная с 2022 г. За период с 2022 по 2024 г. REBOA была применена у 5 пациентов, поступивших в экстренном порядке с тяжелой сочетанной травмой. В 4 (80%) случаях применения методики REBOA отмечен летальный исход (что было обусловлено исходной тяжестью состояния пациентов, характером полученных повреждений; стоит отметить, что во всех случаях методика REBOA была эффективна и позволила достичь гемостаза). В 1 (20%) случае отмечен положительный результат и после комплексного лечения пациент был выписан из стационара.

Клинический пример

Пациент *П.*, 43 лет, в экстренном порядке доставлен бригадой скорой медицинской помощи (время поступления в стационар 10:15, время получения травмы 09:10) с места ДТП (водитель мотоцикла). В связи с тяжестью состояния госпитализирован в противошоковый зал, где осмотрен мультидисциплинарной бригадой специалистов (реаниматолог, хирург, травматолог, нейрохирург). Объективно: состояние крайне-тяжелое, дезориентирован в пространстве и времени, сознание оглушение, дыхание самостоятельное, жесткое, ослаблено в нижнебазальных отделах с обеих сторон, число дыханий 22 в минуту, АД 80/40 мм рт.ст., пульс 118 уд/мин, ритмичный, слабого наполнения и напряжения, живот при пальпации болезненный во всех отделах, перитонеальных симптомов нет; локальный статус: правая верхняя конечность шинирована временной иммобилизацией, иммобилизация состоятельна, без признаков сдавления, при осмотре нижней трети правого и левого предплечья определяются раны размером 2,0×3,0 см и 4,0×3,0 см соответственно, дном ран служат кости предплечья; на левую руку установлена временная иммобилизация, состоятельна, без признаков сдавления; при осмотре правого и левого коленных суставов определяются раны размерами 4,0×5,0 см и 3,0×5,0 см соответственно, в обоих

случаях дном ран является кость, установлены асептические повязки, выполнена временная иммобилизация обеих нижних конечностей шинами, проведена иммобилизация таза тазовым поясом. Инициирована инфузия кристаллоидных растворов, пациент интубирован.

Выполнено ультразвуковое исследование по протоколу eFAST **(рис. 2)**, диагностированы травматическое повреждение селезенки, левой почки, а также признаки левостороннего «малого» гемоторакса и гемоперитонеума (объемом около 300 мл), взяты образцы крови на общий и биохимический анализы, коагулограмма, проведено определение группы крови и Rh-фактора **(табл. 1)**.



Рис. 2. **Проведение ультразвукового исследования по протоколу eFAST в условиях противошоковой палаты.**
Fig. 2. **eFAST ultrasound examination in intensive care unit.**

Таблица 1. **Лабораторные показатели при поступлении**
Table 1. **Laboratory data upon admission**

Показатель	Единицы измерения	Результат
Лейкоциты	10^9/л	17,7
Эритроциты	10^{12}/л	4,42
Тромбоциты	10^9/л	291
Гемоглобин	г/л	130
АсАТ	ед/л	122
АлАТ	ед/л	116
МНО		1,15
ПТИ	%	86
Фибриноген	г/л	2,79
Лактат	ммоль/л	5,2
pH крови		7,24
BE-избыток оснований	ммоль/л	–6,2

Примечание. АсАТ — аспартатаминотрансфераза; АлАТ — аланинаминотрансфераза; МНО — международное нормализованное отношение; ПТИ — протромбиновый индекс; СРБ — С-реактивный белок.

Учитывая характер и тяжесть полученных травм (перелом верхних и нижних конечностей, перелом костей таза, гемоторакс, гемоперитонеум, травматическое повреждение селезенки, левой почки), нестабильную гемодинамику и крайне тяжелое состояние пациента, мы приняли решение об установке аортального окклюдера. В условиях противошоковой палаты пунктирована правая общая бедренная артерия, установлен артериальный интродьюсер 12Fr. (фиксирован лигатурой к коже), после чего в зону I аорты заведен баллонный окклюзионный катетер — раздут (10:45—10:52) **(рис. 3)**.

Состояние стабилизировано. Выполнена компьютерная томография (КТ) с внутривенным болюсным контрастированием (во время осуществления болюсного контрастирования баллон сдут, в последующем — повторно раздут после проведения исследования). По данным КТ диагностированы переломы IV—VII ребер, IX и X ребер слева, XII ребра справа, ушибы обоих легких, левосторонний «малый» гемоторакс, многооскольчатый перелом левой лопатки, разрыв среднего сегмента селезенки (AAST-II) с признаками экстравазации, разрыв верхнего полюса левой почки без признаков экстравазации (AAST-III), гемоперитонеум, перелом поперечных отростков L_{IV}—L_V справа, многооскольчатый перелом крыла подвздошной кости справа с переходом на тело со смещением отломков, перелом левой лонной и седалищной костей без значимого смещения отломков **(рис. 4)**.

По результатам обследования пациент был повторно обсужден мультидисциплинарной врачебной бригадой, выставлены показания к экстренному оперативному лечению, в 11:04 был направлен в гибридную операционную отделения неотложной хирургии **(рис. 5)**.

Протокол вмешательства (11:18 — 11:47): под комбинированным эндотрахеальным наркозом выполнена катетеризация левой общей бедренной артерии по Сельдингеру, установлен интродьюсер 6Fr, диагностический катетер типа Tig размером 5Fr. последовательно установлен в верхней брыжеечной артерии, чревном стволе, селезеночной артерии; выполнена ангиография: в проекции среднего и нижнего полюса селезенки визуализирована экстравазация контрастного препарата **(рис. 6, а)**. Микрокатетер Progreat Terumo 2,8Fr — 130 см установлен в афферентные ветви селезеночной артерии к среднему и нижнему полюсу, выполнена рентгенэндоваскулярная окклюзия с имплантацией четырех толкаемых и одной отделяемой микроспирали VortX 18 «Boston Scientific», микросферами/микроэмболами для эмболизации Embozene 700 нм — 2 мл до полной окклюзии. Выполнен контрольный снимок — окклюзия афферентных ветвей селезеночной артерии **(рис. 6, б)**. Катетеры и интродьюсер левой общей бедренной артерии удалены. Гемостаз мануальной компрессией и устройством AngioSeal Vip 6Fr — удовлетворительный. Далее бригадой травматологов проведены фик-



Рис. 3. **Этапы установки аортального окклюдера (а, б).**
Fig. 3. **Stages of aortic occluder placement.**

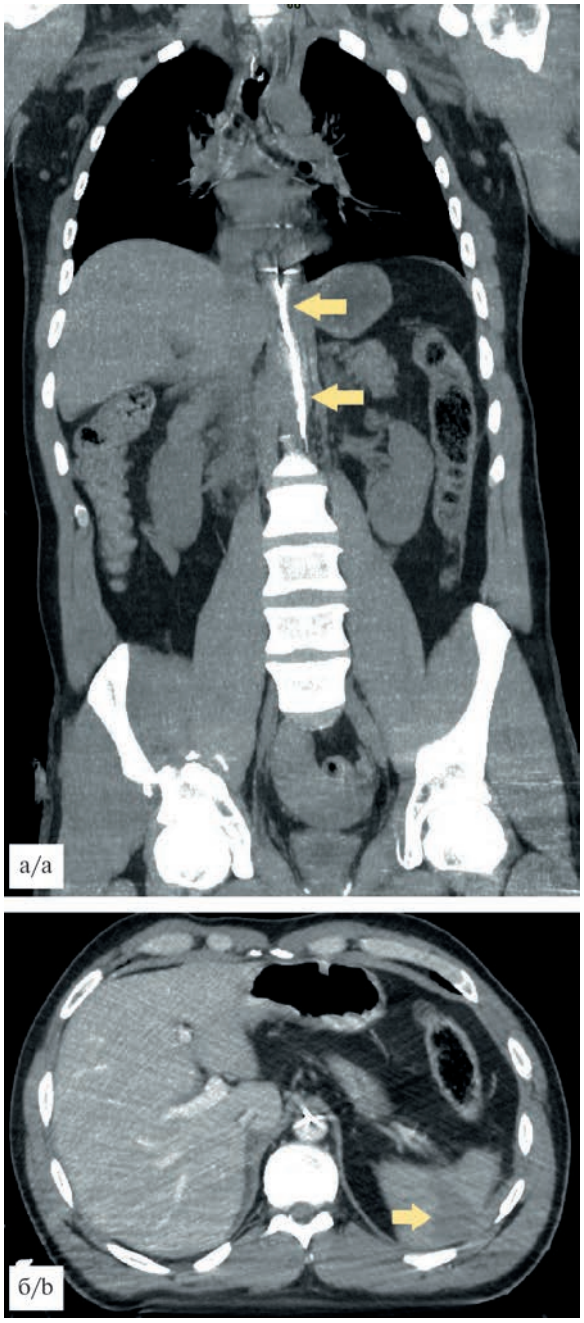

Рис. 4. **Компьютерная томография с внутривенным болюсным усилением.**
а — картина установленного в аортального окклюдера; б — травматическое повреждение селезенки с признаками экстравазации.
Fig. 4. **Contrast-enhanced CT.**
a — aortic occluder; b — traumatic spleen injury with signs of leakage.



Рис. 5. **Гибридная операционная: этап выполнения эндоваскулярной окклюзии ветвей селезеночной артерии.**
Fig. 5. **Hybrid operating theater: endovascular occlusion of splenic arteries.**

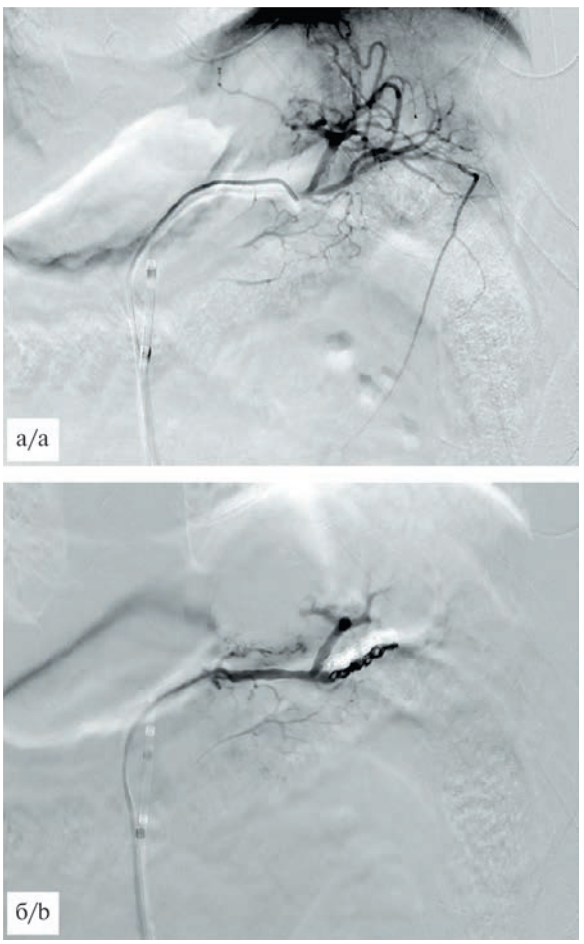

Рис. 6. **Ангиография.**
а — верификация источника экстравазации; б — окклюзия афферентных ветвей селезеночной артерии.

Fig. 6. **Angiography.**
a — verification of leakage; b — occlusion of afferent splenic arteries.

сация переднего полукольца таза, перелома крыла правой подвздошной кости стержневым аппаратом наружной фиксации, первичная хирургическая обработка раны правого плеча, внеочаговый остеосинтез правой плечевой кости стержневым аппаратом наружной фиксации плечо—предплечье, первичная хирургическая обработка ран левого предплечья, внеочаговый остеосинтез костей левого предплечья модулем аппарата Илизарова, первичная хирургическая обработка открытых переломов левого и правого надколенников, гипсовая иммобилизация (11:52—13:00). Суммарная продолжительность оперативного вмешательства составила 102 мин.

После окончания хирургического этапа пациент был переведен в отделение реанимации и интенсивной терапии, продолжено комплексное лечение, включая инфузионно-корригирующее (средний объем инфузии в сутки составил 3500 мл), антибактериальное (защищенные цефалоспорины третьего поколения), противоязвенное (ингибиторы протонного насоса), антикоагулянтное (низкомолекулярные гепарины), анальгезирующее (наркотические анальгетики, нестероидные противовоспалительные средства).

Интраоперационно, а также в раннем послеоперационном периоде проведена заместительная трансфузионная терапия (инфузия эритроцитарной взвеси в объеме 1268 мл, инфузия свежезамороженной плазмы в объеме 1475 мл, а также инфузия 420 мл тромбоцитов).

Течение послеоперационного периода стабильное. Явлений постэмболизационного синдрома у пациента не отмечено. Пациент экстубирован на 2-е сутки после выполненной операции. Лабораторно-инструментальный контроль проводился каждый день и включал общий и биохимический анализы крови, определение коагулограммы, УЗ-контроль (с визуализацией полых органов брюшной полости, паренхиматозных органов — печень, селезенка, почки, поджелудочная железа, а также определением уровня свободной жидкости в брюшной полости, плевральных полостях), по данным которого отмечен регресс свободной жидкости в брюшной полости к 5-м суткам **(табл. 2)**.

Повторная операция в объеме демонтажа аппарата наружной фиксации переднего полукольца таза, фиксации крыла и тела правой подвздошной кости пластиной и винтами, остеосинтеза левого надколенника спицами и стягивающей проволочной петлей по Мюллеру выполнена травматологической бригадой на 4-е сутки.

Контрольная КТ органов брюшной полости с внутривенным болюсным контрастированием проведена на 5-е сутки от операции — отмечен удовлетворительный гемостаз, отсутствие признаков экстравазации, а также формирования гематомы **(рис. 7)**.

По стабилизации состояния для продолжения дальнейшего лечения пациент был переведен в отделение травматологии с последующей выпиской из стационара на дальнейшую реабилитацию и амбулаторное лечение спустя 32 дня от момента госпитализации.

Таблица 2. **Динамика лабораторных показателей**
Table 2. **Dynamics of laboratory data**

Показатель	Сутки после операции		
	1-е	3-е	5-е
Лейкоциты, 10^9/л	18,8	12,6	9,9
Эритроциты, 10^{12}/л	4,09	3,11	3,57
Тромбоциты, 10^9/л	177	130	423
Гемоглобин, г/л	117	81	104
АсАТ, ед/л	263	213	43
АлАТ, ед/л	253	190	113
МНО	1,22	1,18	1,2
ПТИ, %	80	83	81
Фибриноген, г/л	2,6	6,09	4,3
Лактат, ммоль/л	16	0,9	1,5
pH крови	7,207	7,37	7,28
BE-избыток оснований, ммоль/л	–4,7	–0,1	–1,3
Альбумин, г/л	37,7	30,7	29,6
Ферритин, мкг/л	6609,2	—	2846,4
Прокальцитонин, нг/мл	8,85	4,32	1,19
СРБ, мг/л	118,9	167,2	85,4

Примечание. АсАТ — аспартатаминотрансфераза; АлАТ — аланинаминотрансфераза; МНО — международное нормализованное отношение; ПТИ — протромбиновый индекс; СРБ — С-реактивный белок.

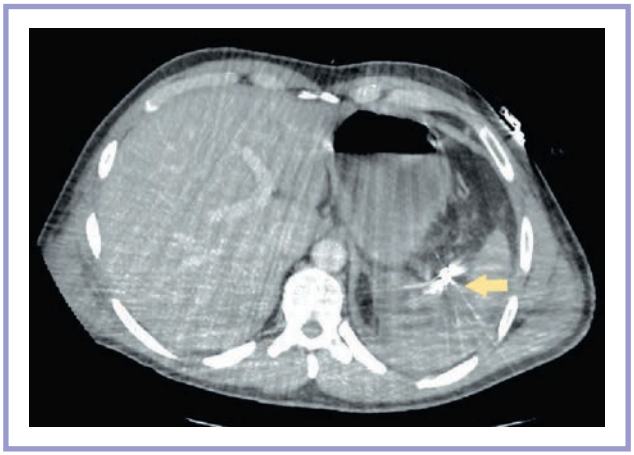

Рис. 7. **Компьютерная томография с внутривенным болюсным усилением: картина после эндоваскулярной окклюзии ветвей селезеночной артерии.**
Fig. 7. **Contrast-enhanced CT: image after endovascular occlusion of splenic arteries.**

Обсуждение

Внутриполостное кровотечение (NCTH) при тяжелой сочетанной травме остается основной, но при этом потенциально предотвратимой причиной смерти пациентов с тяжелой сочетанной травмой. Несмотря на большое количество ограничений, REBOA является способом снижения летальности у больных данной группы [14]. Проспективное исследование AORTA 1 продемонстрировало низкую летальность в группе REBOA по сравнению с классической экстренной торако/лапаротомией (72 и 84% соответственно) [15]. Следующее многоцентровое исследование AORTA 2 демонстрирует значительно более высокую выживаемость при REBOA (93% против 48%) [16]. Японский и британский анализы, наоборот, демонстрируют неудовлетворительные результаты применения REBOA, указывая на увеличение смертности пациентов с тяжелой сочетанной травмой [17,18]. Различия в результатах обусловлены неспецифичностью групп пациентов, а также малым объемом исследуемых выборок. В связи с этим созданы глобальные регистры, такие как AORTA registry [19], ABO Trauma registry (участником которого является клиника военно-полевой хирургии Военно-медицинской академии, г. Санкт-Петербург) [20] и DIRECT-IABO [21], набирающие данные о случаях с выполненным REBOA, для разработки протоколов для оптимизации выживаемости пациентов [10].

Заключение

Таким образом, методика REBOA является перспективным направлением в лечении одной из наиболее тяжелых групп экстренных пациентов — с тяжелой сочетанной травмой, требующей безотлагательной и структурированной экстренной помощи, которая оказывается мультидисциплинарной врачебной бригадой с применением всех имеющихся сил и средств. Описанная методика направлена на временную стабилизацию состояния пациента с последующим проведением необходимого хирургического лечения. Дальнейшее накопление опыта с его всесторонним анализом может позволить добиться улучшения результатов лечения и снизить летальность у пациентов данной группы.

Участие авторов:
Концепция и дизайн исследования — Багателия З.А., Бедин В.В., Греков Д.Н., Карпов А.А., Колотильщиков А.А.
Сбор и обработка материала — Карпов А.А., Цуркан В.А., Петришин М.В., Агеева А.А.
Статистическая обработка — Карпов А.А., Цуркан В.А., Петришин М.В., Агеева А.А.
Написание текста — Багателия З.А., Бедин В.В., Греков Д.Н., Карпов А.А., Колотильщиков А.А., Цуркан В.А., Петришин М.В., Агеева А.А.
Редактирование — Багателия З.А., Бедин В.В., Греков Д.Н., Карпов А.А.

Авторы заявляют об отсутствии конфликта интересов.
The authors declare no conflicts of interest.

ЛИТЕРАТУРА/REFERENCES

1. Preventing injuries and violence: an overview. World Health Organization. 2022.
2. Kauvar DS, Lefering R, Wade CE. Impact of hemorrhage on trauma outcome: an overview of epidemiology, clinical presentations, and therapeutic considerations. *J Trauma*. 2006;60(6 Suppl):S3-11. https://doi.org/10.1097/01.ta.0000199961.02677.19
3. Morrison JJ, Rasmussen TE. Noncompressible torso hemorrhage: a review with contemporary definitions and management strategies. *Surg Clin North Am*. 2012;92:843-858. https://doi.org/10.1016/j.suc.2012.05.002
4. Kisat M, Morrison JJ, Hashmi ZG, Efron DT, Rasmussen TE, Haider AH. Epidemiology and outcomes of non-compressible torso hemorrhage. *J Surg Res*. 2013;184(1):414-421. https://doi.org/10.1016/j.jss.2013.05.099
5. Granieri S, Frassini S, Cimbanassi S, Bonomi A, Paleino S, Lomaglio L, Chierici A, Bruno F, Biondi R, Di Saverio S, Khan M, Cotsoglou C. Impact of resuscitative endovascular balloon occlusion of the aorta (REBOA) in traumatic abdominal and pelvic exsanguination: a systematic review and meta-analysis. *Eur J Trauma Emerg Surg*. 2022;48(5):3561-3574. https://doi.org/10.1007/s00068-022-01955-6
6. Moore LJ, Martin CD, Harvin JA, Wade CE, Holcomb JB. Resuscitative endovascular balloon occlusion of the aorta for control of noncompressible truncal hemorrhage in the abdomen and pelvis. *Am J Surg*. 2016;212(6):1222-1230. https://doi.org/10.1016/j.amjsurg.2016.09.027
7. Stannard A, Eliason, Jonathan L, Rasmussen, Todd E. Resuscitative Endovascular Balloon Occlusion of the Aorta (REBOA) as an Adjunct for Hemorrhagic Shock. *J Trauma*. 2011;71(6):1869-1872. https://doi.org/10.1097/TA.0b013e31823fe90c
8. Brenner M, Moore L, Dubose J, Scalea T. Resuscitative Endovascular Balloon Occlusion of the Aorta (REBOA) for Use in Temporizing Intra-Abdominal and Pelvic Hemorrhage: Physiologic Sequelae and Considerations. *Shock*. 2020;54(5):615-622. https://doi.org/10.1097/Shk.0000000000001542
9. Cheema F, Garcia C, Rivera AG, Chao E. CE: The Use of Resuscitative Endovascular Balloon Occlusion of the Aorta in Treating Hemorrhagic Shock from Severe Trauma. AJN. *Am J Nurs*. 2018;118(10):22-28. https://doi.org/10.1097/01.NAJ.0000546376.73926.5b
10. Marciniuk P, Pawlaczyk R, Rogowski J, Wojciechowski J, Znaniecki Ł. REBOA — new era of bleeding control, literature review. *Pol Przegl Chir*. 2020;92(2):54-59. https://doi.org/10.5604/01.3001.0013.5426
11. Russo RM, Neff LP, Lamb CM, Cannon JW, Galante JM, Clement NF, Grayson JK, Williams TK. Partial Resuscitative Endovascular Balloon Occlusion of the Aorta in Swine Model of Hemorrhagic Shock. *J Am Coll Surg*. 2016;223(2):359-368. https://doi.org/10.1016/j.jamcollsurg.2016.04.037
12. Madurska MJ, McLenithan A, Scalea TM, Kundi R, White JM, Morrison JJ, DuBose JJ. A feasibility study of partial REBOA data in a high-volume trauma center. *Eur J Trauma Emerg Surg*. 2022;48(1):299-305. https://doi.org/10.1007/s00068-020-01561-4
13. Thrailkill MA, Gladin KH, Thorpe CR, et al. Resuscitative Endovascular Balloon Occlusion of the Aorta (REBOA): update and insights into current practices and future directions for research and implementation. *Scand J Trauma Resusc Emerg Med*. 2021;29(8). https://doi.org/10.1186/s13049-020-00807-9
14. Bartley, Marilynn Kyritsis DPN, APRN, FNP-BC. Managing noncompressible torso hemorrhage with REBOA. *Nursing*. 2020;50(4):24-29. https://doi.org/10.1097/01.nurse.0000657052.07696.98
15. DuBose JJ, Scalea TM, Brenner M, Skiada D, Inaba K, Cannon J, Moore L, Holcomb J, Turay D, Arbabi CN, Kirkpatrick A, Xiao J, Skarupa D, Poulin N, the AAST AORTA Study Group. The AAST prospective Aortic Occlusion for Resuscitation in Trauma and Acute Care Surgery (AORTA) registry: Data on contemporary utilization and outcomes of aortic occlusion and resuscitative balloon occlusion of the aorta (REBOA). *J Trauma Acute Care Surg*. 2016;81(3):409-419. https://doi.org/10.1097/TA.0000000000001079
16. Brenner M, Inaba K, Aiolfi A, DuBose J, Fabian T, Bee T, Holcomb JB, Moore L, Skarupa D, Scalea TM, et al. Resuscitative Endovascular Balloon Occlusion of the Aorta and Resuscitative Thoracotomy in Select Patients with Hemorrhagic Shock: Early Results from the American Association for the Surgery of Trauma's Aortic Occlusion in Resuscitation for Trauma and Acute Care Surgery Registry. *J Am Coll Surg*. 2018;226(5):730-740. https://doi.org/10.1016/j.jamcollsurg.2018.01.044
17. Norii T, Crandall C, Terasaka Y. Survival of severe blunt trauma patients treated with resuscitative endovascular balloon occlusion of the aorta compared with propensity score-adjusted untreated patients. *J Trauma Acute Care Surg*. 2015;78(4):721-728. https://doi.org/10.1097/TA.0000000000000578
18. Jansen JO, Hudson J, Cochran C, MacLennan G, Lendrum R, Sadek S, Gillies K, Cotton S, Kennedy C, Boyers D, Ferry G, Lawrie L, Nath M, Wileman S, Forrest M, Brohi K, Harris T, Lecky F, Moran C, Morrison JJ, Norrie J, Paterson A, Tai N, Welch N, Campbell MK; UK-REBOA Study Group; Aylwin C, Bew D, Brooks A, Chinery J, Cowlam T, Frith D, George A, Hudson A, Johnstone P, Mahmood A, Novak A, O'Meara M, Reid S, Sattout A, Smith C, Stansfield T, Thompson J. Emergency Department Resuscitative Endovascular Balloon Occlusion of the Aorta in Trauma Patients With Exsanguinating Hemorrhage: The UK-REBOA Randomized Clinical Trial. *JAMA*. 2023;330(19):1862-1871. https://doi.org/10.1001/jama.2023.20850
19. Bukur M, Gorman E, DiMaggio C, Frangos S, Morrison JJ, Scalea TM, Moore LJ, Podbielski J, Inaba K, Kauvar D, Cannon JW, Seamon MJ, Spalding MC, Fox C, DuBose JJ; and the AAST AORTA Study Group. Temporal Changes in REBOA Utilization Practices are Associated With Increased Survival: an Analysis of the AORTA Registry. *Shock*. 2021;55(1):24-32. https://doi.org/10.1097/SHK.0000000000001586
20. Coccolini F, Ceresoli M, McGreevy DT, Sadeghi M, Pirouzram A, Toivola A, Skoog P, Idoguchi K, Kon Y, Ishida T, Matsumura Y, Matsumoto J, Reva V, Maszkowski M, Fugazzola P, Tomasoni M, Cicuttin E, Ansaloni L, Zaghi C, Sibilla MG, Cremonini C, Bersztel A, Caragounis EC, Falkenberg M, Handolin L, Oosthuizen G, Szarka E, Manchev V, Wannatoop T, Chang SW, Kessel B, Hebron D, Shaked G, Bala M, Ordoñez CA, Hibert-Carius P, Chiarugi M, Nilsson KF, Larzon T, Gamberini E, Agnoletti V, Catena F, Hörer TM. Aortic balloon occlusion (REBOA) in pelvic ring injuries: preliminary results of the ABO Trauma Registry. *Updates Surg*. 2020;72(2):527-536. https://doi.org/10.1007/s13304-020-00735-4
21. Matsumura Y, Matsumoto J, Idoguchi K, Kondo H, Ishida T, Kon Y, Tomita K, Ishida K, Hirose T, Umakoshi K, Funabiki T; DIRECT-IABO investigators. Non-traumatic hemorrhage is controlled with REBOA in acute phase then mortality increases gradually by non-hemorrhagic causes: DIRECT-IABO registry in Japan. *Eur J Trauma Emerg Surg*. 2018;44(4):503-509. https://doi.org/10.1007/s00068-017-0829-z

Поступила/Received 14.03.2025
Принята к печати/Accepted 12.04.2025