Хирургия. Журнал имени Н.И. Пирогова
2024, №8, с. 21–25
https://doi.org/10.17116/hirurgia202408121

Pirogov Russian Journal of Surgery
2024, No. 8, pp. 21–25
https://doi.org/10.17116/hirurgia202408121

Видеолапароскопический способ ушивания перфоративной язвы

© А.А. НАТАЛЬСКИЙ, О.В. ЗАЙЦЕВ, О.Д. ПЕСКОВ, О.В. КЛЕЙМЕНОВ

ФГБОУ ВО «Рязанский государственный медицинский университет им. акад. И.П. Павлова» Минздрава России, Рязань, Россия

Резюме

Цель исследования. Улучшение непосредственных результатов оперативного лечения пациентов с перфоративной язвой посредством использования новой методики ушивания.

Материал и методы. Исследование проведено на 25 пациентах с перфоративной язвой желудка (диаметр перфоративного отверстия не превышал 8 мм). Средний возраст пациентов — 39 лет (от 24 до 56 лет). Средний размер перфоративного отверстия составил 5,92 мм (от 3 до 8 мм).

Результаты. Среднее время операции — 59,8 мин (от 50 до 85 мин). Во время оперативных вмешательств и в послеоперационном периоде осложнений отмечено не было. Все пациенты были выписаны в удовлетворительном состоянии на амбулаторное наблюдение у хирурга в поликлинике по месту жительства.

Выводы. Предлагаемый способ ушивания перфоративной язвы желудка можно считать простым, эффективным и безопасным способом, который может быть рекомендован к применению в клинической практике.

Ключевые слова: *перфоративная язва, ушивание язвы, прободная язва, хирургия язвенной болезни.*

Информация об авторах:
Натальский А.А. — https://orcid.org/0000-0002-2387-3440
Зайцев О.В. — https://orcid.org/0000-0002-1822-3021
Песков О.Д. — https://orcid.org/0000-0003-4467-3461
Клейменов О.В. — https://orcid.org/0000-0001-6293-8924
Автор, ответственный за переписку: Клейменов О.В. — e-mail: kleimenov.oleg8@gmail.com

Как цитировать:
Натальский А.А., Зайцев О.В., Песков О.Д., Клейменов О.В. Видеолапароскопический способ ушивания перфоративной язвы. *Хирургия. Журнал им. Н.И. Пирогова*. 2024;8:21–25. https://doi.org/10.17116/hirurgia202408121

Laparoscopic repair for perforated ulcer

© A.A. NATALSKY, O.V ZAYTSEV, O.D. PESKOV, O.V. KLEIMENOV

Ryazan State Medical University, Ryazan, Russia

Abstract

Objective. To improve the immediate postoperative results in patients with perforated ulcers.

Material and methods. The study enrolled 25 patients with perforated peptic ulcer (diameter of perforation <8 mm). Mean age of patients was 39 years (range 24—56), perforation size — 5.92 mm (range 3—8).

Results. Mean surgery time was 59.8 min (range 50—85). There were no intraoperative and postoperative complications. All patients were discharged.

Conclusion. The proposed method of repair for perforated gastric ulcers is simple, effective, safe and may be recommended for clinical practice.

Keywords: *perforated ulcer, suturing of ulcer, perforated ulcer, peptic ulcer surgery.*

Information about the authors:
Natalsky A.A. — https://orcid.org/0000-0002-2387-3440
Zaytsev O.V. — https://orcid.org/0000-0002-1822-3021
Peskov O.D. — https://orcid.org/0000-0003-4467-3461
Kleimenov O.V. — https://orcid.org/0000-0001-6293-8924
Corresponding author: Kleimenov O.V. — e-mail: kleimenov.oleg8@gmail.com

To cite this article:
Natalsky AA, Zaytsev OV, Peskov OD, Kleimenov OV. Laparoscopic repair for perforated ulcer. *Pirogov Russian Journal of Surgery*. 2024;8:21–25. (In Russ.). https://doi.org/10.17116/hirurgia202408121

Введение

Проблема перфоративных гастродуоденальных язв остается весьма актуальной ввиду высокой госпитальной и послеоперационной летальности [1]. Пациенты с данным осложнением в большинстве случаев требуют незамедлительного оперативного вмешательства, т.к. каждый час промедления снижает вероятность выживания больного [2].

Классическим и наиболее распространенным способом оперативного лечения пациентов с прободением язвы передней стенки желудка на данный момент является ушивание, которое возможно выполнить открытым способом или с помощью малоинвазивных технологий. В последние годы отмечается распространенность лапароскопического доступа в ургентной абдоминальной хирургии, ввиду ряда достоинств, а именно: низкой частоты послеоперационных осложнений, снижения болевого синдрома, косметического эффекта, быстрой реабилитации в послеоперационном периоде [3]. Однако, помимо преимуществ, у лапароскопического доступа есть и недостатки, обусловленные его спецификой. К наиболее значимым осложнениям можно отнести несостоятельность швов и прорезывание прошитых тканей при затягивании узлов. Вышеуказанные проблемы обусловлены отсутствием тактильной чувствительности при выполнении манипуляций из видеолапароскопического доступа. Кроме того, одним из ограничивающих факторов является обязательное наличие у хирурга высокого уровня лапароскопических навыков, включающих владение ручным интракорпоральным швом, что ограничивает применение доступа среди молодых хирургов и опытных врачей с недостаточным навыком владения ручным интракорпоральным швом.

Одним из способов, способных уменьшить частоту послеоперационных осложнений и сделать методику ушивания более доступной, является разработка оптимального метода ушивания перфоративной язвы, при котором величина интраоперационных и послеоперационных осложнений была бы минимальной, а простота выполнения сделала бы метод доступным широкому кругу хирургов.

Цель исследования — улучшение непосредственных результатов лечения пациентов с перфоративной язвой по средствам использования новой методики ушивания.

Материал и методы

В ФГБОУ ВО «Рязанский государственный медицинский университет им. акад. И.П. Павлова» Минздрава России был разработан и запатентован способ ушивания перфоративной язвы желудка. Проведя успешное экспериментальное исследование на лабораторных животных (минипигах) в виварии, в соответствии с правилами проведения работ с использованием экспериментальных животных (от 12.08.77 №755), а также принципами надлежащей лабораторной практики, было принято решение внедрить новый способ ушивания прободной язвы в клиническую практику.

Сущность способа заключается в поочередном наложении двух швов по бокам от перфоративного отверстия (в пределах здоровой ткани) и их затягивании с использованием самозатягивающихся петель. В результате затягивания петель формируются две складки, прикрывающие перфоративное отверстие. Затем производят наложение укрепляющего узлового шва на сформированные складки.

В исследование были включены 25 пациентов, перенесших ушивание перфоративной язвы желудка с января по ноябрь 2023 г. Критерием включения являлось наличие у пациента диагноза перфоративная язва желудка. Каждому пациенту, участвовавшему в исследовании, была выполнена диагностическая видеолапароскопия, в процессе которой подтвержден диагноз прободной язвы передней стенки желудка. После подтверждения диагноза принимали решение об ушивании прободной язвы по представленной нами методике [4]. После установки рабочих троакаров (на уровне пупка в правом и левом мезогастрии по среднеключичным линиям) через 10-миллиметровый троакар в брюшную полость вводили иглодержатель с атравматической иглой, на свободном конце которой сформирован самозатягивающийся узел (узел Редера) **(рис. 1)**. Отступая справа



Рис. 1. **Фотография атравматических игл, на конце которых сформированы самозатягивающиеся узлы (узел Редера).**
Fig. 1. **Atraumatic needles with self-tightening knots at the ends (Roeder's knot).**

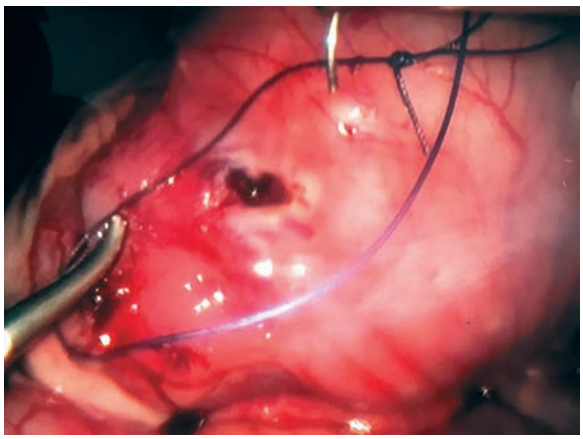

Рис. 2. **Наложение первого шва (интраоперационная фотография).**
Fig. 2. **Application of the first suture (intraoperative image).**

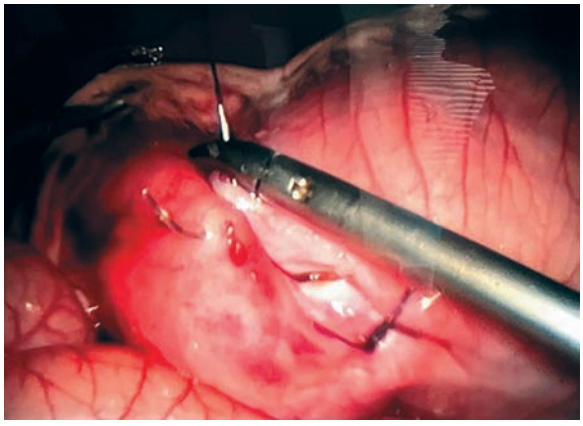

Рис. 3. **Наложение второго шва (интраоперационная фотография).**
Fig. 3. **Application of the second suture (intraoperative image).**

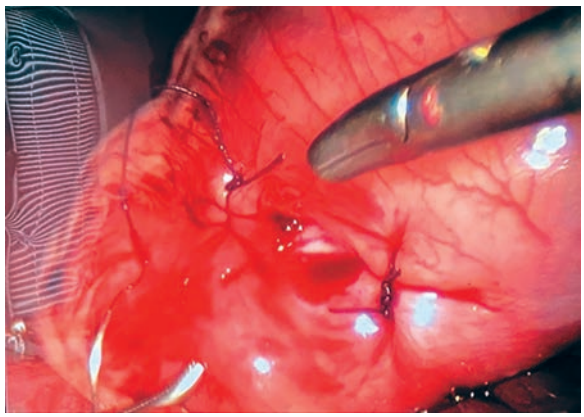

Рис. 4. **Сформированные складки, прикрывающие перфоративное отверстие (интраоперационная фотография).**
Fig. 4. **Folds covering the perforated hole (intraoperative image).**

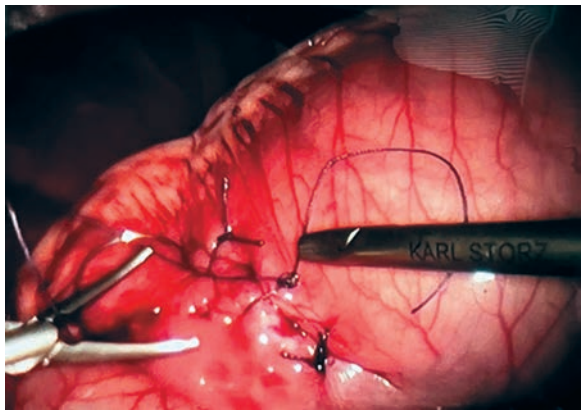

Рис. 5. **Наложенный укрепляющий узловой шов (интраоперационная фотография).**
Fig. 5. **Reinforcement interrupted suture (intraoperative image).**

на 1 см от края перфоративного отверстия, накладывали в поперечном направлении в пределах здоровой ткани один серозно-мышечно-подслизистый шов рассасывающимся шовным материалом (нитью Vicryl 2-0) **(рис. 2)**. Затем иглу проводили через петлю, сформированную на конце нитки, и затягивали узел. Аналогичным способом накладывали симметричный шов слева от перфоративного отверстия **(рис. 3)**, но после затягивания узла иглу с оставшейся нитью срезали и оставляли в брюшной полости для последующего наложения шва на сформированные складки из здоровой ткани желудка. В результате затягивания вышеуказанных узлов на передней стенке желудка формировались две складки, прикрывающие перфоративное отверстие **(рис. 4)**. Далее производили укрепление сформированных складок. Атравматической иглой (оставшейся после наложения последнего шва) накладывали один узловой шов на равноудаленном расстоянии от уже сформированных швов **(рис. 5)**. Далее вводили лапароскопические ножницы, срезали нить и извлекали вместе с иглой через 10-миллиметровый троакар. Далее происходила санация и дренирование брюшной полости, десуффляция углекислого газа и ушивание послеоперационных ран.

В послеоперационном периоде всем пациентам осуществлялась инфузионная, антибактериальная, антисекреторная, обезболивающая терапия, профилактика венозных тромбоэмболических осложнений, выполнялись перевязки с последующей выпиской пациента из стационара на амбулаторное наблюдение.

Результаты

Средний возраст пациентов — 39 лет (от 24 лет до 56 лет). Средний размер перфоративного отверстия составил 5,92 мм (от 3 до 8 мм). Среднее время операции — 59,8 мин (от 50 до 85 мин). Во время оперативных вмешательств, а также в послеоперационном периоде осложнений не было. Все пациенты выписаны на амбулаторное наблюдение к хирургу.

Обсуждение

В 80-х гг. XX в. началось постепенное внедрение лапароскопии в ургентную хирургии. Одновременно с этим начали появляться идеи об ушивании прободной гастродуоденальной язвы с использованием лапароскопического доступа. Первым лапароскопическое тампонирование перфоративной язвы двенадцатиперстной кишки прядью большого сальника произвел P. Mouret в 1989 г. [5]. А уже в 1990 г. L.K. Nathanson выполнил ушивание перфоративной язвы двенадцатиперстной кишки с дополнительной герметизацией швов прядью большого сальника [6]. На данный момент существует большое количество способов ушивания прободных гастродуоденальных язв. К наиболее широко используемым способам относят ушивание с использованием различных видов швов (с укреплением линии швов прядью сальника или без нее), тампонаду перфоративного отверстия прядью сальника.

Однако, несмотря на технический прогресс, активное развитие противоязвенной терапии, снижение количества операций по поводу неосложненных гастродуоденальных язв, в мире наблюдается тенденция к увеличению числа пациентов с осложненными формами язвенной болезни и их последующей смертью [7]. Это обусловлено частотой послеоперационных осложнений у данных пациентов, которых чаще всего оперируют в условиях перитонита. Так, частота послеоперационных осложнений при ушивании перфоративной язвы составляет от 17 до 63%, а летальность варьирует в пределе от 10 до 40% [8].

В настоящей работе представлен способ ушивания, позволяющий выполнить ушивание перфоративного отверстия передней стенки желудка путем формирования складок из здоровой ткани желудка и использования самозатягивающихся петель (петли Редера).

Процедура ушивания прободного отверстия состояла из нескольких этапов. После подтверждения диагноза происходило формирование складок, прикрывающих перфоративное отверстие. Следующим этапом осуществлялось укрепление сформированных складок путем наложения укрепляющего узлового шва.

После операции все пациенты находились на лечении в общем хирургическом отделении. Ведение пациентов выполняли согласно концепции ERAS [9]. Возникновения осложнений во время оперативного вмешательства, а также в послеоперационном периоде не было.

Заключение

Таким образом, представленный способ ушивания перфоративной язвы считаем простым, эффективным и безопасным, что позволяет использовать его в клинической практике.

Участие авторов:
Концепция и дизайн исследования — Натальский А.А.
Сбор и обработка материала — Клейменов О.В.
Написание текста — Клейменов О.В.
Редактирование — Натальский А.А., Зайцев О.В., Песков О.Д.

Авторы заявляют об отсутствии конфликта интересов.
The authors declare no conflicts of interest.

ЛИТЕРАТУРА/REFERENCES

1. Ревишвили А.Ш., Оловянный В.Е., Кузнецов А.В., Шелина Н.В, Овечкин А.И. Хирургическая помощь в Российской Федерации. Информационно-аналитический сборник за 2021 год. М. 2022.
Revishvili ASh, Tin VE, Kuznetsov AV, Shelina NV, Ovechkin AI. Surgical care in the Russian Federation. Information and analytical collection for 2021. M. 2022. (In Russ.).
2. Buck DL, Vester-Andersen M, Møller MH; Danish Clinical Register of Emergency Surgery. Surgical delay is a critical determinant of survival in perforated peptic ulcer. *British Journal of Surgery*. 2013;100(8):1045-1049.
https://doi.org/10.1002/bjs.9175
3. Тарасенко С.В., Натальский А.А., Панин С.И., Сажин И.В., Юдин В.А., Сажин В.П., Песков О.Д., Богомолов А.Ю. Современные аспекты комплексного лечения перфоративной язвы желудка и двенадцатиперстной кишки. *Хирургия. Журнал им. Н.И. Пирогова*. 2021;(1):42-46.
Tarasenko SV, Natalsky AA, Panin SI, Sazhin IV, Yudin VA, Sazhin VP, Peskov OD, Bogomolov AYu. Modern aspects of complex treatment of perforated gastric and duodenal ulcers. *Pirogov Russian Journal of Surgery*. 2021;(1):42-46. (In Russ.).
https://doi.org/10.17116/hirurgia202101142
4. Патент РФ на изобретение №2805487. Бюл. №6. Натальский А.А., Филимонов В.Б., Леонченко С.В., Клейменов О.В., Иванов В.В. *Видеолапароскопический способ ушивания перфоративной язвы желудка*.
Patent RUS №2805487. Bull. №6. Natalsky AA, Filimonov VB, Leonchenko SV, Kleimenov OV, Ivanov VV. *Videolaparoscopic method for suturing a perforated gastric ulcer*. (In Russ.)
https://patents.google.com/patent/RU2805487C1/ru

5. Mouret P, François Y, Vignal J, Barth X, Lombard-Platet R. Laparoscopic treatment of perforated peptic ulcer. *British Journal of Surgery*. 1990;77(9):1006. https://doi.org/10.1002/bjs.1800770916

6. Nathanson LK, Easter DW, Cuschieri A. Laparoscopic repair/peritoneal toilet of perforated duodenal ulcer. *Surgical Endoscopy*. 1990;4(4):232-233. https://doi.org/10.1007/BF00316801

7. Tarasconi A, Coccolini F, Biffl WL, Tomasoni M, Ansaloni L, Picetti E, Molfino S, Shelat V, Cimbanassi S, Weber DG, Abu-Zidan FM, Campanile FC, Di Saverio S, Baiocchi GL, Casella C, Kelly MD, Kirkpatrick AW, Leppaniemi A, Moore EE, Peitzman A, Fraga GP, Ceresoli M, Maier RV, Wani I, Pattonieri V, Perrone G, Velmahos G, Sugrue M, Sartelli M, Kluger Y, Catena F. Perforated and bleeding peptic ulcer: WSES guidelines. *World Journal of Emergency Surgery*. 2020;15:3. https://doi.org/10.1186/s13017-019-0283-9

8. Сажин А.В., Ивахов Г.Б., Страдымов Е.А., Петухов В.А., Титкова С.М. Сравнительная оценка результатов лапароскопического и открытого ушивания перфоративных гастродуоденальных язв, осложненных распространенным перитонитом. *Хирургия. Журнал им. Н.И. Пирогова*. 2020;(3):13-21.
Sazhin AV, Ivakhov GB, Stradymov EA, Petukhov VA, Titkova SM. Comparative assessment of the results of laparoscopic and open suturing of perforated gastroduodenal ulcers complicated by widespread peritonitis. *Pirogov Russian Journal of Surgery*. 2020;(3):13-21. (In Russ.). https://doi.org/10.17116/hirurgia202003113

9. Тарасенко С.В., Богомолов А.Ю., Зайцев О.В., Песков О Д., Натальский А.А., Соколова С.Н., Донюкова С.П., Рахмаев Т.С., Баконина И.В., Кадыкова О.А. Eras — современная концепция ведения хирургических больных. Собственный опыт. *Наука молодых — Eruditio Juvenium*. 2016;3:67-71.
Tarasenko SV, Bogomolov AYu, Zaitsev OV, Peskov OD, Natalsky AA, Sokolova SN, Donyukova SP, Rakhmaev TS, Bakonina IV, Kadykova OA. Eras is a modern concept for the management of surgical patients. Own experience. *Science of the young — Eruditio Juvenium*. 2016;3:67-71. (In Russ.).

Поступила 17.12.2023
Received 17.12.2023
Принята к печати 11.01.2024
Accepted 11.01.2024



НОВАЯ ОБУЧАЮЩАЯ ПРОГРАММА
для врачей УЗИ, хирургов, онкологов

«МИНИИНВАЗИВНЫЕ ВМЕШАТЕЛЬСТВА ПОД КОНТРОЛЕМ УЛЬТРАЗВУКОВОГО И РЕНТГЕНОЛОГИЧЕСКОГО ИССЛЕДОВАНИЙ»

- Будет представлен МАСТЕР КЛАСС микроволновой абляции у больного с очаговым образованием в печени
- Занятия проходят в «Praxi Medica» на лабораторных животных и биологических фантомах.

Справки по телефону:
8 (495) 609-14-00 (21-25) Сулеманова Надежда Андреевна
8 (910) 435-13-14 Карпова Радмила Владимировна

Сеченовский Университет
НАУК О ЖИЗНИ