Хирургия. Журнал имени Н.И. Пирогова
2024, №2, выпуск 2, с. 61–66
https://doi.org/10.17116/hirurgia202402261

Pirogov Russian Journal of Surgery
2024, No. 2, issue 2, pp. 61–66
https://doi.org/10.17116/hirurgia202402261

Ангиография с индоцианином зеленым в оценке перфузии остатка ткани паращитовидной железы при субтотальной паратиреоидэктомии: клиническое наблюдение

© В.В. ПОЛЬКИН[1], П.А. ИСАЕВ[1], Н.В. СЕВЕРСКАЯ[1], С.А. ИВАНОВ[1, 3], А.Д. КАПРИН[2, 3]

[1]Медицинский радиологический научный центр им. А.Ф. Цыба — филиал ФГБУ «Национальный медицинский исследовательский центр радиологии» Минздрава России, Обнинск, Россия;
[2]ФГБУ «Национальный медицинский исследовательский центр радиологии» Минздрава России, Обнинск, Россия;
[3]ФГАОУ ВО «Российский университет дружбы народов им. Патриса Лумумбы» Минобрнауки России, Москва, Россия

Резюме

Представлено клиническое наблюдение хирургического лечения 72-летней пациентки с хронической болезнью почек (ХБП) 5-й стадии и третичным гиперпаратиреозом. По данным однофотонной эмиссионной компьютерной томографии с рентгеновской компьютерной томографией (ОФЭКТ/КТ) с ^{99m}Tc-MIBI выявлено повышенное накопление радиофармпрепарата в двух из четырех паращитовидных желез (ПЩЖ), по данным ультразвукового исследования установлена локализация всех четырех ПЩЖ. Выполнена субтотальная паратиреоидэктомия с удалением трех ПЩЖ и резекцией половины четвертой ПЩЖ. Интраоперационно проведена ангиография с индоцианином зеленым для идентификации и мониторирования перфузии остатка ПЩЖ с целью прогнозирования функционального исхода. Через 6 месяцев у пациентки определена нормальная функция ПЩЖ.

Ключевые слова: *индоцианин зеленый, ICG, ангиография с ICG, перфузия, субтотальная паратиреоидэктомия.*

Информация об авторах:
Полькин В.В. — https://orcid.org/0000-0003-0857-321X
Исаев П.А. — https://orcid.org/0000-0001-9831-4814
Северская Н.В. — https://orcid.org/0000-0002-9426-8459
Иванов С.А. — https://orcid.org/0000-0001-7689-6032
Каприн А.Д. — https://orcid.org/0000-0001-8784-8415
Автор, ответственный за переписку: Полькин В.В. — e-mail: polkin83@mail.ru

Как цитировать:
Полькин В.В., Исаев П.А., Северская Н.В., Иванов С.А., Каприн А.Д. Ангиография с индоцианином зеленым в оценке перфузии остатка ткани паращитовидной железы при субтотальной паратиреоидэктомии: клиническое наблюдение. *Хирургия. Журнал им. Н.И. Пирогова*. 2024;2 вып. 2:61–66. https://doi.org/10.17116/hirurgia202402261

Indocyanine green angiography in assessment of parathyroid remnant perfusion after subtotal parathyroidectomy: a case report

© V.V. POLKIN[1], P.A. ISAEV[1], N.V. SEVERSKAYA[1], S.A. IVANOV[1, 3], A.D. KAPRIN[2, 3]

[1]Tsyb Medical Research Radiology Center, Obninsk, Russia;
[2]National Medical Research Radiology Centre, Obninsk, Russia;
[3]People's Friendship University of Russia, Moscow, Russia

Abstract

A 72-year-old female patient with chronic kidney disease stage presented with multiple parathyroid adenomas and tertiary hyperparathyroidism. SPECT/CT with ^{99m}Tc-MIBI revealed accumulation of radiopharmaceuticals in 2 out of 4 parathyroid glands. Ultrasound established localization of all parathyroid glands. Subtotal parathyroidectomy with excision of 3 glands and resection of half of the fourth gland was performed. Intraoperative indocyanine green angiography was performed to identify all parathyroid glands and remnant perfusion. There was normal parathyroid function after 6 months.

Keywords: *индоцианин зеленый, ICG angiography with ICG, perfusion, subtotal parathyroidectomy.*

Information about the authors:
Polkin V.V. — https://orcid.org/0000-0003-0857-321X
Isaev P.A. — https://orcid.org/0000-0001-9831-4814

Severskaya N.V. — https://orcid.org/0000-0002-9426-8459
Ivanov S.A. — https://orcid.org/0000-0001-7689-6032
Kaprin A.D. — https://orcid.org/0000-0001-8784-8415
Corresponding author: Polkin V.V. — e-mail: polkin83@mail.ru

To cite this article:
Polkin VV, Isaev PA, Severskaya NV, Ivanov SA, Kaprin AD. Indocyanine green angiography in assessment of parathyroid remnant perfusion after subtotal parathyroidectomy: a case report. *Pirogov Russian Journal of Surgery = Khirurgiya. Zurnal im. N.I. Pirogova*. 2024;2 vyp 2:61–66. (In Russ.). https://doi.org/10.17116/hirurgia202402261

Введение

Вторичный гиперпаратиреоз (ВГПТ) является частым осложнением хронической болезни почек (ХБП) и встречается у 40% больных с ХБП 3-й стадии, 82% больных ХБП 4-й стадии и практически у всех пациентов с терминальной стадией ХБП [1]. Повышение уровня паратгормона (ПТГ) на начальных этапах ХБП является физиологической адаптацией в ответ на гипокальциемию и гиперфосфатемию на фоне снижения синтеза витамина 1,25(OH)$_2$D3 и повышения уровня FGF23 (фактора роста фибробластов 23) [1]. Хроническая стимуляция паратиреоцитов приводит к диффузной гиперплазии паращитовидных желез (ПЩЖ), а затем к узловой гиперплазии с автономной продукцией ПТГ и гиперкальциемией (т.н. третичный гиперпаратиреоз — ТГПТ). Клиническими проявлениями и осложнениями ВГПТ и ТГПТ являются нарушения минерального обмена, метаболизма, сердечно-сосудистые нарушения, остеодистрофия [1].

Для лечения ВГПТ используют фосфат-связывающие препараты, кальцитриол или аналоги активного витамина D. Однако на стадии развития узловой гиперплазии ПЩЖ данные препараты менее эффективны. Внедрение в клиническую практику кальцимиметиков (цинакальцет, этелкальцетид) снизило количество тяжелых форм ТГПТ. Однако плохая переносимость кальцимиметиков, низкая приверженность терапии, а также недостаточная обеспеченность препаратом приводят к необходимости хирургического лечения ТГПТ [2].

Для хирургического лечения ТГПТ предложено два подхода: удаление всех ПЩЖ с последующей аутотрансплантацией одной из них (паратиреоидэктомия (ПТЭ) + аутотрансплантация) и проведение субтотальной ПТЭ (СПТЭ) с удалением 3,5 ПЩЖ и оставлением части наименее гиперплазированной ПЩЖ [1, 2]. Преимуществом первого подхода является меньшая частота рецидива ВГПТ, преимуществом СПТЭ — меньшая частота развития стойкого послеоперационного гипопаратиреоза. У пациентов — кандидатов на трансплантацию почки предпочтительно проведение СПТЭ [2]. Однако случаи развития стойкого гипопаратиреоза после СПТЭ встречаются и связаны с нарушением кровоснабжения резецированной ПЩЖ.

Для оценки кровоснабжения паратиреоидного остатка предложено проведение интраоперационной флуоресцентной ангиографии с индоцианином зеленым (ICG) [3—5]. Хорошо васкуляризованные образования накапливают ICG, что проявляется свечением в инфракрасном диапазоне. Ангиография с ICG также может быть полезна для поиска эктопированных и дополнительных ПЩЖ, которые часто встречаются при ВГПТ [3—5].

В данной статье мы представляем первый опыт применения интраоперационной флуоресцентной ангиографии с ICG при проведении СПТЭ у пациентки с ТГПТ.

Клиническое наблюдение

Пациентка *Е.*, 72 года, направлена в клинику из диализного центра для хирургического лечения гиперпаратиреоза.

Из анамнеза: В 2004 г. в возрасте 53 лет перенесла острый гломерулонефрит. С 2011 г. наблюдается у врача-нефролога по поводу хронической болезни почек. Медикаментозная профилактика ВГПТ не проводилась. В июле 2022 г. выявлен ТГПТ: уровень паратгормона 1 354 пг/мл (референсные значения 15—65 пг/мл), кальция общего 2,55 ммоль/л (референсные значения 2,20—2,55 ммоль/л), фосфора 1,95 ммоль/л (референсные значения 0,81—1,45 ммоль/л). В октябре 2022 г. в связи с ростом уровня креатинина до 560 мкмоль/л (референсные значения 44,0—80,0) мкмоль/л начато проведение программного гемодиализа 2 раза в неделю. Врачом-нефрологом рекомендована фосфатснижающая терапия: Вельфоро 500 (комплекс β-железа (III) оксигидроксида, сахарозы и крахмала) 1500 мг/сутки и цинакальцет в начальной дозе 30 мг/сутки. Цинакальцет пациентка принимала в течение месяца и затем отменила из-за плохой переносимости. При контрольных обследованиях отмечен рост уровня паратгормона до 1524 пг/мл, кальция общего до 2,72 ммоль/л, в связи с этим рекомендовано хирургическое лечение.

При обследовании в клинике уровень паратгормона — 1686 пг/мл (референсные значения 15—65 пг/мл), кальция скорректированного 2,95 ммоль/л (референс-

ные значения 2,20—2,55 ммоль/л), фосфора 1,85 ммоль/л (референсные значения 0,81—1,45 ммоль/л), щелочной фосфатазы 421 Ед/л (норма 35—104 Ед/л).

При ультразвуковом исследовании (УЗИ) шеи в проекции ПЩЖ с обеих сторон визуализировано четыре образования, справа 15×9×11 мм и 11×9×7 мм, слева 29×14×15 мм и 20×10×12 мм **(рис. 1)**.

Проведена тонкоигольная аспирационная биопсия образования в нижнем полюсе левой доли щитовидной железы (ЩЖ). При цитологическом исследовании получена картина опухоли ПЩЖ.

При однофотонной эмиссионной компьютерной томографии с рентгеновской компьютерной томографией (ОФЭКТ/КТ) с ^{99m}Tc-технетрилом визуализируются два очага гиперфиксации индикатора у нижнего полюса левой и правой доли ЩЖ, размером 22×16×16 мм и 12×11×10 мм соответственно. Четких данных о наличии других очагов патологического накопления радиофармпрепарата, в том числе в средостении, нет **(рис. 2)**.

02.05.23 пациентке выполнено хирургическое лечение в объеме СПТЭ с резекцией левой доли ЩЖ и использованием ICG-ангиографии.

Во время операции при ревизии паратрахеально, под верхним полюсом левой доли ЩЖ визуально идентифицировано образование овальной формы 3×1,5×1,5 см, интратиреоидно в нижнем полюсе левой доли ЩЖ подобное образование 2×1×1 см. Паратрахеально справа под верхним и нижнем полюсами ЩЖ выявлены подобные образования 1,5×1×1 см и 1×1×0,5 см соответственно. Решено удалить три наибольших образования и резецировать половину наименьшего из них (правая нижняя ПЩЖ). На последнюю в границах резекции накладывали сосудистую клипсу перпендикулярно сосудистой ножке.

Алгоритм действия при СПТЭ с использованием ICG-ангиографии для идентификации и локализации ПЩЖ методом ангиографии ICG, а также оценки жизнеспособности резецированной ПЩЖ был следующим:

1. Индоцианин зеленый (ICG) (ООО «Лайф Сайнсес ОХФК») 25 мг порошка растворяли в 10 мл воды для инъекций и 5 мг (2 мл) вводили внутривенно в два разных момента.
2. Осуществляли хирургический доступ. Далее первый болюс 5 мг (2 мл) ICG вводили внутривенно для обнаружения ПЩЖ. Удаляли три наибольших образования ПЩЖ. На последнее, наименьшее из них, в планируемых границах резекции накладывали сосудистую клипсу перпендикулярно сосудистой ножке и оценивали жизнеспособность клипированного фрагмента ПЩЖ с использованием ICG-ангиографии. Степень флуоресценции ПЩЖ оценивали по цвету свечения: 0 — черный, деваскуляризация; 1 — серый/гетерогенный, умеренно-хорошая васкуляризация; 2 — белый, хорошая васкуляризация **(рис. 3)**. После того как идентифицировано, что оставляемый объем ПЩЖ хорошо васкуляризирован, то есть белого цвета, выполняли резекцию половины наименьшего из них (правой нижней ПЩЖ).
3. Второй болюс 5 мг (2 мл) вводили внутривенно после основного этапа субтотальной паратиреоидэктомии для оценки радикальности операции.

На следующие сутки отмечено снижение уровня ПТГ до 138,1 пг/мл (до операции 1686 пг/мл), выраженная гипокальциемия до 1,8 ммоль/л (референсные значения 2,20—2,55 ммоль/л), связанная, вероятно, с развитием синдрома «голодных костей», что послужило показанием к назначению препаратов кальция до 3 г/сутки и Альфакальцидола 3 мкг в неделю.

При гистологическом исследовании во всех удаленных образованиях получена картина аденомы ПЩЖ из главных и оксифильных клеток.

Через месяц после операции уровень паратгормона составил 68,9 пг/мл (референсные значения 15—65 пг/мл), кальция общего — 1,62 ммоль/л (референсные

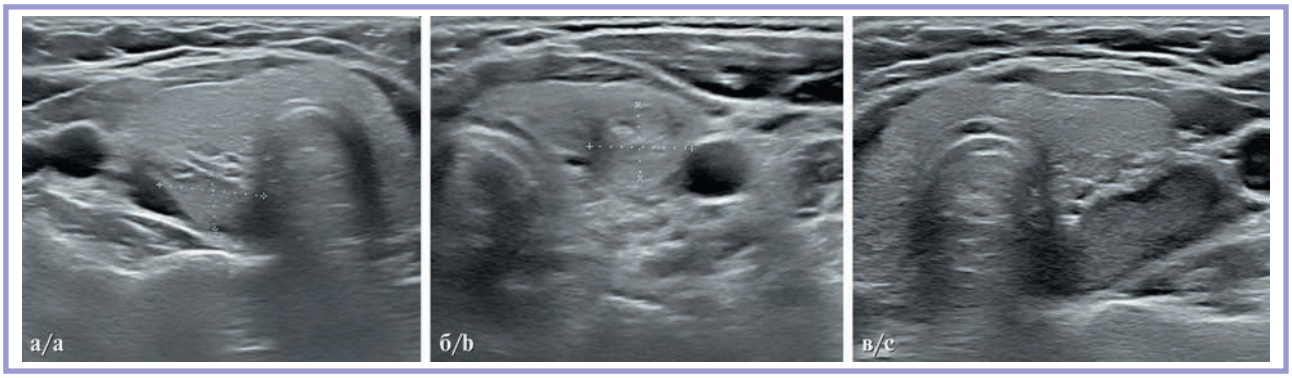

Рис. 1. **Эхографическое изображение паращитовидных желез.**
а — правая верхняя паращитовидная железа; б — левая верхняя паращитовидная железа; в — левая нижняя паращитовидная железа.

Fig. 1. **Parathyroid gland ultrasound.**
a — right upper parathyroid gland; b — left upper parathyroid gland; c — left lower parathyroid gland.

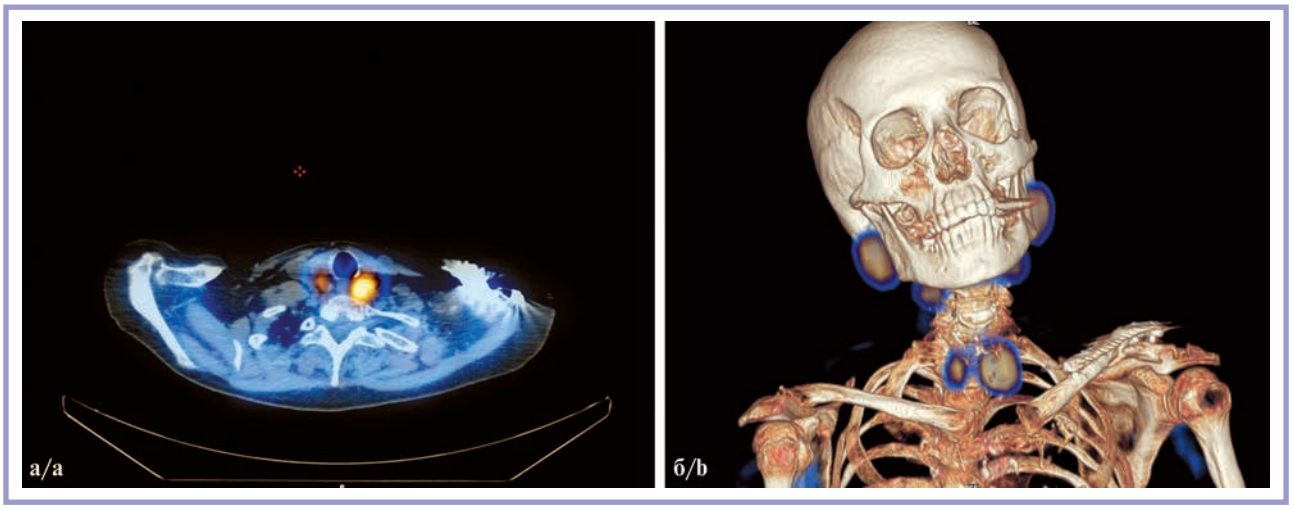

***Рис. 2.* Результаты однофотонной эмиссионной компьютерной томографии с рентгеновской компьютерной томографией.**

а — изображение в горизонтальной плоскости; б — 3D изображение.

***Fig. 2.* SPECT-CT.**

a — image in horizontal plane; b — 3D image.

значения 2,20—2,55 ммоль/л), фосфора — 1,43 ммоль/л (референсные значения 0,81—1,45 ммоль/л). Скорректирована доза препаратов кальция.

Через 6 мес уровень паратгормона — 89,1 пг/мл (референсные значения 15—65 пг/мл), кальция общего — 2,12 ммоль/л (референсные значения 2,20—2,55 ммоль/л), фосфора — 1,35 ммоль/л (референсные значения 0,81—1,45 ммоль/л). Пациентка продолжает принимать препараты кальция 1,5 г/сутки, Альфакальцидол 1 мкг 3 раза в неделю.

Обсуждение

СПТЭ с удалением 3,5 ПЩЖ и оставлением части ПЩЖ предложена S.W. Stanbury в 1960 г. с целью уменьшения тяжести и продолжительности послеоперационной гипокальциемии. Иногда эту операцию дополняют резекцией тимуса для удаления возможных дополнительных эктопированных ПЩЖ, часто встречающихся при ВГПТ. При СПТЭ выделяют 4 ПЩЖ, затем выбирают одну, наименее гиперплазированную, с хорошим кровоснабжением, резецируют ее, маркируют металлической клипсой или нерассасывающейся нитью для быстрого обнаружения в случае необходимости повторной операции. Затем, после проверки сохранности кровоснабжения паратиреоидного остатка, удаляют оставшиеся 3 ПЩЖ [1].

Несмотря на достаточное понимание вариантов анатомии ПЩЖ, до сих пор их идентификация бывает затруднительной, особенно в случае нетипичной локализации. Эктопические и дополнительные (более четырех) ПЩЖ встречаются у 26 и 16% пациентов с ВГПТ, с наиболее частой локализацией в тимусе (72%) [6].

УЗИ является самым доступным методом диагностики типично расположенных увеличенных ПЩЖ, а также выявления сопутствующей тиреоидной патологии, в том числе интратиреоидно расположенных ПЩЖ. Однако метод является оператор-зависимым, и эхографическая картина может интерпретироваться по-разному. Сцинтиграфия (ОФЭКТ/КТ) с ^{99m}Tc-технетрилом (MIBI) основана на интенсивном захвате радиофармпрепарата в аденоме ПЩЖ, коррелирующем с уровнем кровотока в ней, но, к сожалению, ввиду ограничений в разрешающей способности методики в ряде случаев не получается выявить все аденомы ПЩЖ. Данную методику рекомендуют выполнять для исключения внутритимусной локализации ПЩЖ в тех случаях, когда резекция тимуса не проводится рутинно [7].

С учетом ограничения методов дооперационной диагностики интраоперационная билатеральная ревизия остается основным методом обнаружения ПЩЖ. Использование увеличительной оптики не улучшает результаты выделения ПЩЖ [8].

Некоторые авторы предлагают использовать интраоперационный мониторинг уровня ПТГ для оценки адекватности удаления гиперфункционирующих ПЩЖ. Однако у больных ХБП результат определения уровня ПТГ интраоперационно трудно интерпретировать из-за сниженного клиренса ПТГ [9].

Для обнаружения ПЩЖ предлагалось применять интраоперационно радиометрию с MIBI при помощи гамма-зонда [10], контрастно-визуальные методы, такие как фотодинамическая визуализация с 5-аминолевулиновой кислотой [11] и флюоресцентная визуализация с метиленовым синим [8, 12]. Однако эти методы или сопряжены с лучевой нагрузкой, или препарат вызывал побочные эффекты, такие

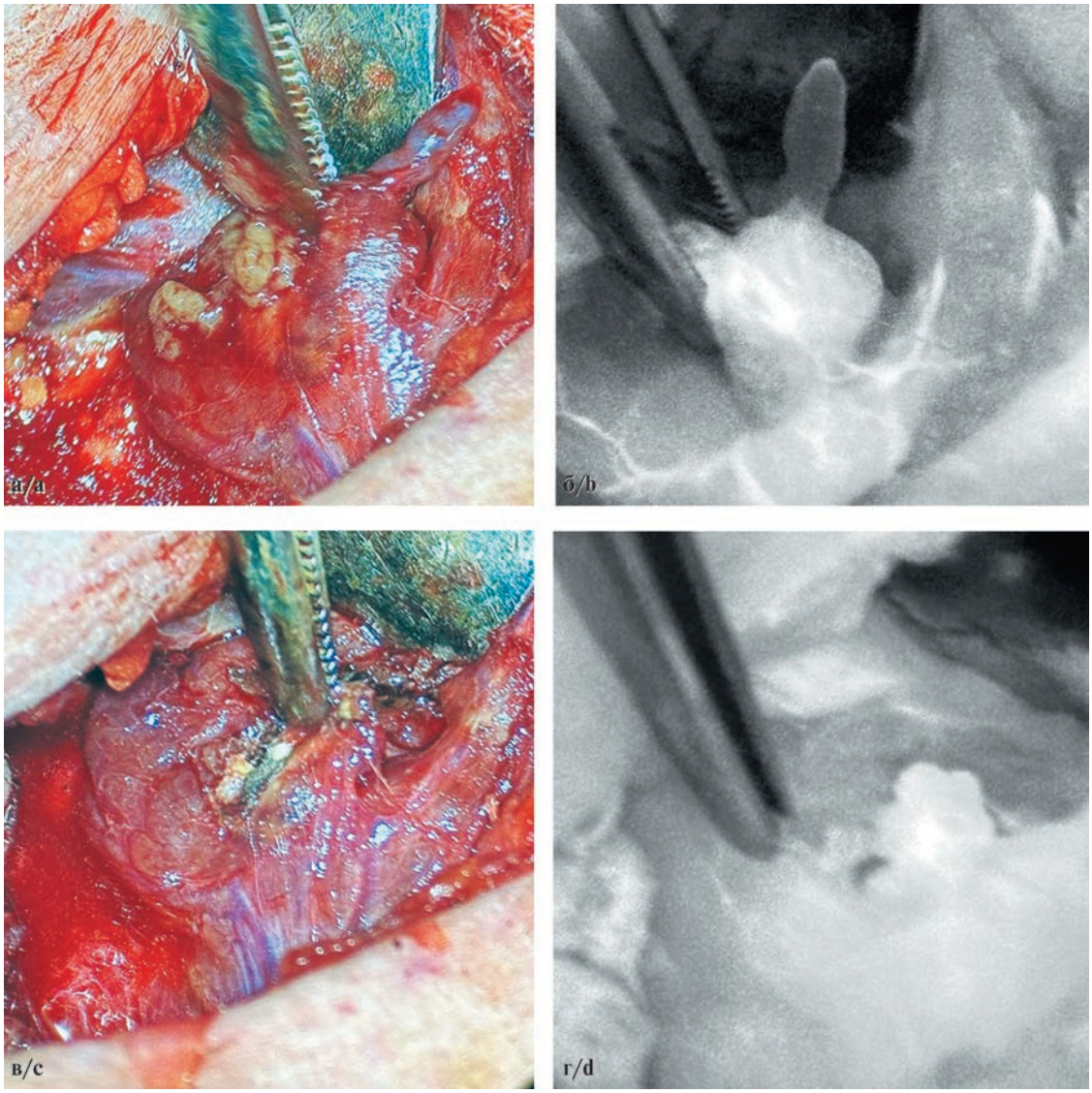

***Рис. 3.* Интраоперационное применение ангиографии с индоцианином зеленым.**
а — визуальная идентификация паращитовидных желез после латеральной мобилизации доли щитовидной железы; б — идентификация паращитовидных желез после внутривенного ведения индоцианина зеленого; в, г — визуализация, оценка жизнеспособности паращитовидных желез после резекции.

***Fig. 3.* Intraoperative ICG angiography.**
a — visual identification of parathyroid gland after lateral mobilization of thyroid lobe; b — identification of parathyroid gland after intravenous administration of ICG; c, d — visualization, assessment of viability and parathyroid gland after resection.

как нейротоксичность [8, 12], повреждение паренхимы ПЩЖ [11, 13].

J. Vidal Fortuny и соавт. предложили применить ICG для интраоперационной визуализации ПЩЖ и оценки кровотока резецированной ПЩЖ [6]. При использовании данной методики у 13 пациентов с ВГПТ удалось визуализировать все 4 ПЩЖ во всех случаях. Получена корреляция между перфузией паратиреоидного остатка и его функцией в послеоперационном периоде. Проведение ангиографии с ICG позволяет персонализировать хирургическую тактику и принимать решение об удалении оставшихся ПЩЖ, только убедившись в нормальном кровоснабжении резецированной ПЩЖ. И если в паратиреоидном остатке кровоток отсутствует, резецировать затем другую ПЩЖ [6].

В исследовании L. Cui и соавт. показано преимущество агиографии с ICG в обнаружении ПЩЖ при ВГПТ по сравнению с методами предоперационной визуализации. Чувствительность ICG составила 91%,

УЗИ — 82%, сцинтиграфии с MIBI — 62%, компьютерной томографии — 86%. Интенсивность флюоресценции была статистически значимо выше у пациентов с уровнем ПТГ более 1900 пг/мл и размером ПЩЖ более 10 мм. Применение ICG-визуализации при проведении тотальной паратиреоидэктомии (без аутотрансплантации) при ВГПТ уменьшало длительность операции (130 и 156 минут соответственно) и повышало ее радикальность [14].

Ангиография с ICG также применяется при первичном гиперпаратиреозе, в том числе при повторных операциях, а также при операциях на щитовидной железе с целью сохранения функции ПЩЖ [15].

В нашем случае у пациентки при выполнении УЗИ до операции выявлены три ПЩЖ, расположенные в типичном месте, и одна — интратиреоидно, что позволило заранее спланировать и расширить объем операции. При ОФЭКТ/КТ с ^{99m}Tc-технетрилом визуализировано лишь 2 из 4 ПЩЖ.

Интраоперационная диагностика с ICG позволила подтвердить локализацию четырех ПЩЖ. Дополнительные ПЩЖ не выявлены.

Оценка перфузии паратиреоидного остатка с помощью ICG позволила убедиться в адекватности его кровоснабжения, что подтверждено оценкой уровня ПТГ в динамике.

Через 6 мес после СПТЭ у пациентки выявлены нормальные уровни ПТГ, кальция и фосфора, которые поддерживаются приемом препаратов кальция и альфакальцидола в профилактических дозах.

Заключение

Наше клиническое наблюдение демонстрирует, что ангиография с индоцианином зеленым может быть полезной дополнительной процедурой для идентификации паращитовидных желез при проведении субтотальной паратиреоидэктомии, а также оценке перфузии остатка паращитовидной железы для прогнозирования функционального исхода.

Авторы заявляют об отсутствии конфликта интересов.
The authors declare no conflicts of interest.

ЛИТЕРАТУРА/REFERENCES

1. Dream S, Kuo LE, Kuo JH, Sprague SM, Nwariaku FE, Wolf M, Olson JA Jr, Moe SM, Lindeman B, Chen H. The American Association of Endocrine Surgeons Guidelines for the Definitive Surgical Management of Secondary and Tertiary Renal Hyperparathyroidism. *Annals of Surgery*. 2022;276(3):e141-e176. https://doi.org/10.1097/SLA.0000000000005522
2. Steinl GK, Kuo JH. Surgical Management of Secondary Hyperparathyroidism. *Kidney International Reports*. 2020;6(2):254-264. https://doi.org/10.1016/j.ekir.2020.11.023
3. Vidal Fortuny J, Karenovics W, Triponez F, Sadowski SM. Intra-Operative Indocyanine Green Angiography of the Parathyroid Gland. *World Journal of Surgery*. 2016;40(10):2378-2381. https://doi.org/10.1007/s00268-016-3493-2
4. Hiramitsu T, Hasegawa Y, Futamura K, Okada M, Goto N, Narumi S, Watarai Y, Tominaga Y, Ichimori T. Intraoperative intact parathyroid hormone monitoring and frozen section diagnosis are essential for successful parathyroidectomy in secondary hyperparathyroidism. *Frontiers in Medicine*. 2022;9:1007887. https://doi.org/10.3389/fmed.2022.1007887
5. Black KA, Galata G, Schulte KM, Hubbard JG. Comparing subtotal parathyroidectomy and total parathyroidectomy with autotransplantation in renal transplant recipients. *Gland Surgery*. 2023;12(8):1060-1066. https://doi.org/10.21037/gs-23-54
6. Vidal Fortuny J, Guigard S, Diaper J, Karenovics W, Triponez F. Subtotal Parathyroidectomy Under Indocyanine Green Angiography. *VideoEndocrinology*. 2016;3(1):ve.2015.0056. https://doi.org/10.1089/ve.2015.0056
7. Pitt SC, Panneerselvan R, Chen H, Sippel RS. Secondary and tertiary hyperparathyroidism: the utility of ioPTH monitoring. *World Journal of Surgery*. 2010;34(6):1343-1349. https://doi.org/10.1007/s00268-010-0575-4
8. Han N, Bumpous JM, Goldstein RE, Fleming MM, Flynn MB. Intra-operative parathyroid identification using methylene blue in parathyroid surgery. *The American Surgeon*. 2007;73(8):820-823. https://doi.org/10.1177/000313480707300819
9. Sound S, Okoh A, Yigitbas H, Yazici P, Berber E. Utility of Indocyanine Green Fluorescence Imaging for Intraoperative Localization in Reoperative Parathyroid Surgery. *Surgical Innovation*. 2019;26(6):774-779. https://doi.org/10.1177/1553350615613450
10. Alkhalili E, Tasci Y, Aksoy E, Aliyev S, Soundararajan S, Taskin E, Siperstein A, Berber E. The utility of neck ultrasound and sestamibi scans in patients with secondary and tertiary hyperparathyroidism. *World Journal of Surgery*. 2015;39(3):701-705. https://doi.org/10.1007/s00268-014-2878-3
11. Prosst RL, Weiss J, Hupp L, Willeke F, Post S. Fluorescence-guided minimally invasive parathyroidectomy: clinical experience with a novel intraoperative detection technique for parathyroid glands. *World Journal of Surgery*. 2010;34(9):2217-2222. https://doi.org/10.1007/s00268-010-0621-2
12. Patel HP, Chadwick DR, Harrison BJ, Balasubramanian SP. Systematic review of intravenous methylene blue in parathyroid surgery. *British Journal of Surgery*. 2012;99(10):1345-1351. https://doi.org/10.1002/bjs.8814
13. Tummers QR, Schepers A, Hamming JF, Kievit J, Frangioni JV, van de Velde CJ, Vahrmeijer AL. Intraoperative guidance in parathyroid surgery using near-infrared fluorescence imaging and low-dose Methylene Blue. *Surgery*. 2015;158(5):1323-1330. https://doi.org/10.1016/j.surg.2015.03.027
14. Cui L, Gao Y, Yu H, Li M, Wang B, Zhou T, Hu Q. Intraoperative Parathyroid Localization with Near-Infrared Fluorescence Imaging Using Indocyanine Green during Total Parathyroidectomy for Secondary Hyperparathyroidism. *Scientific Reports*. 2017;7(1):8193. https://doi.org/10.1038/s41598-017-08347-6
15. Zaidi N, Bucak E, Okoh A, Yazici P, Yigitbas H, Berber E. The utility of indocyanine green near infrared fluorescent imaging in the identification of parathyroid glands during surgery for primary hyperparathyroidism. *Journal of Surgical Oncology*. 2016;113(7):771-774. https://doi.org/10.1002/jso.24240

Поступила 17.11.2023
Received 17.11.2023
Принята к печати 22.12.2023
Accepted 22.12.2023