Хирургия. Журнал имени Н.И. Пирогова
2024, №2, выпуск 2, с. 34–41
https://doi.org/10.17116/hirurgia202402234

Pirogov Russian Journal of Surgery
2024, No. 2, issue 2, pp. 34–41
https://doi.org/10.17116/hirurgia202402234

# Флюоресцентная навигация и ангиография индоцианином зеленым в хирургии рака желудка

© С.В. ОСМИНИН, Ф.П. ВЕТШЕВ, И.Р. БИЛЯЛОВ, К.И. АЛЕКСЕЕВ, Е.В. ЕВЕНТЬЕВА, М.О. АСТАЕВА, С.С. КЕРАМИДИ

ФГАОУ ВО «Первый Московский государственный медицинский университет им. И.М. Сеченова» Минздрава России (Сеченовский университет), Москва, Россия

**Резюме**

**Цель исследования.** Оценить эффективность интраоперационной флюоресцентной ангиографии (ФА) и флюоресцентной навигации (ФН) индоцианином зеленым (ICG) в снижении риска развития интраоперационных и послеоперационных осложнений, а также онкологического радикализма у больных, оперированных по поводу рака желудка.

**Материал и методы.** Основную группу составили пациенты, которым выполняли ФА и/или ФН ICG ($n$=43); в группу контроля вошли пациенты, в лечении которых ФА и/или ФН ICG не применяли ($n$=154). Исследуемые группы наблюдения не различались по гендерному ($p$=0,937) и возрастному составу ($p$=0,437). У пациентов группы с применением ФА и ФН ICG самой частой локализацией опухоли была нижняя треть желудка (62,7% наблюдений), у пациентов контрольной группы — средняя и нижняя треть желудка (37 и 38,9% соответственно). При клиническом стадировании больных разницы по категории «cT» между группами не было ($p$>0,05), однако в основной группе было больше пациентов категории «cN+» — 14 (32,6%) по сравнению с 28 (18,4%) категории «N0» ($p$=0,042), исходя из этого неоадъювантную химиотерапию получили 41,9% больных основной группы и 13,6% — контрольной группы ($p$<0,001).

**Результаты.** Применение ФН и ФА ICG не увеличивает число летальных исходов ($p$=0,631), послеоперационных осложнений ($p$=0,277), как больших (CD 3-5) ($p$=0,436), так и малых (CD 1-2) ($p$=0,177), время операции ($p$=0,288), средний объем интраоперационной кровопотери ($p$=0,144) и среднюю продолжительность пребывания больного в стационаре ($p$=0,631). ФН ICG не влияет на количество выявляемых «положительных» краев резекции (R1) ($p$=0,883), однако статистически значимо позволяет увеличить количество удаленных лимфатических узлов ($p$<0,001).

**Заключение.** Флюоресцентная ангиография и флюоресцентная навигация индоцианином зеленым являются безопасными методами интраоперационной визуализации опухоли, лимфатических узлов и оценки артериального кровоснабжения анастомозируемых тканей. Методика эффективна как при традиционных, так и при миниинвазивных операциях по поводу рака желудка. Флюоресцентная навигация индоцианином зеленым статистически значимо позволяет увеличить количество удаленных лимфатических узлов.

***Ключевые слова:*** *рак желудка, лапароскопическая резекция желудка, робот-ассистированная резекция желудка, флюоресцентная ангиография, флюоресцентная лимфография, индоцианин зеленый.*

**Информация об авторах:**
Осминин С.В. — https://orcid.org/0000-0002-9950-6575
Ветшев Ф.П. — https://orcid.org/0000-0001-6589-092X
Билялов И.Р. — https://orcid.org/0000-0002-8956-1765
Алексеев К.И. — https://orcid.org/0000-0001-5072-6676
Евентьева Е.В. — https://orcid.org/0000-0002-7902-1554
Астаева М.О. — https://orcid.org/0000-0002-7719-7898
Керамиди С.С. — https://orcid.org/0009-0005-7455-6743
**Автор, ответственный за переписку:** Осминин С.В.— e-mail: osminin_s_v@staff.sechenov.ru

**Как цитировать:**
Осминин С.В., Ветшев Ф.П., Билялов И.Р., Алексеев К.И., Евентьева Е.В., Астаева М.О., Керамиди С.С. Флуоресцентная навигация и ангиография индоцианином зеленым в хирургии рака желудка. *Хирургия. Журнал им. Н.И. Пирогова*. 2024;2 вып. 2:34–41. https://doi.org/10.17116/hirurgia202402234

# Fluorescence navigation and angiography with indocyanine green in stomach cancer surgery

© S.V. OSMININ, F.P. VETSHEV, I.R. BILYALOV, K.I. ALEKSEEV, E.V. EVENTYEVA, M.O. ASTAEVA, S.S. KERAMIDI

Sechenov First Moscow State Medical University (Sechenov University), Moscow, Russia

**Abstract**

**Objective.** To evaluate the effectiveness of intraoperative angiography and fluorescence navigation with indocyanine green in reducing the risks of intra- and postoperative complications, as well as resection quality in patients with gastric cancer.

**Material and methods.** The main group consisted of patients who underwent intraoperative angiography and fluorescence navigation with indocyanine green ($n$=43). The control group included patients without these procedures ($n$=154). Both groups did not differ in gender ($p$=0.937) and age ($p$=0.437). The lower third of the stomach was the most common tumor location in the main group (62.7% of cases), the middle and lower thirds of the stomach — in the control group (37% and 38.9% of patients, respectively). There was no between-group difference in «cT» grading ($p$>0.05). However, there were more «cN+» patients in the main group (14 (32.6%) versus 28 (18.4%) ones of «N0» category, $p$=0.042). Therefore, 41.9% and 13.6% of patients underwent neoadjuvant chemotherapy in both groups, respectively (<0.001).

**Results.** Intraoperative angiography and fluorescence navigation with indocyanine green does not increase mortality ($p$=0.631), incidence of major (CD 3-5) ($p$=0.436) and minor (CD 1-2) postoperative complications ($p$=0.177), surgery time ($p$=0.288), mean intraoperative blood loss ($p$=0.144) and length of hospital-stay ($p$=0.631). Fluorescence navigation with indocyanine green does not affect the number of detected «positive» resection margins (R1) ($p$=0.883) but significantly increases the number of excised lymph nodes ($p$<0.001).

**Conclusion.** Intraoperative angiography and fluorescence navigation with indocyanine green are safe for intraoperative visualization of tumor and lymph nodes, as well as assessment of arterial blood supply. This technique is effective in traditional and minimally invasive surgeries for gastric cancer. Fluorescence navigation with indocyanine green significantly increases the number of excised lymph nodes.

***Keywords:*** *gastric cancer, laparoscopic gastrectomy, robot-assisted gastrectomy, fluorescence angiography, fluorescence lymphography, indocyanine green.*

**Information about the authors:**
Osminin S.V. — https://orcid.org/0000 — 0002-9950-6575
Vetshev F.P. — https://orcid.org/0000-0001-6589-092X
Bilyalov I.R. — https://orcid.org/0000-0002-8956-1765
Alekseev K.I. — https://orcid.org/0000-0001-5072-6676
Eventyeva E.V. — https://orcid.org/0000-0002-7902-1554
Astaeva M.O. — https://orcid.org/0000-0002-7719-7898
Keramidi S.S. — https://orcid.org/0009-0005-7455-6743
**Corresponding author:** Osminin S.V. — e-mail: osminin_s_v@staff.sechenov.ru

**To cite this article:**
Osminin SV, Vetshev FP, Bilyalov IR, Alekseev KI, Eventyeva EV, Astaeva MO, Keramidi SS. Fluorescence navigation and angiography with indocyanine green in stomach cancer surgery. *Pirogov Russian Journal of Surgery = Khirurgiya. Zurnal im. N.I. Pirogova*. 2024;2 vyp 2:34–41. (In Russ.). https://doi.org/10.17116/hirurgia202402234

## Введение

По данным Всемирной организации здравоохранения (ВОЗ), в 2020 г. в мире зарегистрировано 1,09 млн новых случаев рака желудка (РЖ), а у 782 685 человек это заболевание явилось причиной смерти [1, 2]. Таким образом, в настоящее время РЖ занимает шестое место в мировой структуре заболеваемости, и третье — в структуре летальности среди злокачественных опухолей [1, 2]. В Российской Федерации РЖ занимает шестое место по распространенности и второе по смертности среди онкологических заболеваний [3]. Хирургическая операция по-прежнему является основным радикальным методом лечения РЖ [3]. Несмотря на более чем полуторавековую историю развития хирургии РЖ, ряд вопросов безопасности выполнения самих операций, а также профилактики послеоперационных осложнений остается не решенным. Как в традиционной, так и в миниинвазивной хирургии РЖ наиболее частыми интраоперационными «нежелательными событиями» являются внутрибрюшные кровотечения и выраженный спаечный процесс, наиболее грозными послеоперационным осложнением, в том числе влияющим на отдаленные онкологические результаты лечения, остается несостоятельность дигестивных анастомозов [4]. Известно, что важную роль в формировании надежных анастомозов между пищеводом или желудком с тонкой кишкой играет адекватное кровоснабжение соединяемых участков соответствующих органов [5].

Лимфодиссекция, являющаяся неотъемлемой частью онкологических вмешательств по поводу РЖ, сопряжена с риском повышенной травматизации окружающих тканей и анатомических структур, увеличением числа интраоперационных и послеоперационных осложнений [6, 7].

Актуальным прогрессивным трендом в традиционной и миниинвазивной хирургии пищеварительного тракта, во многом за счет появления нового современного оборудования, стало использование флюоресцентной навигации (ФН) и ангиографии (ФА) с внутривенным и/или интратуморальным введением индоцианина зеленого (ICG) [8, 9]. ICG — ги-

дрофильный трикарбонилцианиновый краситель, синтезированный компанией Kodak в 1946 г. [10]. ICG, быстро связываясь с белками плазмы крови, возбуждается источником света с длиной волны от 750 до 810 нм и дает флюоресцентное излучение в ближнем инфракрасном свете, что позволяет при помощи специального оборудования обнаруживать сигнал в ткани человека на глубине до 10 мм [11]. Применение ФН и ФА ICG является важным методом, который сочетает в себе низкую токсичность, безопасность, простоту использования и относительно низкую стоимость. Технология помогает обнаружить лимфатические коллекторы и определить границы резекции, снизить частоту операционных осложнений за счет адекватной оценки кровоснабжения в ходе реконструктивного этапа, а также сократить время оперативного вмешательства благодаря улучшению качества визуализации анатомических структур [9, 10, 12].

Цель исследования — оценить эффективность интраоперационной ФА и ФН ICG в снижении риска развития интраоперационных и послеоперационных осложнений, а также онкологического радикализма у больных, оперированных по поводу РЖ.

## Материал и методы

Выполнено ретроспективное когортное исследование.

*Критерии включения:* резектабельный и морфологически верифицированный рак желудка (аденокарцинома и перстневидно-клеточный рак), состояние пациента не более 3 баллов в соответствии со шкалой ECOG, статус ASA <3, операция в объеме проксимальной или дистальной резекции желудка или гастрэктомии (ГЭ).

*Критерии невключения:* статус M1 (TNM 8), кардиоэзофагеальный рак Зиверт тип I—II, ранний рак желудка (Tis, T1a).

Первичные конечные точки исследования: число летальных исходов, общее количество послеоперационных осложнений (классификация Clavien— Dindo, CD), среднее число удаленных лимфатических узлов, количество пациентов с «положительными» краями резекции опухоли (R1).

Вторичные конечные точки исследования: количество малых (CD 1—2) и больших (CD 3—5) послеоперационных осложнений, время операции, объем ровопотери, длительность пребывания в стационаре (койко-дни).

В период с января 2018 по октябрь 2023 г. в клинике факультетской хирургии им. Н.Н. Бурденко ФГАОУ ВО «Первый МГМУ им. И.М. Сеченова» Минздрава России (Сеченовский университет) прооперировано 197 пациентов, соответствовавших критериям включения данного исследования. Основную группу составили пациенты, которым выполняли ФА и/или ФН ICG ($n$=43); в группу контроля вошли пациенты, в лечении которых ФА и/или ФН ICG не применяли ($n$=154).

Исследуемые группы наблюдения не отличались по гендерному ($p$=0,937) и возрастному составу ($p$=0,437), среди пациентов обеих групп ожидаемо больше было мужчин. По соматическому статусу больные обеих групп соответствовали I, II и III категориям классификации физического статуса пациентов Американского общества анестезиологов (ASA) без статистически значимой разницы между собой ($p$>0,05). В соответствии со шкалой Восточной кооперативной группы исследования рака (ECOG) в основной группе преобладали пациенты с оценками 0 и 1 балл, а в контрольной — 2 и 3 балла. У пациентов группы с применением ФА самой частой локализацией опухоли была нижняя треть желудка (62,7% наблюдений), у пациентов контрольной группы — средняя и нижняя треть желудка (37 и 38,9% соответственно). Статистически значимой разницы по клиническому распределению стадий онкологического процесса между группами не было ($p$>0,05), однако в группе с ФА было больше пациентов с пораженными регионарными лимфатическими узлами: 14 (32,6%) и 28 (18,4%), $p$=0,042. Этим, вероятнее всего, обусловлено и то, что неоадъювантное лечение получили 41,9% больных основной группы и 13,6% — контрольной группы ($p$<0,001) **(табл. 1)**.

Для маркировки опухоли, регионарных ЛУ и интраоперационной флюоресцентной лимфографии использовали ICG (ООО «Лайф Сайнсес ОХФК», Россия). Для регистрации флюоресцентного излучения во время оперативных вмешательств использовали эндоскопическое оборудование для визуализации и обработки изображения, с принадлежностями Image 1 («KARL STORZ SE & Co. KG», Германия), роботизированный хирургический эндоскопический комплекс Da Vinci SI («Intuitive Surgical Inc.», США),электрохирургическую систему Synergy ID («Artrex Inc.», США).

Раствор ICG вводили интратуморально, в результате чего, помимо окрашивания самой опухоли, препарат распределялся по регионарным лимфатическим узлам. За 12—18 ч до операции пациенту выполняли видеоэзофагогастроскопию, в ходе которой вводили по 1,0 мл 0,5% раствора ICG непосредственно в видимые границы опухоли в 4 крайних точках — проксимальной, дистальной и латеральных. От интраоперационного субсерозного введения раствора ICG в опухоль мы отказались, поскольку данный способ увеличивает продолжительность операции, а также технически невыполним при опухолях категории T1b-T2. Собственный опыт показал, что при субмукозных инъекциях ICG в 4 из 5 наблюдений препарат проникал в серозный слой и распространялся за пределы органа, в результате чего происходило беспорядочное окрашивание окружающих тканей и самого желудка.

***Таблица 1.*** **Клиническая характеристика больных**
***Table 1.*** **Clinical characteristics of patients**

| Показатель | Пациенты (*n*=197) | | *p* |
|---|---|---|---|
| | Группа ICG (*n*=43) | Группа без ICG (*n*=154) | |
| Пол | | | |
| Мужчины/женщины | 24/19 | 87/67 | 0,937 |
| Возраст, годы | | | |
| Медиана | 66 | 65 | 0,437 |
| младше 60 лет | 9 (20,9) | 42 (27,3) | 0,401 |
| от 60 до 74 лет | 29 (67,4) | 87 (56,4) | 0,197 |
| старше 75 лет | 5 (11,7) | 25 (16,3) | 0,457 |
| Статус ASA | | | |
| I | 11 (25,6) | 42 (27,2) | 0,825 |
| II | 12 (27,9) | 58 (37,6) | 0,417 |
| III | 20 (46,5) | 54 (35,2) | 0,058 |
| Статус ECOG | | | |
| 0 | 14 (32,6) | 43 (27,9) | 0,553 |
| 1 | 26 (60,4) | 73 (47,4) | 0,130 |
| 2 | 3 (6,9) | 35 (22,7) | 0,021 |
| 3 | 0 | 4 (2,5) | 0,286 |
| Локализация опухоли | | | |
| КЭР Зиверт 3 | 4 (9,3) | 21 (13,6) | 0,450 |
| в/3 | 0 | 6 (3,8) | 0,189 |
| с/3 | 9 (20,9) | 57 (37) | 0,048 |
| н/3 | 27 (62,7) | 60 (38,9) | 0,005 |
| тотальное поражение | 2 (4,6) | 8 (5,2) | 0,886 |
| Стадия cTNM | | | |
| cT1 | 11 (25,6) | 30 (19,4) | 0,384 |
| cT2 | 11 (25,6) | 56 (36,3) | 0,187 |
| cT3 | 17 (39,5) | 45 (29,2) | 0,198 |
| cT4 | 4 (9,3) | 23 (14,9) | 0,342 |
| cN0 | 29 (67,4) | 126 (81,6) | 0,042 |
| cN+ | 14 (32,6) | 28 (18,4) | 0,042 |
| Морфологическое строение | | | |
| G1 | 9 (20,9) | 14 (9) | 0,033 |
| G2 | 7 (16,2) | 7 (16,2) | 0,319 |
| G3 | 14 (32,5) | 53 (34,4) | 0,820 |
| G4 | 1 (2,3) | 5 (3,2) | 0,756 |
| ПКР | 8 (18,6) | 43 (27,9) | 0,217 |
| НПХТ FLOT | 18 (41,9) | 21 (13,6) | <0,001 |
| Осложнения | | | |
| Стеноз | 4 (9,3) | 27 (17,5) | 0,190 |
| Дисфагия | 1 (2,3) | 15 (9,7) | 0,247 |
| Кровотечение | 5 (11,6) | 27 (17,5) | 0,353 |
| Операции на брюшной полости в анамнезе | 8 (18,6) | 36 (23,3) | 0,507 |

*Примечание.* АК — аденокарцинома; НПХТ — неоадъювантная полихимиотерапия; КЭР — кардиоэзофагеальный рак, ПКР — перстневидно-клеточный рак.

Помимо этого, далеко не всегда после субмукозных инъекций препарат попадал в лимфатические сосуды и, соответственно, в лимфатические узлы.

ФА во время оперативного вмешательства выполняли путем внутривенного введения ICG 0,5% 1 мл для оценки кровоснабжения анастомозируемых участков кишечного тракта. При выполнении ГЭ с реконструкцией по Ру выполняли внутривенное введение ICG после формирования эзофагоэнтероанастомоза; при дистальной резекции желудка — после формирования гастроэнтероанастомоза; при проксимальной резекции желудка с реконструкцией типа «double-tract» — после формирования эзофагоэнтероанастомоза и энтерогастроанастомоза. При выполнении ГЭ с последующей эзофагоеюнодуоденопластикой первое введение ICG выполняли после выкраивания тонкокишечной вставки; второе — после формирования эзофагоэнтероанастомоза и энтеродуоденоанастомоза **(рис. 1, 2)**.

Объем резекции и лимфодиссекции (D1+/D2) определяли исходя из локализации и распространенности опухолевого процесса, руководствуясь актуальными отечественными и зарубежными клиническими рекомендациями [13, 14].

У пациентов группы с применением ICG преобладали миниинвазивные вмешательства ($p<0,001$). Характеристика перенесенных вмешательств представлена в **табл. 2**.

Для оценки состоятельности дигестивных анастомозов и восстановления моторики желудочно-кишечного тракта (ЖКТ) на 2-е сутки после операции выполняли рентгеноскопию с пероральным приемом водорастворимого контрастного вещества. После ГЭ, вне зависимости от варианта восстановления непрерывности ЖКТ, исследование повторяли на 7-е сутки.

## Результаты

Нежелательных эффектов, связанных с введением ICG, не было ни в одном из наблюдений. Совершенствование методологии интратуморального введения препарата по мере накопления собственного опыта позволило достичь адекватной маркировки границ опухоли и распределения ICG по регионарным лимфатическим коллекторам в подавляющем большинстве наблюдений — у 36 (92%) пациентов. Внутривенное введение ICG во всех наблюдениях позволяло визуально оценить перфузию препарата в анастомозируемых участках ЖКТ.

Исходя из результатов статистического анализа, применение ФН и ФА ICG не увеличивает количество летальных исходов (2 и 3 соответственно; $p=0,617$), количество послеоперационных осложнений (6 и 33 соответственно; $p=0,277$), как больших (CD 3–5) (3 и 15 соответственно; $p=0,436$), так и малых (CD 1—2) (3 и 18 соответственно; $p=0,177$),

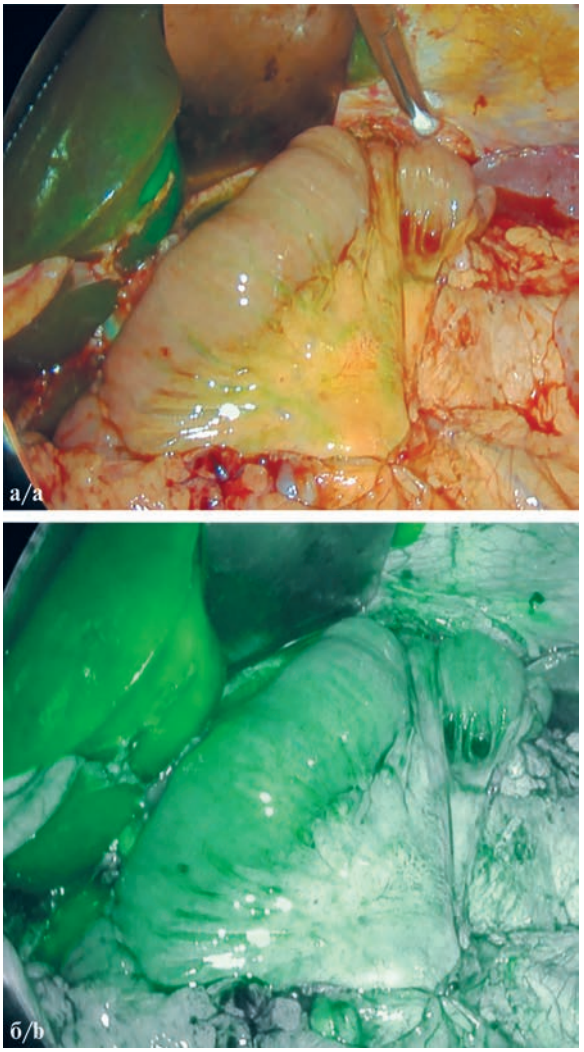


***Рис. 1.* Интраоперационные фотографии.**
а — операционное поле после гастрэктомии, еюногастропластики в режиме наложения флюоресцентной ангиографии на нативное изображение; б — операционное поле после гастрэктомии, еюногастропластики в режиме наложения флюоресцентной ангиографии.

***Fig. 1.* Intraoperative images.**
a — surgical field after gastrectomy and jejunogastroplasty superimposing (fluorescence angiography on the native image); b — surgical field after gastrectomy and jeunogastroplasty (fluorescence angiography).

время операции (272 и 258 мин соответственно; $p$=0,288), средний объем интраоперационной кровопотери (217 и 241 мл соответственно; $p$=0,144) и среднюю продолжительность пребывания больного в стационаре (16,5 и 17,0 койко-дня соответственно; $p$=0,631) **(табл. 3)**. Полученные данные позволяют сделать выводы о безопасности использования методов ФН и ФА ICG.

С точки зрения непосредственных онкологических результатов хирургического лечения РЖ, применение ФН ICG не влияет на количество выявляемых «положительных» краев резекции (R1) ($p$=0,883),

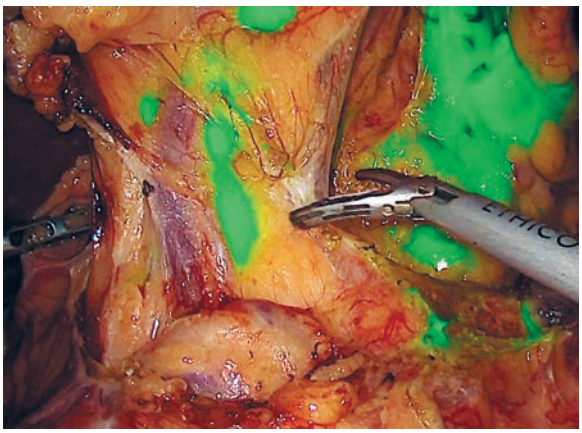

***Рис. 2.* Интраоперационная фотография.**
Лимфатические узлы группы 6 в режиме наложения флюоресцентной лимфографии на нативное лапароскопическое изображение.

***Fig. 2.* Intraoperative image.**
Group 6 lymph nodes (fluorescence lymphography superimposed on the native laparoscopic image).

***Таблица 2.* Характеристика перенесенных вмешательств**
***Table 2.* Characteristics of surgical interventions**

| Показатель | Пациенты ($n$=197) | | $p$ |
|---|---|---|---|
| | группа ICG ($n$=43) | группа без ICG ($n$=154) | |
| Доступ | | | |
| Открытые операции | 13 (30,2) | 127 (82,4) | <0,001 |
| Мини-инвазивные операции | 30 (69,7) | 27 (17,6) | |
| лапароскопические/ робот-ассистированные | (21/9) | (25/2) | |
| Применение ICG | | | |
| Маркировка опухоли | 19 | — | — |
| Флюоресцентная ангиография | 4 | — | |
| Маркировка+ ангиография | 20 | — | |
| Объем лимфаденэктомии | | | |
| D1/D2 | 11/32 | 30/124 | — |
| Тип реконструкции | | | |
| Бильрот I | 5 | 38 | 0,403 |
| Бильрот II Ру | 9 | 36 | 0,735 |
| Бильрот II Гофмейтер—Фенстерер | 9 | 17 | 0,090 |
| Петлевая реконструкция после ГЭ | 4 | 2 | 0,488 |
| Реконструкция типа «двойной тракт» | 3 | 15 | 0,578 |
| Реконструкция по Ру после ГЭ | 11 | 46 | 0,163 |
| Еюно-гастропластика | 3 | 0 | |

*Примечание.* ГЭ — гастрэктомия.

***Таблица 3.*** **Непосредственные результаты хирургического лечения**
***Table 3.*** **Immediate postoperative outcomes**

| Результаты лечения | Пациенты ($n$=197) | | $p$ |
|---|---|---|---|
| | группа ICG ($n$=43) | группа без ICG ($n$=154) | |
| Осложнения (классификация Clavien—Dindo) | | | |
| CD 1—5 | 6 | 33 | 0,277 |
| CD 1—2 | 3 | 18 | 0,177 |
| CD 3—5 | 3 | 15 | 0,436 |
| Положительный край резекции (R1) | 2 | 8 | 0,883 |
| Среднее число удаленных лимфатических узлов | 26,3 | 20,9 | <0,001 |
| Средняя кровопотеря, мл | 217 | 241 | 0,144 |
| Средняя продолжительность операции, мин | 272 | 258 | 0,288 |
| Количество койко-дней | 16,5 | 17,0 | 0,631 |
| Летальный исход | 3 | 3 | 0,617 |

однако позволяет увеличить число удаленных лимфатических узлов ($p$<0,001).

У пациентов группы с применением ICG было 2 (4,6%) наблюдения несостоятельности гастроэнтероанастомозов: у пациентки 67 лет, перенесшей ГЭ с эзофагоеюнодуоденопластикой, и у пациента 83 лет после проксимальной резекции желудка с реконструкцией типа «double-tract». У обоих пациентов сформированы ручные двухрядные эзофагоэнтероанастмозы по типу «конец в бок». Оба наблюдения закончились летальными исходами. Интраоперационно при ФА ICG визуальных признаков нарушения кровоснабжения в тканях зоны анастомозов у этих пациентов не было. Неоднородность выполненных оперативных вмешательств и типов реконструкции не позволила нам статистически значимо оценить частоту несостоятельности эзофагоэнтероанастомозов в исследуемых группах больных.

## Обсуждение

В настоящее время в мировой литературе преобладают работы по изучению эффективности и целесообразности интраоперационной лимфографии ICG при операциях по поводу РЖ [15—17]. Сообщения о ФА ICG для оценки кровоснабжения анастомозов после ГЭ или резекции желудка встречаются значительно реже [7, 18].

В рандомизированном контролируемом исследовании FUGES-019, сравнив субсерозный и субмукозный метод введения ICG, авторы не получили статистически значимой разницы в количестве удаленных лимфатических узлов ($p$=0,713) и послеоперационных осложнений ($p$=0,762). Однако более экономически выгодным, ввиду исключения дополнительных затрат на эндоскопическую маркировку, оказался субсерозный метод (335,5$ и 184,2$ соответственно, $p$<0,001) [19]. Несмотря на экономическую затратность, в большинстве исследований по изучению ФН ICG в ходе лимфодиссекции при РЖ авторы сходятся во мнении, что оптимально осуществлять маркировку опухоли накануне операции, поскольку это позволяет не увеличивать продолжительность операции и дает возможность наилучшего распространения препарата по лимфатическим коллекторам [20—22].

В одном из наиболее крупных систематических обзоров с метаанализом, проведенном китайскими коллегами и включавшем 12 исследований и суммарно 1365 пациентов, отмечено, что применение ФН ICG позволило статистически значимо ($p$<0,001) увеличить количество удаленных лимфатических узлов и уменьшить интраоперационную кровопотерю [17]. Z. Huang и соавт. в своей работе продемонстрировали преимущество ФН с ICG в большем количестве удаляемых лимфоузлов ($p$<0,001) в ходе лимфодиссекции при РЖ у пациентов, получивших неоадъювантную химиотерапию FLOT [23].

В нашей работе мы не изучали корреляцию между накоплением ICG в лимфатических узлах и наличием в них метастазов РЖ. Однако в актуальном исследовании из Швеции авторы проанализировали 70 робот-ассистированных вмешательств по поводу кардиоэзофагеального рака (КЭР) с использованием ФН ICG, при этом гистологического подтверждения b-метастатического поражения не было ни в одной из удаленных групп лимфоузлов [16]. Исходя из полученных данных, авторы ставят под сомнение возможность улучшения онкологических результатов лечения за счет применения метода ФН ICG. Q. Chen и соавт. в своем исследовании выявили, что только 56,3% метастатических лимфатических узлов проявляли флюоресценцию, и предположили, что ФН ICG не может точно указывать на метастатические лимфатические узлы, и требуется дальнейшее совершенствование метода [21]. Мы убеждены, что метод ФН ICG является полезным способом визуализации лим-

фатических коллекторов, позволяющим улучшить результаты лимфаденэктомии, и может быть полезен опытным хирургам и специалистам, проходящим «кривую обучения» в миниинвазивной хирургии и онкологии.

Исследования по применению ФА ICG для оценки риска несостоятельности гастроэнтероанастомоза и эзофагоэнтероанастомоза, в отличие от таковых при раке пищевода и толстой кишки, не оправдали ожидаемых результатов: на данном этапе не удалось статистически значимо подтвердить снижение частоты развития несостоятельности анастомозов при использовании ФА [7, 18, 24]. Основываясь на собственном опыте, считаем, что применять ФА ICG целесообразно для оценки кровоснабжения эзофагоэнтероанастомозов, поскольку риск их несостоятельности выше по сравнению с желудочно-тонкокишечными анастомозами. Дополнительная визуализация питающих сосудов и интрамурального кровотока может помочь хирургу в выборе зоны формирования соустья, а при наличии интраоперационной фото/видеорегистрации исследования — являться подтверждением корректной работы хирурга.

## Заключение

Результаты исследования показали, что флюоресцентная ангиография и флюоресцентная навигация индоцианином зеленым являются безопасными методами интраоперационной визуализации опухоли и лимфатических узлов, а также оценки артериального кровоснабжения анастомозируемых тканей. Методика может применяться как при традиционных, так и при миниинвазивных (лапароскопических и робот-ассистированных) операциях по поводу рака желудка, при наличии технического обеспечения. Флюоресцентная навигация индоцианином зеленым статистически значимо позволяет увеличить количество удаленных лимфатических узлов, тем самым помогая хирургу соблюдать протокол требуемого объема лимфаденэктомии. Флюоресцентная навигация индоцианином зеленым с возможностью видеофиксации возникновения спорных клинических ситуаций может служить подтверждением адекватной хирургической тактики, выступая в том числе в качестве инструмента юридической защиты врача.

**Участие авторов:**
Концепция и дизайн исследования — Осминин С.В., Ветшев Ф.П.
Сбор и обработка материала — Осминин С.В., Евентьева Е.В., Астаева М.О., Алексеев К.И.
Статистическая обработка — Билялов И.Р.
Написание текста — Осминин С.В., Билялов И.Р., Керамиди С.С., Евентьева Е.В.
Редактирование — Ветшев Ф.П., Осминин С.В.

**Авторы заявляют об отсутствии конфликта интересов.**
**The authors declare no conflicts of interest.**

## ЛИТЕРАТУРА/REFERENCES

1. Morgan E, Arnold M, Camargo MC, Gini A, Kunzmann AT, Matsuda T, Meheus F, Verhoeven RHA, Vignat J, Laversanne M, Ferlay J, Soerjomataram I. The current and future incidence and mortality of gastric cancer in 185 countries, 2020-40: A population-based modelling study. *eClinicalMedicine*. 2022;47:101404. https://doi.org/10.1016/j.eclinm.2022.101404
2. Grad C, Grad S, Fărcaş RA, Popa S, Dumitraşcu DL. Changing trends in the epidemiology of gastric cancer. *Medicine and Pharmacy Reports*. 2022;96(3):229-234. https://doi.org/10.15386/mpr-2538
3. Герман С.В., Бобровницкий И.П., Балакаева А.В. Анализ заболеваемости злокачественными новообразованиями органов пищеварения. *РМЖ. Медицинское обозрение*. 2021;5(8):525-530.
Herman SV, Bobrovnitsky IP, Balakaeva AV. Analysis of the incidence of malignant neoplasms of the digestive organs. *RMZH. Medicinskoe obozrenie*. 2021;5(8):525-530. 2023. (In Russ.). https://doi.org/10.32364/2587-6821-2021-5-8-525-530
4. Zhang L, Wang B, Huang Y. Impact of anastomotic leakage on survival after surgery for gastric carcinoma: A PRISMA systematic review and meta-analysis. *Medicine*. 2023;102(40):e35417. https://doi.org/10.1097/MD.0000000000035417
5. Huh YJ, Lee HJ, Kim TH, Choi YS, Park JH, Son YG, Suh YS, Kong SH, Yang HK. Efficacy of Assessing Intraoperative Bowel Perfusion with Near-Infrared Camera in Laparoscopic Gastric Cancer Surgery. *Journal of Laparoendoscopic and Advanced Surgical Techniques*. 2019;29(4):476-483. https://doi.org/10.1089/lap.2018.0263
6. Kanda M. Preoperative predictors of postoperative complications after gastric cancer resection. *Surgery Today*. 2020;50(1):3-11. https://doi.org/10.1007/s00595-019-01877-8
7. Solsky I, In H. Surgical Treatment for Gastric Cancer. *Gastrointestinal Endoscopy Clinics of North America*. 2021;31(3):581-605. https://doi.org/10.1016/j.giec.2021.04.001
8. Атрощенко А.О., Стрельцов Ю.А., Абдулатипова З.М. Применение индоцианина зеленого в колоректальной хирургии. *Колопроктология*. 2018;2S:37-38.
Atroshchenko AO, Strel'tsov YuA, Abdulatipova ZM. The use of indocyanine green in colorectal surgery. *Koloproktologiya*. 2018;2S:37-38. (In Russ.).
9. Baldari L, Boni L, Kassinotti E, Fingerkhut E. *Laparoscopic surgery with fluorescence with indocyanine green*. 3rd ed. Germany: Endo Pres GmbH; 2021.
10. Baddam DO, Ragi SD, Tsang SH, Ngo WK. Protocol for Indocyanine Green Angiography. In: Tsang SH, Quinn PM, eds. *Retinitis Pigmentosa. Methods in Molecular Biology*. Vol 2560. Humana, New York, NY: 2023. https://doi.org/10.1007/978-1-0716-2651-1_16
11. Xiong X, He L, Ma Q, Wang Y, Li K, Wang Z, Chen X, Zhu S, ZhanY, Cao X First. Indocyanine green-based fluorescence imaging improved by deep learning. *Journal of biophotonics*. 2023;16(11):e202300066. https://doi.org/10.1002/jbio.202300066
12. Гусейнов А.З., Аскаров Т.Р., Гусейнов Т.А., Седов С.Е. Преимущества и рискиприменения индоцианина зеленого в детекции

лимфатических узлов в онкологии (обзор литературы). *Вестник новых медицинских технологий*. 2022;4:51-56.
Guseynov AZ, Askarov TR, Guseynov TA, Sedov SE. Benefits and risks of use of indocya-nine green in detection of lymph nodes in on-cology (literature review). *Vestnik novyh medicinskih tekhnologij*. 2022;4:51-56. (In Russ.).
https://doi.org/10.24412/1609-2163-2022-4-51-56

13. *Клинические рекомендации. Рак желудка*. 2022. Ссылка активна на 15.12.23.
*Klinicheskie rekomendacii. Rak zheludka*. 2022.Accessed December 15, 2023. (In Russ.).
https://cr.minzdrav.gov.ru/schema/574_1
14. Lordick F, Carneiro F, Cascinu S, Fleitas T, Haustermans K, Piessen G, Vogel A, Smyth EC; ESMO Guidelines Committee. Electronic address: clinicalguidelines@esmo.org. Gastric cancer: ESMO Clinical Practice Guideline for diagnosis, treatment and follow-up. *Annals of Oncology*. 2022;33(10):1005-1020.
https://doi.org/10.1016/j.annonc.2022.07.004
15. Valente SA, Al-Hilli Z, Radford DM, Yanda C, Tu C, Grobmyer SR. Near infrared fluorescent lymph node mapping with indocyanine green in breast cancer patients: A prospective trial. *Journal of the American College of Surgeons*. 2019;228(4):672-678.
https://doi.org/10.1016/j.jamcollsurg.2018.12.001
16. Osterkamp J, Strandby R, Nerup N, Svendsen MB, Svendsen LB, Achiam M. Intraoperative near-infrared lymphography with indocyanine green may aid lymph node dissection during robot-assisted resection of gastroesophageal junction cancer. *Surgical Endoscopy*. 2023;37(3):1985-1993.
https://doi.org/10.1007/s00464-022-09684-y
17. Deng C, Zhang Z, Qi H, Guo Z, Liu Y, Xiao H, Li X. Safety and efficacy of indocyanine green near-infrared fluorescent imaging-guided lymph nodes dissection during radical gastrectomy for gastric cancer: A systematic review and meta-analysis. *Frontiers in Oncology*. 2022;12:917541.
https://doi.org/10.3389/fonc.2022.917541
18. Mori M, Shuto K, Hirano A, Kosugi C, Narushima K, Hosokawa I, Fujino M, Yamazaki M, Shimizu H, Koda K. A novel parameter identified using Indocyanine Green fluorescence angiography may contribute to predicting anastomotic leakage in gastric cancer surgery. *World Journal of Surgery*. 2020;44(8):2699-2708.
https://doi.org/10.1007/s00268-020-05488-0
19. Chen QY, Zhong Q, Li P, Xie JW, Liu ZY, Huang XB, Lin GT, Wang JB, Lin JX, Lu J, Cao LL, Lin M, Zheng QL, Tu RH, Huang ZN, Zheng CH, Huang CM. Comparison of submucosal and subserosal approaches toward optimized indocyanine green tracer-guided laparoscopic lymphadenectomy for patients with gastric cancer (FUGES-019): a randomized controlled trial. *BMC Medicine*. 2021;19(1):276.
https://doi.org/10.1186/s12916-021-02125-y
20. Lan YT, Huang KH, Chen PH, Liu CA, Lo SS, Wu CW, Shyr YM, Fang WL. A pilot study of lymph node mapping with indocyanine green in robotic gastrectomy for gastric cancer. *SAGE Open Medicine*. 2017;5:2050312117727444.
https://doi.org/10.1177/2050312117727444
21. Chen QY, Xie JW, Zhong Q, Wang JB, Lin JX, Lu J, Cao LL, Lin M, Tu RH, Huang ZN, Lin JL, Zheng HL, Li P, Zheng CH, Huang CM. Safety and efficacy of indocyanine green tracer-guided lymph node dissection during laparoscopic radical gastrectomy in patients with gastric cancer: a randomized clinical trial. *JAMA Surgery*. 2020;155(4):300-311.
https://doi.org/10.1001/jamasurg.2019.6033
22. Romanzi A, Mancini R, Ioni L, Picconi T, Pernazza G. ICG-NIR-guided lymph node dissection during robotic subtotal gastrectomy for gastric cancer. A single-centre experience. *The International Journal of Medical Robotics + Computer Assisted Surgery: MRCAS*. 2021;17(2):e2213.
https://doi.org/10.1002/rcs.2213
23. Huang ZN, Su-Yan, Qiu WW, Liu CH, Chen QY, Zheng CH, Li P, Wang JB, Lin JX, Lu J, Cao LL, Lin M, Tu RH, Lin JL, Zheng HL, Lin GT, Huang CM. Assessment of indocyanine green tracer-guided lymphadenectomy in laparoscopic gastrectomy after neoadjuvant chemotherapy for locally advanced gastric cancer: results from a multicenter analysis based on propensity matching. *Gastric Cancer*. 2021;24(6):1355-1364.
https://doi.org/10.1007/s10120-021-01211-7
24. Spota A, Al-Taher M, Felli E, Morales Conde S, Dal Dosso I, Moretto G, et al. Fluorescence-based bowel anastomosis perfusion evaluation: results from the IHU-IRCAD-EAES EURO-FIGS registry. *Surgical Endoscopy*. 2021;35(12):7142-7153.
https://doi.org/10.1007/s00464-020-08234-8

Поступила 01.11.2023
Received 01.11.2023
Принята к печати 25.11.2023
Accepted 25.11.2023