Хирургия. Журнал имени Н.И. Пирогова
2024, №2, выпуск 2, с. 24–33
https://doi.org/10.17116/hirurgia202402224

Pirogov Russian Journal of Surgery
2024, No. 2, issue 2, pp. 24–33
https://doi.org/10.17116/hirurgia202402224

Возможности флюоресцентной лимфоскопии с биопсией сигнальных лимфатических узлов в изучении характера лимфооттока при раннем раке желудка

© Д.П. АСАДЧАЯ[1], Ю.В. ПЕЛИПАСЬ[1], А.М. КАРАЧУН[2]

[1]СПб ГБУЗ «Городской клинический онкологический диспансер», Санкт-Петербург, Россия;
[2]ФГБУ «Национальный медицинский исследовательский центр онкологии им. Н.Н. Петрова» Минздрава России, Санкт-Петербург, Россия

Резюме

Цель исследования. Определить частоту и факторы риска метастатического поражения регионарных лимфатических узлов (ЛУ), а также закономерности лимфооттока при раннем раке желудка (РЖ) с применением красителя индоцианина зеленого (indocyanine green, ICG).

Материал и методы. В проспективное одноцентровое нерандомизированное исследование включено 67 пациентов, у которых диагностирован ранний РЖ. Пациенты получали лечение в отделении абдоминальной онкологии ФГБУ «НМИЦ онкологии им. Н.Н. Петрова» Минздрава России в период с 2016 по 2019 г. Всем участникам исследования выполнены эндоскопические или резекционные оперативные вмешательства с биопсией сигнальных лимфатических узлов (СЛУ) и применением флуоресцентного красителя ICG.

Результаты. Метастазы в регионарные ЛУ выявлены у 12 (20,2%) из 59 пациентов в результате исследования ЛУ у пациентов. У 11 из 12 пациентов с метастазами в регионарных ЛУ обнаружено поражение СЛУ, тогда как только у 1 пациента метастаз располагался вне СЛУ. Предложенная методика биопсии СЛУ при раннем РЖ показала высокую чувствительность, специфичность и точность: 93,2, 100 и 98,3% соответственно. Факторами риска метастазирования раннего РЖ в регионарные ЛУ явились низкая дифференцировка опухоли (p=0,038) и локализация опухоли на передней стенке желудка (p=0,013). При опухолях верхней трети желудка СЛУ в 100% случаев находился в бассейне левой желудочной артерии (ЛЖА), при опухолях средней трети желудка лимфооттток был разнонаправленным, а при опухолях нижней трети желудка СЛУ чаще всего располагался в бассейне правой желудочно-сальниковой артерии (50%) и ЛЖА (36,84%) (p=0,002). При локализации опухоли на малой кривизне в 84% случаев СЛУ находился в бассейне ЛЖА (p<0,001). При расположении опухоли на передней и задней стенках, а также на большой кривизне лимфооттток был разнонаправленным.

Заключение. Предложенная методика биопсии сигнальных лимфатических узлов с применением индоцианина зеленого при раннем раке желудка обладает высокой чувствительностью, специфичностью и точностью (93,2, 100 и 98,3% соответственно). Использование индоцианина зеленого позволяет идентифицировать первый лимфатический узел на пути лимфооттока в 83,6% случаев, и это дает возможность судить о состоянии регионарного лимфатического коллектора. Кроме того, методика биопсии сигнальных лимфатических узлов с использованием индоцианина зеленого может способствовать изучению особенностей лимфоотока при раннем раке желудка, что имеет как научное, так и практическое значение.

Ключевые слова: *ранний рак желудка, биопсия сигнальных лимфатических узлов, индоцианин зеленый.*

Информация об авторах:
Асадчая Д.П. — https://orcid.org/0009-0002-5049-4670
Пелипась Ю.В. — https://orcid.org/0000-0003-3647-0445
Карачун А.М. — https://orcid.org/0000-0001-6641-7229
Автор, ответственный за переписку: Асадчая Д.П. — e-mail: darya.asadchaya@mail.ru

Как цитировать:
Асадчая Д.П., Пелипась Ю.В., Карачун А.М. Возможности флюоресцентной лимфоскопии с биопсией сигнальных лимфатических узлов в изучении характера лимфооттока при раннем раке желудка. *Хирургия. Журнал им. Н.И. Пирогова*. 2024;2 вып. 2:24–33.
https://doi.org/10.17116/hirurgia202402224

Fluorescence lymphoscopy with sentinel lymph node biopsy in research of lymphatic flow in early gastric cancer

© D.P. ASADCHAYA[1], YU.V. PELIPAS[1], A.M. KARACHUN[2]

[1]St. Petersburg City Clinical Oncology Dispensary, St. Petersburg, Russia;
[2]Petrov National Oncology Research Center, St. Petersburg, Russia

Abstract

Objective. To analyze the incidence and risk factors of regional lymph node metastatic lesions, as well as patterns of lymphatic drainage in early gastric cancer using indocyanine green (ICG).

Material and methods. A prospective single-center non-randomized study included 67 patients with early gastric cancer between 2016 and 2019. All patients underwent endoscopic dissection or surgical resection with sentinel lymph node biopsy.

Results. Regional lymph node metastatic lesions were detected in 12 (20.2%) out of 59 patients with examined lymph nodes. Of these, 11 out of 12 patients had sentinel lymph node lesion, and only 1 patient had metastasis outside this lymph node. The proposed technique for sentinel lymph node biopsy demonstrated high sensitivity, specificity and accuracy (93.2%, 100% and 98.3%, respectively). Risk factors for metastasis of early gastric cancer to regional lymph nodes were high grade adenocarcinoma (p=0.038) and tumor of anterior gastric wall (p=0.013). All patients with tumors of the upper third of the stomach had sentinel lymph node in the left gastric artery basin. Lymph flow was multidirectional in patients with tumors of the middle third of the stomach. In tumors of the lower third of the stomach, sentinel lymph node was located in the right gastroepiploic artery (50%) and left gastric artery basins (36.84%) (p=0.002). Sentinel lymph node was located in the left gastric artery basin in 84% of patients with tumors of the lesser curvature (p<0.001). Lymphatic drainage was multidirectional if tumors were localized on anterior and posterior walls, as well as on the greater curvature.

Conclusion. The proposed technique for sentinel lymph node biopsy demonstrated high sensitivity, specificity and accuracy (93.2%, 100% and 98.3%, respectively). ICG is valuable to identify the first lymph node in lymphatic drainage pathway in 83.6% of cases that makes it possible to assess the regional lymphatic collector. In addition, sentinel lymph node biopsy with ICG contributes to analysis of lymphatic drainage in early gastric cancer. The last one has both scientific and practical significance.

Keywords: *early gastric cancer, sentinel lymph node biopsy, indocyanine green.*

Information about the authors:
Asadchaya D.P. — https://orcid.org/0009-0002-5049-4670
Pelipas Y.V. — https://orcid.org/0000-0003-3647-0445
Karachun A.M. — https://orcid.org/0000-0001-6641-7229
Corresponding author: Asadchaya D.P. — e-mail: darya.asadchaya@mail.ru

To cite this article:
Asadchaya DP, Pelipas YuV, Karachun AM. Fluorescence lymphoscopy with sentinel lymph node biopsy in research of lymphatic flow in early gastric cancer. *Pirogov Russian Journal of Surgery = Khirurgiya. Zurnal im. N.I. Pirogova*. 2024;2 vyp 2:24–33. (In Russ.).
https://doi.org/10.17116/hirurgia202402224

Введение

Рак желудка (РЖ) остается одним из самых распространенных в структуре онкологических заболеваний, несмотря на наметившуюся в последние десятилетия тенденцию к снижению заболеваемости. По данным Всемирной организации здравоохранения, в 2020 г. в мире зарегистрировано 1 089 103 новых случая РЖ [1]. В России в 2018 г. РЖ выявлен у 36 941 пациента, однако более чем у 50% из них на момент установления диагноза отмечена III—IV стадия опухолевого процесса [2]. Вследствие развития системы скрининга и диагностики в последние десятилетия наметилась тенденция к увеличению доли ранних форм РЖ. Так, в экономически развитых странах Восточной Азии их доля достигает 40—50%, в странах Западной Европы — 10—12%, в Российской Федерации все еще не превышает 10% [3]. Пациенты с ранней формой РЖ имеют более высокие показатели общей и безрецидивной выживаемости, что связано с низкой частотой метастатического поражения регионарных лимфатических узлов (ЛУ) и отсутствием отдаленных метастазов. Вместе с тем частота лимфогенного метастазирования при раннем РЖ, по данным разных авторов, колеблется в широких пределах. Так, доля метастазов в регионарных ЛУ при РЖ T1a-T1b(sm1) стадий не превышает 5%, при T1b(sm2-3) составляет 20%, а при глубине инвазии T2 (инвазия мышечного слоя) может достигать 40% [4].

«Золотым стандартом» радикального лечения РЖ является оперативное вмешательство в объеме резекции не менее 2/3 желудка с D1+/D2 лимфодиссекцией. Актуальные рекомендации Японской ассоциации рака желудка (Japanese Gastric Cancer Association, JGCA) допускают выполнение эндоскопических и органосохраняющих вмешательств при ранних стадиях

РЖ и отсутствии клинических данных о поражении регионарных ЛУ (cT1N0) (Japanese Gastric Cancer Treatment Guidelines 2021, 6th edition). Стадирование РЖ основывается на данных спиральной компьютерной томографии (КТ) и эндоскопической ультрасонографии (ЭУС), однако эти методы демонстрируют недостаточно высокую чувствительность и специфичность в отношении метастатического поражения регионарных ЛУ [5]. В связи с этим возникает необходимость в поиске высокоточного, чувствительного и специфичного метода диагностики метастатического поражения перигастральных ЛУ. Этим требованиям может соответствовать биопсия сигнальных лимфатических узлов (СЛУ), широко применяемая в настоящее время при раке молочной железы и меланоме кожи [6].

Первые исследования, посвященные определению СЛУ при РЖ, инициированы в Японии в начале 2000-х годов. Показано, что этот метод обладает высокой чувствительностью, специфичностью и диагностической ценностью [7]. К основным причинам, из-за которых методика биопсии СЛУ при РЖ до настоящего времени не получила широкого распространения, относятся отсутствие высокоинформативных и доступных методов визуализации, сложность строения лимфатического русла желудка и трудности в интерпретации полученных результатов.

Цель исследования — определить частоту и факторы риска метастатического поражения регионарных ЛУ, а также закономерности лимфооттока при раннем РЖ с применением красителя индоцианина зеленого (indocyanine green, ICG).

Материал и методы

Данное одноцентровое нерандомизированное исследование носило проспективный характер и выполнено в период с 2016 по 2019 г. на базе отделения абдоминальной онкологии ФГБУ «НМИЦ онкологии им. Н.Н. Петрова» Минздрава России. В исследование включено 67 пациентов, у которых выявлен ранний РЖ.

Критерии включения:

1. Возраст от 18 до 90 лет.
2. Патоморфологическая верификация РЖ.
3. Внутрислизистые дифференцированные опухоли без изъязвления размером более 20 мм.
4. Внутрислизистые дифференцированные опухоли с изъязвлениями до 30 мм в наибольшем измерении.
5. Недифференцированные внутрислизистые опухоли без изъязвления размером до 20 мм.

Критерии исключения:

1. Наличие отдаленных метастазов.
2. Физический статус пациента III—IV степени по шкале ASA (Американского общества анестезиологов).
3. Наличие показаний к проведению неоадъювантной полихимиотерапии.
4. Наличие абсолютных показаний к удалению опухоли методом эндоскопической диссекции в подслизистом слое (endoscopic submucosal dissection, ESD) (дифференцированные неизъязвленные внутрислизистые опухоли диаметром до 20 мм, клинически стадированные как опухоли с глубиной инвазии cT1a).
5. Недифференцированные опухоли (низкодифференцированные аденокарциномы, перстневидноклеточный рак и рак из плохо сцепленных клеток) с изъязвлением.

Характеристика пациентов представлена в **табл. 1**.

Инструментальные методы обследования

Помимо стандартных и общепринятых исследований, всем пациентам проведена эзофагогастродуоденоскопия (ЭГДС) с осмотром опухоли в узкоспектральном режиме (NBI) для точной оценки ее

Таблица 1. **Характеристика пациентов**
Table 1. **Patient characteristics**

Характеристика	Число пациентов (n=67), n (%)
Пол	
мужчины	29 (43,3)
женщины	38 (56,7)
Возраст, годы	
21—43	10 (14,9)
44—59	15 (22,4)
60—74	29 (43,3)
75—90	13 (19,4)
Локализация опухоли	
верхняя $^1/_3$ желудка	12 (17,9)
средняя $^1/_3$ желудка	15 (22,4)
нижняя $^1/_3$ желудка	40 (59,7)
Изъязвление опухоли	11 (16,4)
Клиническая стадия	
cT1a	45 (67,1)
cT1b	22 (32,9)
Размер опухоли, мм	
до 20	22 (32,8)
20—30	25 (37,3)
30—50	15 (22,4)
более 50	5 (7,5)
Степень дифференцировки	
аденокарцинома g1	24 (35,8)
аденомарцинома g2	21 (31,4)
аденокарцинома g3	5 (7,5)
рак из плохо сцепленных клеток	17 (25,3)

границ, выполнена биопсия опухоли с патоморфологическим исследованием биоптата, ЭУС для оценки глубины инвазии опухоли, КТ органов грудной клетки и живота с внутривенным контрастированием и пневмогастрографией. Стадирование опухоли (cTN) осуществлялось на основании данных ЭУС и КТ-пневмогастрографии. В сомнительных и спорных случаях, при расхождении данных эндоскопических методов исследования и КТ, для определения категории Т основным методом являлась ЭУС, а для определения категории N — КТ. Клиническую стадию РЖ определяли согласно классификации UICC/TNM 8th edition (2018).

Методика выполнения эндоскопических и резекционных вмешательств с биопсией сигнальных лимфатических узлов

Все операции выполнены в условиях операционной, предусмотренной для эндоскопических и лапароскопических вмешательств под общей анестезией.

В операции принимали участие 2 операционные бригады — эндоскопическая и лапароскопическая. Хирургическое вмешательство начиналось с эндоскопического этапа. ESD выполняли по стандартной методике, при которой сначала отмечали границы опухоли, а затем рассекали слизистую оболочку желудка по периметру образования **(рис. 1)**.

После этого приступали непосредственно к лапароскопическому этапу. Больного перемещали в позицию лежа на спине с разведенными ногами. Для интраоперационной лимфоскопии нами использовалась лапароскопическая стойка с возможностью визуализации в инфракрасном спектре света VISERA ELITE II («Olympus Corporation», Япония). После установки лапаропортов выполняли эндоскопическую подслизистую инъекцию красителя, в качестве которого в нашем исследовании использовали ICG. Данный препарат в разведении 25 мг сухого вещества в 20 мл воды для инъекций (1,25 мг/мл) вводили субмукозно с помощью эндоскопического инъектора во время интраоперационного эндоскопического исследования в четырех квадрантах по периметру опухоли по 2—3 мл на каждый квадрант в течение не более 3 минут. Непосредственно после введения ICG камера лапароскопа переключалась в инфракрасный режим, и производилась интраоперационная лимфоскопия. Стенка желудка в месте инъекции красителя визуализировалась по флюоресцентному свечению. В режиме реального времени наблюдалось распространение красителя от первичной опухоли по лимфатическим протокам до достижения им СЛУ. Жировая клетчатка с СЛУ и соответствующим ему лимфатическим бассейном **(рис. 2)** иссекалась с помощью электролигирующего инструмента.

Затем осуществляли контрольный осмотр брюшной полости в белом свете для оценки гемостаза и це-

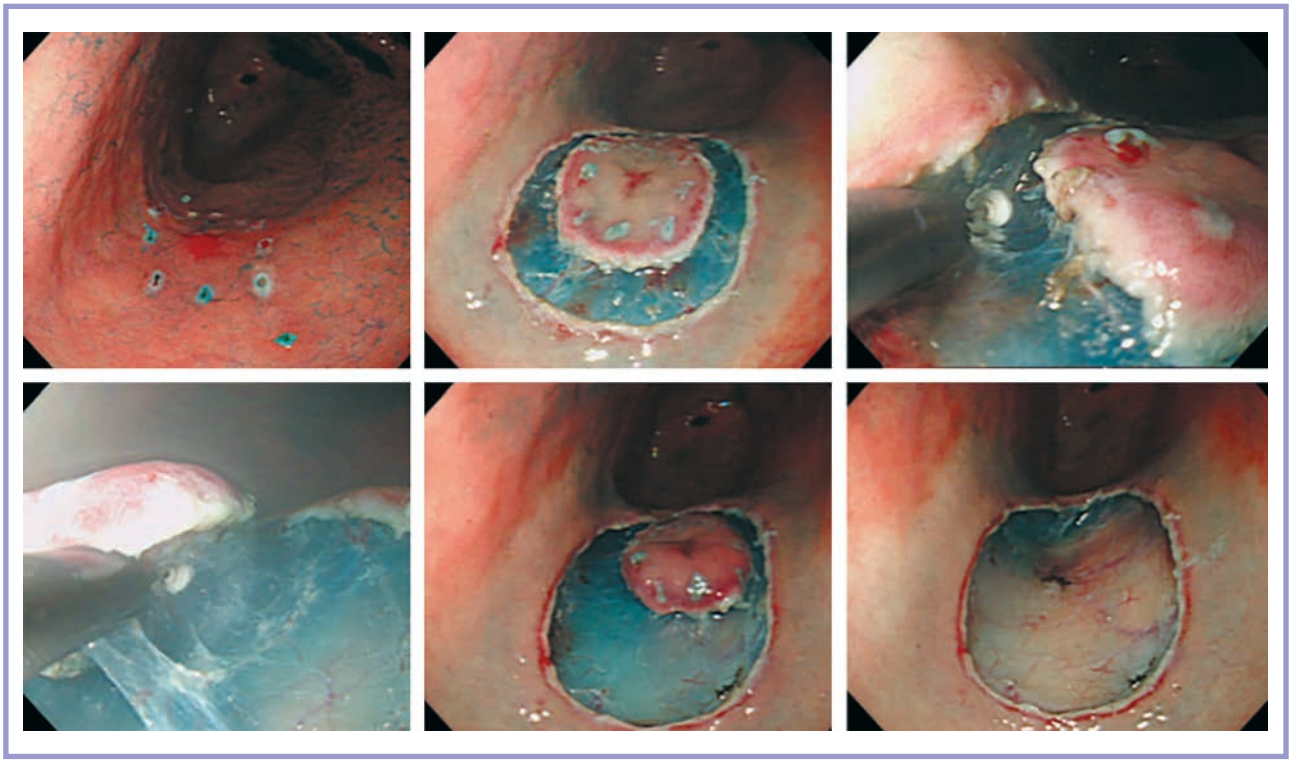

Рис. 1. **Этапы выполнения эзофагогастродуоденоскопии.**
Fig. 1. **Stages of endoscopic submucosal dissection.**

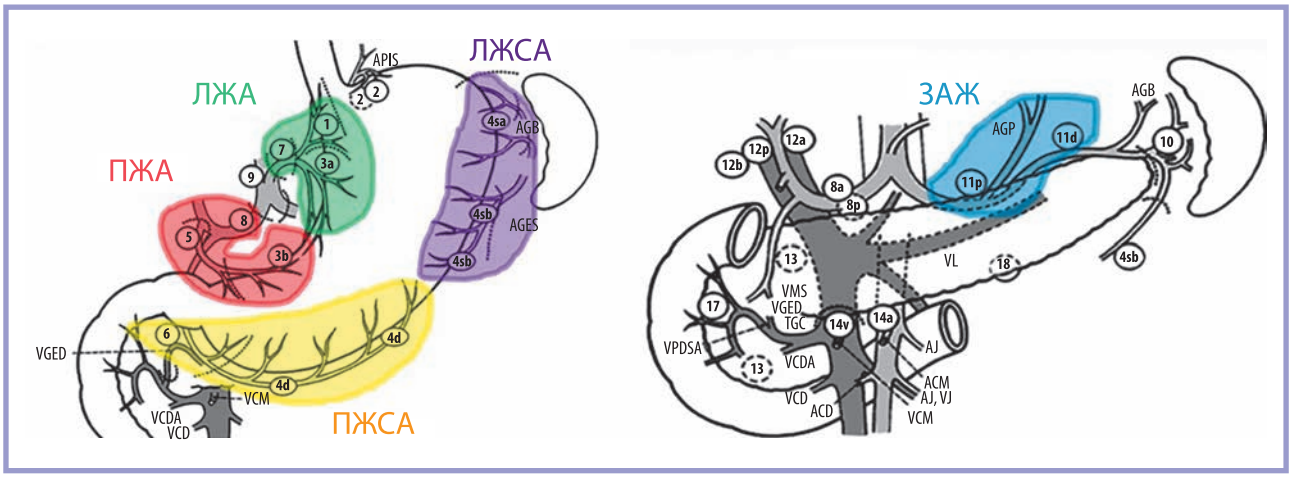

Рис. 2. **Разделение лимфатического коллектора желудка на лимфатические бассейны.**
ПЖА — правая желудочная артерия; ЛЖА — левая желудочная артерия; ПЖСА — правая желудочно-сальниковая артерия; ЛЖСА — левая желудочно-сальниковая артерия; ЗАЖ — задняя артерия желудка.

Fig. 2. **Division of gastric lymphatic collector of the stomach into lymphatic basins.**

лостности полых органов и заключительный осмотр в инфракрасном свете для исключения флюоресценции других групп ЛУ.

После завершения лапароскопического этапа пациента вновь перемещали на левый бок и выполняли заключительный этап ESD. Проводили профилактическую коагуляцию и/или клипирование крупных сосудов в дне раны. При наличии нарушения целостности мышечной стенки осуществлялось сведение данной зоны эндоклипсами. Извлеченный участок слизистой оболочки желудка направляли на патоморфологическое исследование.

Объем резекционного вмешательства и лимфодиссекции у пациентов, которым выполняли лапароскопическую дистальную субтотальную резекцию желудка (ДСРЖ) либо гастрэктомию (ГЭ), определяли согласно рекомендациям Japanese Gastric Cancer Treatment Guidelines (2018, 5th edition), а саму лимфодиссекцию выполняли по принятой в клинике стандартизированной методике.

Патоморфологическое исследование

Участок слизистой оболочки желудка с опухолью после удаления ее методом ESD фиксировали по краям на плотной основе с помощью игл и в течение суток выдерживали в 10% растворе pH-нейтрального формалина. На фиксированном препарате измеряли размеры образования, а сам препарат рассекали параллельными разрезами через каждые 2—3 мм с последующей стандартной парафиновой проводкой и изготовлением серийных гистологических срезов, которые окрашивали гематоксилином и эозином. При патоморфологическом изучении первичной опухоли оценивались и описывались следующие параметры: размер опухоли, морфологический тип, степень дифференцировки, глубина инвазии, минимальное расстояние до горизонтального и вертикального краев резекции, наличие или отсутствие лимфоваскулярной инвазии.

Удаленную жировую клетчатку, содержащую СЛУ, исследовали тотально с шагом 2 мм. В настоящем исследовании выполнялось только плановое патоморфологическое исследование удаленной опухоли и сигнального лимфатического бассейна.

После выполнения ДСРЖ/ГЭ препарат вскрывали по большой кривизне немного кпереди от большого сальника. Затем желудок также фиксировали к плотной основе. В случаях, когда выполнялась ДСРЖ/ГЭ, осуществляли вырезку ЛУ по группам, согласно японской номенклатуре, совместно с морфологом и хирургом. ЛУ, содержащие изолированные опухолевые клетки, определяемые как единичные опухолевые клетки или небольшие скопления клеток диаметром не более 0,2 мм, классифицировали как pN0.

Результаты

Частота лимфогенного метастазирования в регионарные лимфатические узлы при раннем раке желудка

Из 67 пациентов, включенных в исследование, 54 пациентам выполнена ESD с биопсией СЛУ, 12 пациентам — ДСРЖ с биопсией СЛУ и 1 пациенту — ГЭ с биопсией СЛУ.

Как минимум 1 СЛУ исследован у 56 (83,6%) из 67 пациентов. У 2 (3,0%) пациентов не отмечено распространение ICG за пределы стенки желудка

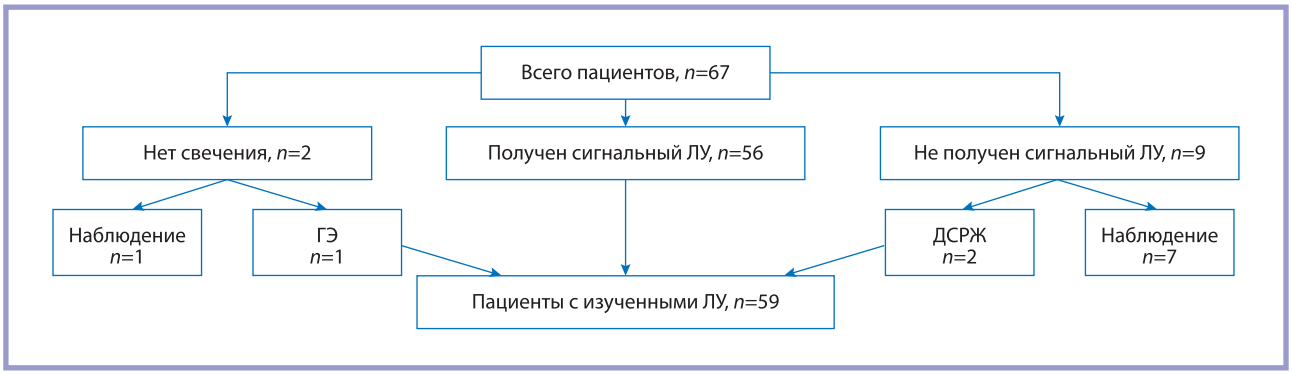

***Рис. 3.* Формирование группы пациентов с изученными лимфатическими узлами.**
ЛУ — лимфатический узел; ГЭ — гастрэктомия; ДСРЖ — дистальная субтотальная резекция желудка.
***Fig. 3.* Group of patients with studied lymph nodes.**

в течение 60 минут, и биопсия СЛУ у этих пациентов не выполнена. Обоим пациентам, несмотря на отсутствие распространения ICG, выполнена ESD. Один из этих больных прооперирован в объеме R0 ESD и до настоящего времени находится под динамическим наблюдением, второму пациенту ввиду глубокой инвазии (pT1bsm3) выполнена ГЭ с лимфодиссекцией D2. У 9 (13,4%) из 67 пациентов при патоморфологическом исследовании удаленной жировой клетчатки ЛУ не обнаружены. Вместе с тем двум пациентам этой группы в последующем выполнена ДСРЖ с лимфодиссекцией D1+ в связи с R1 ESD у одного пациента и глубокой инвазией в подслизистый слой низкодифференцированной опухоли у второго пациента. Таким образом, состояние лимфатической системы желудка изучено морфологом у 59 (88%) пациентов **(рис. 3)**.

Метастазы в ЛУ выявлены у 12 (20,2%) из 59 пациентов. У 11 (18,6%) пациентов выявлен метастаз в СЛУ, а у 1 (1,7%) пациента, которому выполнена ESD с биопсией СЛУ 3-й группы, метастаз в СЛУ не выявлен. Однако в дальнейшем этому пациенту в связи с R1 ESD выполнена ГЭ с D1+ лимфодиссекцией. По результатам патоморфологического исследования операционного материала выявлен метастаз в ЛУ 7-й группы. Единственный ложноотрицательный результат получен у пациента с метастатическим ЛУ, который располагался в сигнальном лимфатическом бассейне (бассейн ЛЖА), но не удален при биопсии СЛУ.

Таким образом, чувствительность метода биопсии СЛУ при раннем РЖ в нашем исследовании составила 93,2%, специфичность — 100%, точность — 98,3%.

Оценка факторов риска лимфогенного метастазирования при раннем раке желудка

Для оценки рисков регионарного метастазирования проведен статистический анализ зависимости

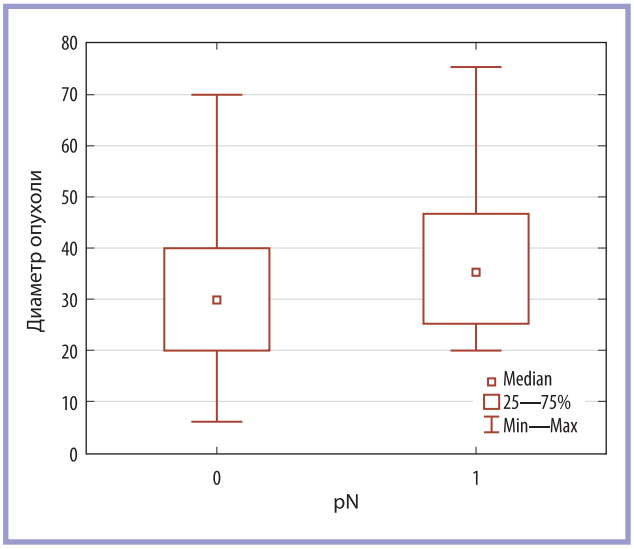

***Рис. 4.* Распределение больных с метастатическими лимфатическими узлами в зависимости от диаметра опухоли.**
***Fig. 4.* Distribution of patients with metastatic lymph nodes depending on tumor diameter.**

наличия метастаза в регионарном ЛУ и основных характеристик, а именно пола, возраста, индекса массы тела (ИМТ), локализации опухоли, глубины инвазии, степени дифференцировки, наличия изъязвления и лимфоваскулярной инвазии.

Статистический анализ не показал взаимосвязи между полом, возрастом, ИМТ пациентов и метастатическим поражением регионарных ЛУ.

У пациентов без метастазов в регионарные ЛУ диаметр опухоли варьировал от 6 до 70 мм, медиана 30 (20; 30), в группе с метастазами — от 20 до 75 мм, медиана 35 (25;46,5). Группы по диаметру опухоли статистически значимо не различались **(рис. 4)**.

Совместное распределение показателей локализации опухоли и наличия метастаза в регионарном ЛУ приведено в **табл. 2**, **3**. Поскольку показатели статистически значимо не взаимосвязаны (p=0,461), частота ме-

тастазирования в регионарные ЛУ не зависела от локализации опухоли в верхней, средней или нижней трети желудка. Однако выявлена статистически значимая взаимосвязь локализации опухоли на передней стенке желудка и наличия метастаза в регионарном ЛУ (p=0,013).

Совместное распределение показателей степени дифференцировки опухоли и наличия метастаза в регионарном ЛУ приведено в **табл. 4**. Выявлена статистически значимая зависимость между наличием недифференцированной опухоли и метастазом в регионарном ЛУ (p=0,038).

Совместное распределение показателей глубины инвазии опухоли и наличия метастаза в регионарном ЛУ приведено в **табл. 5**. Показатели статистически значимо не взаимосвязаны (p=0,561). Таким образом, наше исследование не показало зависимости глубины инвазии опухоли в пределах слизистой оболочки желудка и наличия метастатического поражения регионарных ЛУ.

Лимфоваскулярная инвазия выявлена у 1 (1,7%) пациента, и у него же был метастаз в регионарном ЛУ (100%). Однако судить о статистической значимости лимфоваскулярной инвазии и наличии метастатического поражения регионарных ЛУ не представляется возможным ввиду недостаточного количества наблюдений.

***Таблица 5.* Взаимосвязь глубины инвазии опухоли с наличием метастатического лимфатического узла**
***Table 5.* Relationship between tumor invasion depth and metastatic lymph nodes**

Лимфатические узлы		Глубина инвазии опухоли		Всего
		pT1a	pT1b	
pN	0	24 (51,1)	23 (48,9)	47
	1	5 (41,7)	7 (58,3)	12
Всего		29 (49,2)	30 (50,8)	59

У 2 (18,2%) из 11 пациентов с изъязвленной опухолью выявлены метастазы в ЛУ. Статистически значимой зависимости между изъязвлением опухоли и наличием метастаза в регионарном ЛУ не было (p=0,844).

Особенности лимфооттока из желудка в зависимости от локализации первичной опухоли

После введения ICG под основание опухоли желудка у 2 (3,0%) пациентов не отмечено распростра-

***Таблица 2.* Взаимосвязь локализации опухоли в верхней, средней или нижней трети желудка с наличием метастатического лимфатического узла**
***Table 2.* Relationship between tumor localization and metastatic lymph nodes**

Лимфатические узлы		Локализация опухоли, *n* (%)			Всего
		верхняя треть	средняя треть	нижняя треть	
pN	0	10 (21,3)	8 (17,0)	29 (61,7%)	47
	1	2 (16,7)	3 (25,0)	7 (58,3%)	12
Всего		12 (20,3%)	11 (18,6)	36 (61,0)	59

***Таблица 3.* Взаимосвязь локализации опухоли на стенках желудка с наличием метастатического лимфатического узла**
***Table 3.* Relationship between tumor localization and metastatic lymph nodes**

Лимфатические узлы		Локализация опухоли, *n* (%)				Всего
		передняя стенка	задняя стенка	большая кривизна	малая кривизна	
pN	0	4 (8,5)	11 (23,4)	13 (27,7)	19 (40,4%)	47
	1	5 (41,7)	2 (16,7)	3 (25,0)	2 (16,7%)	12
Всего		9 (15,3%)	13 (22,0)	16 (27,1)	21 (35,6)	59

***Таблица 4.* Взаимосвязь дифференцировки опухоли желудка с наличием метастатического лимфатического узла**
***Table 4.* Relationship between tumor differentiation and metastatic lymph nodes**

Лимфатические узлы		Дифференцировка опухоли				Всего
		умеренно дифференцированная аденокарцинома	высокодифференцированная аденокарцинома	низкодифференцированная аденокарцинома	перстневидноклеточный рак	
pN	0	16 (34,0)	18 (38,3)	3 (6,4)	10 (21,3)	47
	1	3 (25,0)	1 (8,3)	2 (16,7)	6 (50,0)	12
Всего		19 (32,2)	19 (32,2)	5 (8,5)	16 (27,1)	59

Таблица 6. **Взаимосвязь локализации опухоли (отдел желудка) и локализации сигнального лимфатического узла**
Table 6. **Relationship between tumor (stomach region) and sentinel lymph node localizations**

Локализация опухоли	ЛЖА	ЛЖСА	ПЖСА	ПЖА	Всего в отделе
Верхняя треть желудка	12 (100)	0	0	0	12
Средняя треть желудка	8 (53,3)	2 (13,33)	5 (33,3)	0	15
Нижняя треть желудка	14 (36,84)	3 (7,96)	19 (50,0)	2 (5,2)	38
Всего в бассейне	34	5	24	2	65

Примечание. Здесь и в **табл. 7**: ЛЖА — левая желудочная артерия; ЛЖСА — левая желудочно-сальниковая артерия; ПЖСА — правая желудочно-сальниковая артерия; ПЖА — правая желудочная артерия.

Таблица 7. **Взаимосвязь локализации опухоли (стенка желудка) и локализации сигнального лимфатического узла**
Table 7. **Relationship between tumor (stomach wall) and sentinel lymph node localizations**

Локализация опухоли	ЛЖА	ЛЖСА	ПЖСА	ПЖА	Всего в отделе желудка
Передняя стенка	3 (33,33)	2 (22,22)	4 (44,44)	0	9
Задняя стенка	6 (42,86)	0	7 (50)	1 (7,14)	14
Большая кривизна	4 (23,53)	3 (17,65)	10 (58,82)	0	17
Малая кривизна	21 (84,0)	0	3 (12,0)	1 (4,0)	25
Всего в бассейне	34	5	24	2	65

нение красителя за пределы стенки желудка в течение 60 мин, поэтому биопсию СЛУ у этих пациентов не выполняли. Таким образом, распределение красителя по лимфатическим путям изучено у 65 пациентов. СЛУ располагался в бассейне ЛЖА у 34 (52,3%) пациентов, в бассейне ПЖСА — у 24 (37%), в бассейне ЛЖСА — у 5 (7,7%) и в бассейне ПЖА — у 2 (3%).

Совместное распределение показателей локализации опухоли и СЛУ приведено в таблицах сопряженности **(табл. 6, 7)**. Показатели статистически значимо взаимосвязаны (p=0,002) для опухолей, локализованных в верхней и нижней трети желудка. Так, при опухолях верхней трети желудка СЛУ всегда располагается в бассейне ЛЖА, а при опухолях в нижней трети желудка СЛУ в половине случаев располагался в бассейне ПЖСА, в трети случаев — в бассейне ЛЖА и в редких случаях — в бассейне ЛЖСА либо ПЖА. При опухолях в средней трети желудка лимфоотток был разнонаправленным.

При локализации опухоли на малой кривизне желудка в большинстве случав СЛУ располагался в бассейне ЛЖА (p<0,001). При расположении опухоли на передней и задней стенках, а также на большой кривизне лимфоотток был разнонаправленным.

Обсуждение

На сегодняшний день является очевидным тот факт, что предоперационное стадирование РЖ определяет тактику лечения и прогноз заболевания. Крайне желательно на этапе планирования лечения иметь представление о глубине инвазии опухоли и клинических признаках метастатического поражения регионарных ЛУ. Доля метастазов в регионарных ЛУ при РЖ возрастает при увеличении глубины инвазии опухоли. Так, при инвазии только слизистой оболочки желудка T1a-T1b(sm1) метастазы в регионарных ЛУ встречаются не более чем в 5% случаев, тогда как при инвазии мышечного слоя уже достигают 40% [4]. В связи с этим в последнее десятилетие чрезвычайную важность приобрели такие методы предоперационной диагностики, как КТ и ЭУС. Точность ЭУС для индекса Т, по данным разных авторов, варьирует в широких пределах от 65 до 92,1% [8]. Частота обнаружения раннего РЖ при выполнении КТ составляет всего 77%. Однако выполнение КТ-пневмогастрографии повышает частоту обнаружения до 98% [9]. Еще более сложной представляется диагностика метастазов в регионарных ЛУ. Метаанализ 22 исследованиий показал, что точность ЭУС в отношении определения N стадии при РЖ составила всего 64%, чувствительность — 74%, а специфичность — 80% [10]. Авторы, не без основания, обращают внимание на то, что точность ЭУС для дифференциальной диагностики T1a/T1b опухолей и N0/N(+) не может считаться оптимальной [5]. Специфичность КТ в диагностике метастатического поражения парагастральных ЛУ колеблется в пределах от 62,5 до 91,9%, а чувствительность — от 50 до 89,9% и зависит от режима выполнения КТ и опыта врача, интерпретирующего КТ [11].

В метаанализах зарубежных исследований продемонстрирована высокая частота обнаружения СЛУ при РЖ, которая варьирует от 92 до 97% [12, 13]. В нашем исследовании частота обнаружения СЛУ состави-

ла 83,6%. Более низкая частота обнаружения СЛУ, возможно, связана с тем, что в большинстве исследований использовался двойной метод контрастирования как наиболее точный. Кроме того, большинство исследований, посвященных биопсии СЛУ при РЖ, проведены в странах Восточной Азии, в которых у пациентов был ниже ИМТ, а висцеральное ожирение усложняет как саму лимфодиссекцию, так и биопсию СЛУ [14]. Вместе с тем в нашем исследовании мы не выявили взаимосвязи между ИМТ и частотой обнаружения СЛУ.

Особую настороженность при изучении методики биопсии СЛУ вызывают случаи ложноотрицательных результатов, поскольку локальные методики лечения без лимфодиссекции в такой ситуации чреваты локорегионарными рецидивами. Многоцентровое проспективное исследование JCOG0302, проведенное в Японии, прекращено из-за высокой частоты ложноотрицательных результатов (46%) [15]. В нашем исследовании ложноотрицательный результат получен у 1 из 12 пациентов с метастазами в регионарных ЛУ. Таким образом, частота ложноотрицательных результатов составила 8,3%. На сегодняшний день можно выделить несколько основных причин ложноотрицательных результатов. Принципиальное значение имеет методика забора СЛУ. Большинство исследователей склоняются к необходимости иссечения всего сигнального лимфатического бассейна, а не только «светящегося» ЛУ (pick up метод). Следует отметить, что в нашем исследовании метастатический ЛУ у единственного пациента с ложноотрицательным результатом располагался в сигнальном лимфатическом бассейне, однако не удален при заборе СЛУ.

Еще одной причиной, влияющей на частоту ложноотрицательных результатов, является низкая информативность интраоперационных методов патоморфологической диагностики. В большинстве ранее проведенных исследований оценка сигнальных ЛУ выполнена интраоперационно по замороженным срезам с окрашиванием гематоксилином и эозином, но даже при оптимальных условиях чувствительность *frozen section* составляла всего лишь около 85%, а частота ложноотрицательных результатов варьировала в пределах от 11,1 до 53,8% [16]. Одной из возможных причин прекращения исследования JCOG0302 явилось использование замороженных срезов в одной плоскости, а не тотальное патоморфологическое исследование жировой клетчатки с ЛУ в плановом порядке [15].

И, наконец, еще одна проблема лимфодиссекции при РЖ, обсуждаемая на протяжении уже не одного десятилетия, это проблема так называемых «прыгающих» метастазов. Ранее сообщалось, что среди больных с метастазами в ЛУ частота «прыгающих» метастазов достигает 13% [17]. В то же время у больных ранним РЖ доля «прыгающих» метастазов не столь существенна и составляет всего 2,8%. При этом у большинства больных «прыгающие» метастазы локализовались в ЛУ вдоль ЛЖА и теоретически должны были быть удалены в ходе диссекции сигнального лимфатического бассейна [18].

По данным мировой литературы, факторами риска метастатического поражения ЛУ при раннем РЖ являются низкая дифференцировка, подслизистая инвазия, размер опухоли и лимфоваскулярная инвазия [19—21]. В нашем исследовании статистически значимыми факторами риска метастатического поражения регионарных ЛУ были низкая дифференцировка опухоли и локализация на передней стенке желудка, в то время как взаимосвязь размеров опухоли, изъязвления опухоли и глубины инвазии не прослежена.

Изучение особенностей лимфооттока при РЖ имеет как фундаментальный (научный), так и прикладной характер. В нашем исследовании прослежены определенные закономерности лимфооттока при разных локализациях опухоли. Так, при опухолях верхней трети желудка во всех случаях лимфоотток направлен в бассейн ЛЖА, а при опухолях в нижней трети желудка в половине случаев — в бассейн ПЖСА, в трети случаев — в бассейн ЛЖА и в редких случаях — в бассейн ЛЖСА либо ПЖА. При опухолях в средней трети желудка лимфоотток был разнонаправленным.

При локализации опухоли на малой кривизне желудка в большинстве случав лимфоотток был направлен в бассейн ЛЖА ($p<0,001$). При расположении опухоли на передней и задней стенке, а также на большой кривизне лимфоотток был разнонаправленным.

Заключение

Предложенная методика биопсии сигнальных лимфатических узлов с применением индоцианина зеленого при раннем раке желудка обладает высокой чувствительностью, специфичностью и точностью (93,2, 100 и 98,3% соответственно). Использование индоцианина зеленого позволяет идентифицировать первый лимфатический узел на пути лимфооттока в 83,6% случаев, что дает возможность судить о состоянии регионарного лимфатического коллектора. Кроме того, применение методики биопсии сигнальных лимфатических узлов с использованием индоцианина зеленого может способствовать изучению особенностей лимфооттока при раннем раке желудка, что имеет как научное, так и практическое значение.

Участие авторов:
Концепция и дизайн исследования — Асадчая Д.П., Пелипась Ю.В., Карачун А.М.
Сбор и обработка материала — Асадчая Д.П.
Статистический анализ данных — Асадчая Д.П.
Написание текста — Асадчая Д.П., Пелипась Ю.В.
Редактирование — Карачун А.М.

Авторы заявляют об отсутствии конфликта интересов.
The authors declare no conflicts of interest.

ЛИТЕРАТУРА/REFERENCES

1. Global Cancer Observatory: *Cancer Today*. Lyon, France: International Agency for Research on Cancer; 2020. Accessed December 15, 2023. https://gco.iarc.fr/today
2. *Состояние онкологической помощи населению России в 2018 году*. Под ред. Каприна А.Д., Старинского В.В., Петровой Г.В. М.: МНИОИ им. П.А. Герцена — филиал ФГБУ «НМИЦ радиологии» МЗ РФ; 2019.
Sostoyanie onkologicheskoi pomoshchi naseleniyu Rossii v 2018 godu. Pod red. Kaprina A.D., Starinskogo V.V., Petrovoj G.V. M.: MNIOI im. P.A. Gercena — filial FGBU «NMIC radiologii» MZ RF; 2019. (In Russ.).
3. Аксель Е.М. Статистика злокачественных новообразований желудочно-кишечного тракта. *Сибирский онкологический журнал*. 2017;16(3):5-11.
Axel EM. Gastrointestinal cancer statistics. *Sibirskii onkologicheskii zhurnal*. 2017;16(3):5-11. (In Russ.).
https://doi.org/10.21294/1814-4861-2017-3-5-11
4. Lou GC, Dong J, Du J, Chen WY, He XL. Clinical significance of lymph node micrometastasis in T1N0 early gastric cancer. *Mathematical Biosciences and Engineering: MBE*. 2020;17(4):3252-3259. https://doi.org/10.3934/mbe.2020185
5. Mocellin S, Pasquali S. Diagnostic accuracy of endoscopic ultrasonography (EUS) for the preoperative locoregional staging of primary gastric cancer. *The Cochrane Database of Systematic Reviews*. 2015;2015(2):CD009944. https://doi.org/10.1002/14651858.CD009944.pub2
6. Morton DL, Wen DR, Wong JH, Economou JS, Cagle LA, Storm FK, Foshag LJ, Cochran AJ. Technical details of intraoperative lymphatic mapping for early stage melanoma. *Archives of Surgery*. 1992;1272(4):339344. https://doi.org/10.1001/archsurg.1992.01420040034005
7. Hiratsuka M, Miyashiro I, Ishikawa O, Furukawa H, Motomura K, Ohigashi H, Kameyama M, Sasaki Y, Kabuto T, Ishiguro S, Imaoka S, Koyama H. Application of sentinel node biopsy to gastric cancer surgery. *Surgery*. 2001;129(3):335-340. https://doi.org/10.1067/msy.2001.111699
8. Choi J, Kim SG, Im JP, Kim JS, Jung HC, Song IS. Is endoscopic ultrasonography indispensable in patients with early gastric cancer prior to endoscopic resection? *Surgical Endoscopy*. 2010;24(12):3177-3185. https://doi.org/10.1007/s00464-010-1112-0
9. Kim HJ, Kim AY, Oh ST, Kim JS, Kim KW, Kim PN, Lee MG, Ha HK. Gastric cancer staging at multi-detector row CT gastrography: comparison of transverse and volumetric CT scanning. *Radiology*. 2005;236(3):879-885. https://doi.org/10.1148/radiol.2363041101
10. Cardoso R, Coburn N, Seevaratnam R, Sutradhar R, Lourenco LG, Mahar A, Law C, Yong E, Tinmouth J. A systematic review and meta-analysis of the utility of EUS for preoperative staging for gastric cancer. *Gastric Cancer*. 2012;15(suppl 1):S19-S26. https://doi.org/10.1007/s10120-011-0115-4
11. Kwee RM, Kwee TC. Imaging in assessing lymph node status in gastric cancer. *Gastric Cancer*. 2009;12(1):6-22. https://doi.org/10.1007/s10120-008-0492-5
12. Wang Z, Dong ZY, Chen JQ, Liu JL. Diagnostic value of sentinel lymph node biopsy in gastric cancer: a meta-analysis. *Annals of Surgical Oncology*. 2012;19(5):1541-1550. https://doi.org/10.1245/s10434-011-2124-2
13. Huang L, Wei T, Chen J, Zhou D. Feasibility and diagnostic performance of dual-tracer-guided sentinel lymph node biopsy in cT1-2N0M0 gastric cancer: a systematic review and meta-analysis of diagnostic studies. *World Journal of Surgical Oncology*. 2017;15(1):103. https://doi.org/10.1186/s12957-017-1159-7
14. Tóth D, Kincses Z, Plósz J, Török M, Kovács I, Kiss C, Damjanovich L. Value of sentinel lymph node mapping using a blue dye-only method in gastric cancer: a single-center experience from North-East Hungary. *Gastric Cancer*. 2011;14(4):360-364. https://doi.org/10.1007/s10120-011-0048-y
15. Miyashiro I, Hiratsuka M, Sasako M, Sano T, Mizusawa J, Nakamura K, Nashimoto A, Tsuburaya A, Fukushima N; Gastric Cancer Surgical Study Group (GCSSG) in the Japan Clinical Oncology Group (JCOG). High false-negative proportion of intraoperative histological examination as a serious problem for clinical application of sentinel node biopsy for early gastric cancer: final results of the Japan Clinical Oncology Group multicenter trial JCOG0302. *Gastric Cancer*. 2014;17(2):316-323. https://doi.org/10.1007/s10120-013-0285-3
16. Park JY, Kook MC, Eom BW, Yoon HM, Kim SJ, Rho JY, Kim SK, Kim YI, Cho SJ, Lee JY, Kim CG, Choi IJ, Kim YW, Ryu KW. Practical intraoperative pathologic evaluation of sentinel lymph nodes during sentinel node navigation surgery in gastric cancer patients — Proposal of the pathologic protocol for the upcoming SENORITA trial. *Surgical Oncology*. 2016;25(3):139-146. https://doi.org/10.1016/j.suronc.2016.05.004
17. Sano T, Katai H, Sasako M, Maruyama K. Gastric lymphography and detection of sentinel nodes. *Recent Results in Cancer Research*. 2000;157:253-258. https://doi.org/10.1007/978-3-642-57151-0_22
18. Pang BR, Zhu ZL, Li C, Liu WT, KumarSah RD, Yan M, Zhu ZG. [Predictive factors for lymph node metastasis in patients with poorly differentiated early gastric cancer]. *Zhonghua Wei Chang Wai Ke Za Zhi*. 2019;22(5):446-450.
19. Zhao X, Cai A, Xi H, Chen L, Peng Z, Li P, Liu N, Cui J, Li H. Predictive Factors for Lymph Node Metastasis in Undifferentiated Early Gastric Cancer: a Systematic Review and Meta-analysis. *Journal of Gastrointestinal Surgery*. 2017;21(4):700-711. https://doi.org/10.1007/s11605-017-3364-7
20. Yang S, Gu X, Tao R, Huo J, Hu Z, Sun F, Ni J, Wang X. Relationship between histological mixed-type early gastric cancer and lymph node metastasis: A systematic review and meta-analysis. *PLoS One*. 2022;17(4):e0266952. https://doi.org/10.1371/journal.pone.0266952
21. Oh YJ, Kim DH, Han WH, Eom BW, Kim YI, Yoon HM, Lee JY, Kim CG, Kook MC, Choi IJ, Kim YW, Ryu KW. Risk factors for lymph node metastasis in early gastric cancer without lymphatic invasion after endoscopic submucosal dissection. *European Journal of Surgical Oncology*. 2021;47(12):3059-3063. https://doi.org/10.1016/j.ejso.2021.04.029

Поступила 30.11.2023
Received 30.11.2023
Принята к печати 12.12.2023
Accepted 12.12.2023