Хирургия. Журнал имени Н.И. Пирогова
2024, №2, выпуск 2, с. 13–23
https://doi.org/10.17116/hirurgia202402213

Pirogov Russian Journal of Surgery
2024, No. 2, issue 2, pp. 13–23
https://doi.org/10.17116/hirurgia202402213

Флюоресцентная торакоскопия с индоцианином зеленым при выполнении сегментэктомий: показания и преимущества

© В.Г. ПИЩИК[1, 2, 3], А.И. КОВАЛЕНКО[1, 2], А.В. МОЛЬКОВА[1, 3], Е.Ю. ЮРЬЕВ[1], Е.И. ЗИНЧЕНКО[2, 3], О.А. МАСЛАК[3]

[1]СПб ГБУЗ «Городской клинический онкологический диспансер», Санкт-Петербург, Россия;
[2]ФГБУ «Северо-Западный окружной научно-клинический центр имени Л.Г. Соколова Федерального медико-биологического агентства», Санкт-Петербург, Россия;
[3]ФГБОУ ВО «Санкт-Петербургский государственный университет» Правительства Российской Федерации, Санкт-Петербург, Россия

Резюме

Несмотря на возросший интерес торакальных хирургов к сегментэктомии, эта операция остается одной из наиболее технически сложных в торакоскопическом варианте. Основные трудности связаны с поиском межсегментарных границ и плоскостей резекции. Нами накоплен значительный клинический опыт выполнения торакоскопической сегментэктомии.

Цель исследования. Определить роль ICG-флюоресценции при выполнении сегментэктомии.

Материал и методы. С 2017 по 2023 г. одной хирургической командой на двух базах — ФГБУ «СЗОНКЦ им. Л.Г. Соколова ФМБА России» и СПб ГБУЗ ГКОД выполнено 178 торакоскопических анатомических сегментэктомий. У 93 (52,2%) пациентов использовались перфузионные тесты, в основе которых — метод флюоресценции с применением индоцианина зеленого (ICG). Исследование было ретроспективным сплошным. Проанализированы интраоперационные и ранние послеоперационные результаты. Больные разделены в зависимости от трех периодов наблюдения, в первом из которых для навигации по межсегментарным плоскостям применялись и вентиляционные и перфузионные методы. Во втором периоде, ввиду отсутствия ICG, для определения межсегментарных границ применялись только вентиляционные методы. В третьем периоде выбор метода навигации определялся «хирургической сложностью сегмента».

Результаты. У 74% больных операции проведены по поводу первичных или метастатических опухолей легкого. Запланированный объем операций выполнен всем, за исключением двух больных, у которых для удаления новообразования потребовалось расширить объем операции до лобэктомии. Полностью неосложненный послеоперационный период отмечен у 69,7% пациентов, у подавляющего большинства остальных зарегистрированы осложнения I—IIIA степени. Повторных операций не было, летальность не зарегистрирована.

Заключение. Анализ позволил сделать вывод, что перфузия с индоцианином зеленым не уступает вентиляционным методам в точности определения границ, являясь более удобной для торакоскопии. У больных хронической обструктивной болезнью легких, которым планируется торакоскопическая сегментэктомия с двумя и более границами, флюоресцентная торакоскопия с индоцианином зеленым является единственным надежным методом определения межсегментарных границ.

Ключевые слова: *анатомическая резекция, торакоскопическая сегментэктомия, ICG-флюоресценция, индоцианин зеленый.*

Информация об авторах:
Пищик В.Г. — https://orcid.org/0000-0002-9602-0908
Коваленко А.И. — https://orcid.org/0000-0001-7997-4251
Молькова А.В. — https://orcid.org/0000-0002-0019-8016
Юрьев Е.Ю. — https://orcid.org/0000-0003-2457-0019
Зинченко Е.И. — https://orcid.org/0000-0002-3966-0407
Маслак О.А. — https://orcid.org/0000-0002-9202-8064
Автор, ответственный за переписку: Коваленко А.И. — e-mail: kovalenko.th@gmail.com

Как цитировать:
Пищик В.Г, Коваленко А.И., Молькова А.В., Юрьев Е.Ю., Зинченко Е.И, Маслак О.А. Флюоресцентная торакоскопия с индоцианином зеленым при выполнении сегментэктомий: показания и преимущества. *Хирургия. Журнал им. Н.И. Пирогова*. 2024;2 вып. 2:13–23. https://doi.org/10.17116/hirurgia202402213

Indocyanine green fluorescence in thoracoscopic segmentectomy: indications and benefits

© V.G. PISCHIK[1, 2, 3], A.I. KOVALENKO[1, 2], A.V. MOLKOVA[1, 3], E.YU. YURYEV[1], E.I. ZINCHENKO[2, 3], O.A. MASLAK[3]

[1]Saint Petersburg City Clinical Oncology Center, St. Petersburg, Russia;
[2]Sokolov North-Western District Scientific Clinical Center, St. Petersburg, Russia;
[3]Saint Petersburg State University, St. Petersburg.

Abstract

Objective. To determine the role of ICG fluorescence in segmentectomies.

Material and methods. One surgical team performed 178 thoracoscopic anatomical segmentectomies in two hospitals between 2017 and 2023. Of these, 93 (52.2%) patients underwent ICG fluorescence perfusion tests. This study was retrospective and consecutive. Intraoperative and early postoperative results were analyzed. Patients were divided into 3 equal periods. Ventilation and perfusion methods were used to navigate the intersegmental planes in the first period. In the second one, only ventilation methods were used due to the absence of ICG. In the third period, the choice of navigation method was determined by «surgical complexity of segment».

Results. In 74% of patients, surgeries were performed for primary or metastatic lung tumors. The scheduled procedure was performed in all patients. However, 2 ones required lobectomy for total resection. Uneventful postoperative period was observed in 69.7% of patients. Other ones had complications grade I-IIIA. No reoperations or mortality were recorded.

Conclusion. ICG perfusion is not inferior to ventilation methods in identification of intersegmental planes. This method is also more convenient for thoracoscopy. ICG fluorescence thoracoscopy is the only method in patients with COPD scheduled for thoracoscopic segmentectomy with two or more intersegmental planes.

Keywords: *anatomical resections, thoracoscopic segmentectomy, ICG fluorescence, indocyanine green.*

Information about the authors:
Pischik V.G. — https://orcid.org/0000-0002-9602-0908
Kovalenko A.I. — https://orcid.org/0000-0001-7997-4251
Molkova A.V. — https://orcid.org/0000-0002-0019-8016
Yuryev E.Yu. — https://orcid.org/0000-0003-2457-0019
Zinchenko E.I. — https://orcid.org/0000-0002-3966-0407
Maslak O.A. — https://orcid.org/0000-0002-9202-8064
Corresponding author: Kovalenko A.I. — e-mail: kovalenko.th@gmail.com

To cite this article:
Pischik VG, Kovalenko AI, Molkova AV, Yuryev EYu, Zinchenko EI, Maslak OA. Indocyanine green fluorescence in thoracoscopic segmentectomy: indications and benefits. *Pirogov Russian Journal of Surgery = Khirurgiya. Zurnal im. N.I. Pirogova*. 2024;2 vyp 2:13–23. (In Russ.). https://doi.org/10.17116/hirurgia202402213

Введение

Публикации, посвященные торакоскопической сегментэктомии при заболеваниях легких, все чаще появляются в медицинской литературе последних лет [1]. Увеличивается также и растет с каждым годом частота выполнения сегментэктомий при первичном раке легкого [2]. С одной стороны, в мире регистрируется увеличение числа выявляемых на ранних стадиях аденокарцином [3], при лечении которых сегментэктомия дает наилучшие результаты. Закончены большие рандомизированные исследования, подтверждающие не только равнозначность онкологической радикальности сегментэктомии в сравнении с лобэктомией [4], но и ее преимущества по ряду показателей [5].

С другой стороны, сегментэктомия остается одной из наиболее сложных анатомических резекций легкого, особенно при торакоскопическом исполнении [6]. Причинами тому считают и вариабельность сегментарной анатомии [7], и объективные трудности определения сегментарной принадлежности новообразования [8], и необходимость тщательной внутридолевой лимфодиссекции [9]. Не менее сложной задачей является интраоперационное выявление границ планируемой резекции паренхимы. Исторические методы, связанные с вентиляцией удаляемого сегмента и последующей «тупой» диссекцией, бывает трудно или даже невозможно перенести из открытой хирургии в торакоскопию. Начиная с первых публикаций [10] и до настоящего момента [11] продемонстрирована эффективность в верификации межсегментарных границ с помощью перфузионной ICG-флюоресценции. Вместе с тем ряд специалистов продолжает рутинное использование вентиляционных методов, считая их необходимыми и достаточными.

Накопив опыт ICG-флюоресценции при торакоскопических сегментэктомиях, пройдя кривую обучения данному методу и временно оказавшись в условиях ограниченной доступности ICG, мы инициировали настоящее ретроспективное исследование.

Цель исследования — определить роль ICG-флюоресценции при выполнении сегментэктомии.

Материал и методы

С октября 2017 по октябрь 2023 г. одной хирургической командой на базе центра торакальной хирургии ФГБУ «СЗОНКЦ им. Л.Г. Соколова ФМБА России» и 6-го онкоторакального отделения СПБ ГБУЗ ГКОД выполнено 178 анатомических сегментэктомий, 93 (52,2%) пациентам операция выполнена с применением перфузионной флюоресценции с индоцианином зеленым (ICG).

Среди исследуемых больных было 65 (36,5%) мужчин и 113 (63,5%) женщин в возрасте от 21 до 88 лет

(средний возраст 61±14 лет). Анамнез отягощен курением у 72 (40,4%) пациентов, с подтвержденной инструментально хронической обструктивной болезнью легких (ХОБЛ) разной степени тяжести был 21 (11,8%) пациент. Максимальное снижение объема форсированного выдоха за 1 с (ОФВ1) зарегистрировано у пожилого мужчины со стажем курения 80 пачка/лет, абсолютное значение которого составило 580 мл (22% от должного). Медиана ОФВ1 в исследуемой когорте пациентов соответствовала 91%. Прочая коморбидность пациентов представлена преимущественно сердечно-сосудистыми заболеваниями. Острый инфаркт миокарда в анамнезе отмечен у 6 пациентов, острое нарушение мозгового кровообращения — у 4, мерцательная аритмия — у 11. Терапию эндокринных заболеваний получали 19 больных, преимущественно корригирующую уровень глюкозы крови — 14 пациентов. Ожирение разной степени выявлено в 10 случаях.

Отбор пациентов на торакоскопическую сегментэктомию осуществлялся на основании предоперационного диагноза. Трансторакальная и чрезбронхиальная верификация периферического новообразования выполнена в единичных случаях в период с 2017 по 2020 г. Позже морфологическую верификацию рекомендовали пациентам с поверхностно расположенным солидным новообразованием диаметром более 10 мм. Доля больных с попыткой предоперационной верификации составила 22%. Из них, следуя критериям отбора, установить диагноз удалось в 84,1% случаев. У 3 пациентов, несмотря на доступный для биопсии размер новообразования (более 3 см), трансторакальная биопсия оказалась неинформативной.

Больным с подтвержденным или предполагаемым предоперационным диагнозом «рак легкого» с максимальным диаметром новообразования 2 см сегментэктомию рекомендовали при соблюдении как минимум одного из следующих условий: морфология опухоли — аденокарцинома *in situ*, затенение по типу «матового стекла» — более 50% от общего диаметра, время удвоения диаметра новообразования — 400 дней и более [12]. Для всех прочих нозологий сегментэктомия являлась методом выбора при технической невозможности выполнить клиновидную резекцию (в силу большой глубины и/или размера новообразования) с полным удалением новообразования в приемлемых границах и функциональной сохранностью оставшейся части доли легкого.

Накануне операции всем кандидатам на проведение сегментэктомии выполнена компьютерная томография (КТ) с 3D моделированием органов грудной клетки как для определения варианта сосудистой и бронхиальной анатомии, так и для планирования краев резекции, не уступающих диаметру новообразования. Изначально с этой целью использовалась программа OsiriX MD для операционной системы Mac, позже применялась программа Radiant DICOM Viewer для операционной системы Windows.

Оперативные вмешательства осуществлялись из 2 портов согласно ранее описанной методике [13]. Сосуды пересекали после клипирования. В редких случаях сосуды обрабатывали сшивающе-режущими аппаратами. Напротив, сегментарные бронхи в большинстве случаев пересекали аппаратом. При удалении 1 сегмента пациенту средних лет допускалось использование клипс на бронх. Выделение сегментарных сосудов и бронхов сопровождалось полной внутридолевой лимфодиссекцией и обязательным сравнением интраоперационной архитектоники с данными предоперационного 3D моделирования **(рис. 1)**.

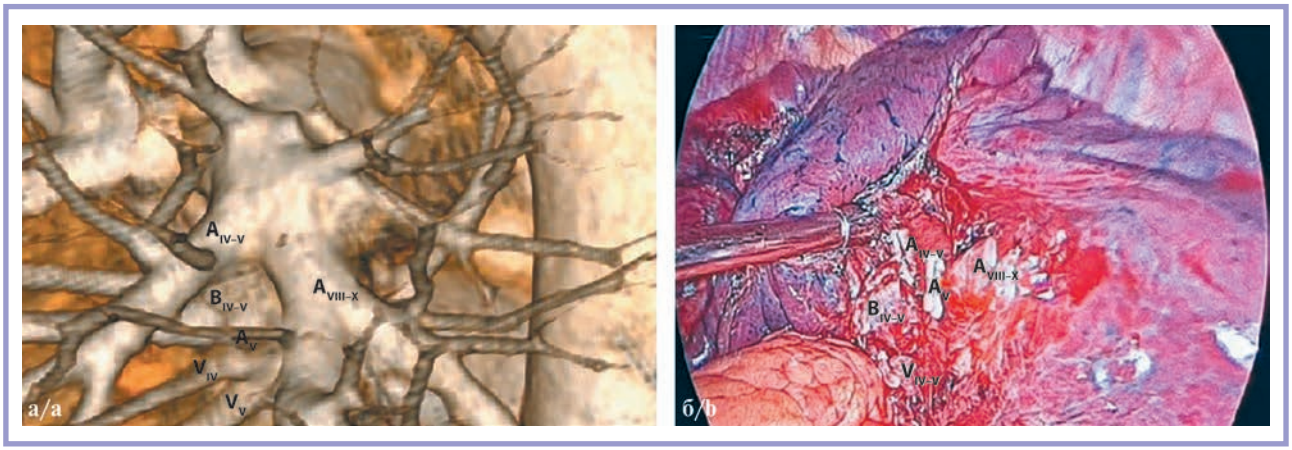

Рис. 1. **Компьютерная томография, 3D реконструкция (а) и интраоперационное изображение (б) при язычковой сегментэктомии, демонстрирующее особенность кровоснабжения язычковых сегментов — медиастинальный ствол.**
A — артерия, V — вена, B — бронх.

Fig. 1. **3D CT (a) and intraoperative image (b) in lingular segmentectomy demonstrating the peculiarity of blood supply to the lingular segments — mediastinal trunk.**
A — artery, V — vein, B — bronchus.

Определение межсегментарных границ осуществлялось с помощью вентиляционных и перфузионных методов. Распределение их использования по годам сложилось исторически, в зависимости от технического обеспечения клиник в разные периоды времени. С 2017 по 2019 г. широкая доступность ICG позволяла сочетать оба метода в определении межсегментарных границ для всех операций. Затем, до начала 2021 г., препарат в учреждения не поставлялся. В это время вентиляционные методы являлись единственной возможной опцией. Начиная с 2021 г., применение перфузионного метода с ICG возобновилось в ограниченном объеме — его использовали у больных отобранной группы.

Вентиляционный метод определения межсегментарных границ осуществлялся в два этапа. После пересечения сосудов и бронха удаляемого сегмента оперируемое легкое включалось в вентиляцию, что приводило к полному расправлению всего легкого. Далее возобновлялась однолегочная вентиляция контралатерального легкого, во время которой вновь происходил коллапс легочной ткани с сохраненным бронхиальным сообщением. Граница резекции определялась по наполненности воздухом легочной ткани, расправленная часть, лишенная оттока воздуха после обработки бронха без коллапса, планировалась к удалению. Данный метод называется «методом инфляции-дефляции».

При перфузионном методе после обработки сосудов и бронха резецируемого сегмента (прекращения перфузии сегментной единицы легкого по малому (легочные сосуды) и большому (бронхиальные сосуды) кругу кровообращения) в системный кровоток вводили водный раствор ICG 5 мл, 2,5 мг/мл. Граница резекции определялась по флюоресценции в перфузируемой части легкого и без нее.

Межсегментарные паренхиматозные границы, определенные в ходе тестов, маркировались монополярным коагулятором. Сравнение двух методов осуществлялось у большинства пациентов в период с 2017 по 2019 г. Основным критериями точности выявленной границы считалось ее соответствие межсегментарной вене и предоперационному 3D моделированию. Позже, до 2021 г., оценивалась эффективность только вентиляционных проб, а также проанализированы результаты их использования в зависимости от числа межсегментарных границ, планируемых к резекции. Далее, с 2021 г., перфузионные методы применяли для сегментэктомий, при которых требовалось пересечение паренхимы легкого с двумя и тремя соседними сегментами. Во всех остальных случаях использованы вентиляционные методы.

Результаты

В исследование включено 178 последовательных случаев торакоскопической анатомической сегментэктомии. Распределение пациентов по полу, возрасту, нозологии и другим предоперационным и послеоперационным параметрам представлено в **табл. 1**.

Чаще других сегментэктомию выполняли при расположении новообразования в верхней доле левого легкого (42,1%), реже удаляли сегменты нижних долей — 14,6% слева и 21,3% справа. Подробное распределение вариантов анатомических резекций легких представлено на **рис. 2**.

Таблица 1. **Основная характеристика больных исследуемой группы**
Table 1. **Characteristics of patients**

Параметр	Пациенты
Пол	
Женщины, *n* (%)	113 (63,5%)
Средний возраст, годы	61±14
Статус курения	
Курит	72 (40,4)
Размер новообразования, мм	20,4±10,1
Предоперационный диагноз	
Рак легкого	88 (49,4)
Метастатическое поражение легких	53 (29,8)
Нагноительные заболевания	9 (5,1)
Доброкачественное новообразование	12 (6,7)
Туберкулез	16 (9)
Гистологический диагноз	
Рак легкого	95 (53,4)
Метастатическое поражение легких	36 (20,2)
Нагноительные заболевания	17 (9,6)
Доброкачественное новообразование	19 (10,7)
Туберкулез	11 (6,2)
Стадия рака легкого	
IA	80 (44,9)
IB	4 (2,2)
IIB	3 (1,7)
IIIA	7 (3,9)
Морфологический тип	
Аденокарцинома	71 (39,9)
Нейроэндокринная опухоль (типичный/атипичный карциноид/нейроэндокринный рак)	12 (6,8)
Плоскоклеточный рак	10 (5,6)
Мелкоклеточный рак	2 (1,1)
Количество послеоперационных койко-дней	6,8±2,5
Длительность стояния дренажа, сутки	4,7±4,2
Осложнения в послеоперационном периоде	
Неосложненное течение послеоперационного периода	
Осложнения по классификации Clavien—Dindo	124 (69,7)
Класс I	23 (12,9)
Класс II	26 (14,6)
Класс IIIA	3 (1,7)
Класс IIIB	1 (0,6)

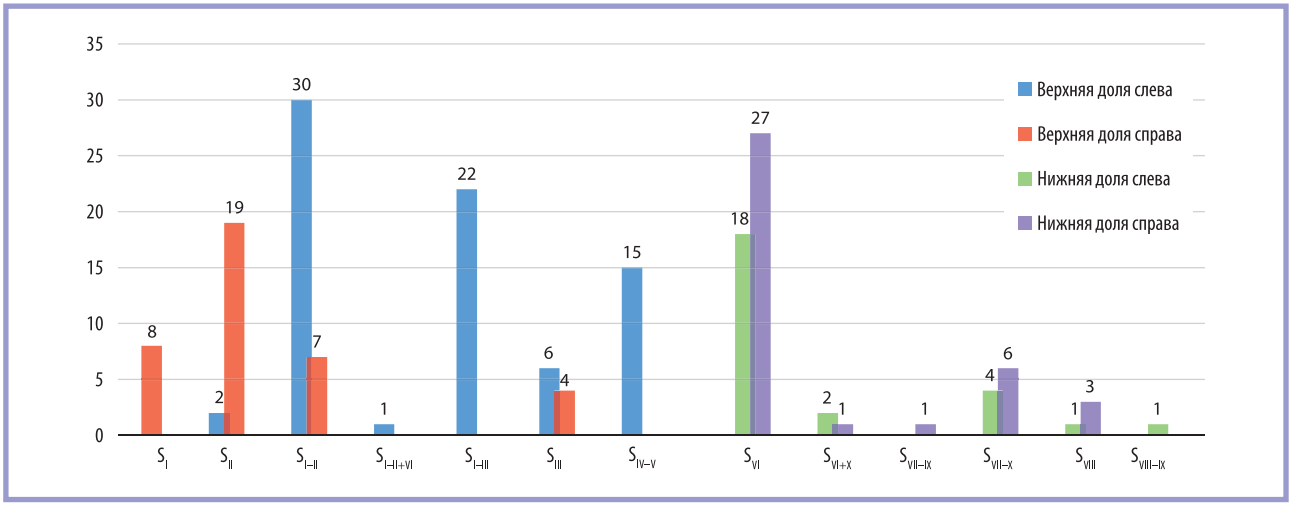

***Рис. 2.* Структура выполненных операций за весь период наблюдения.**
***Fig. 2.* Surgeries for the entire period of time.**

Длительность операции составляла от 60 до 315 мин, в среднем 135±50,2 мин. Наиболее частый вариант продолжительности — 110 мин. Объем кровопотери варьировал от 10 до 900 мл, медиана — 100 мл. Среди анализируемой группы пациентов интраоперационное кровотечение развилось у 4 больных, объем кровопотери составил 150, 200, 350 и 900 мл соответственно. Максимальный объем кровопотери связан с раскрытием клипсы на артерии языковых сегментов во время проведения аппарата на бронх — выполнено ушивание непрерывным швом из торакоскопического доступа. У 2 пациентов развилась интраоперационная критическая брадикардия во время диссекции лимфатических узлов аортального окна, купирована медикаментозно. Других интраоперационных осложнений не было.

У 124 (69,7%) пациентов наблюдалось гладкое течение послеоперационного периода. Длительность дренирования плевральной полости составила от 1 до 28 дней (в среднем 4,7±4,2 дня). При этом наиболее частый срок удаления плеврального дренажа приходился на 2-е сутки. Продленный сброс воздуха более 5 дней наблюдался у 36 больных. Ни в одном случае не потребовалось применение методов хирургического аэростаза. Распределение осложнений в зависимости от их варианта и степени тяжести представлено в **табл. 2**.

Максимальная степень осложнения после сегментэктомий (IIIA) выявлена у 4 больных, этим больным выполнено редренирование плевральной полости: в трех случаях по поводу гидроторакса и в одном в связи с появлением эмфиземы мягких тканей после удаления плеврального дренажа. Таким образом, у подавляющего большинства пациентов выявленное осложнение не изменило тактику послеоперационного лечения.

Около половины (51,1%, 91 пациент) всех операций сопровождались удалением лишь одного сегмента легкого. Бисегментэктомия потребовалась реже — 53 (29,8%) больным. Еще реже операция заключалась в удалении трех и более сегментов — 32 (19,1%) пациента.

***Таблица 2.* Структура осложнений**
***Table 2.* Perioperative complications**

Продленный сброс воздуха	36
Пароксизм фибрилляции предсердий	23
Гиперэкссудация	9
Лихорадка	5
Пневмоторакс	4
Ателектаз	4
Гипертонический криз	2
Хилоторакс	2
Пневмония	2
Формирование остаточной полости	1
Полиурия	1

Распределение сегментэктомий в зависимости от числа разделяемых межсегментарных границ имело схожую тенденцию с большей выраженностью. Простые сегментэктомии с пересечением 1 межсегментарной границы составили наибольшую долю операций (115 операций, 64,6%). К ним отнесены анатомические резекции S_{VI}, $S_{VII(VIII)–X}$ с двух сторон, $S_{I–II}$ и $S_{IV–V}$ слева, а также S_{III} и S_{II} справа при наличии хорошо выраженной косой или горизонтальной междолевой щели. Разделение 2 межсегментарных границ потребовалось у меньшего числа пациентов (53 операции, 29,7%). В эту группу отнесены больные, перенесшие сегментэктомию S_I справа, S_{III} слева, а также перечисленные ранее сегментарные резекции при условии плохой выраженности междолевой щели **(рис. 3)**.

Поиск трех и более межсегментарных границ потребовался в единичных случаях — у 10 (5,6%) пациен-

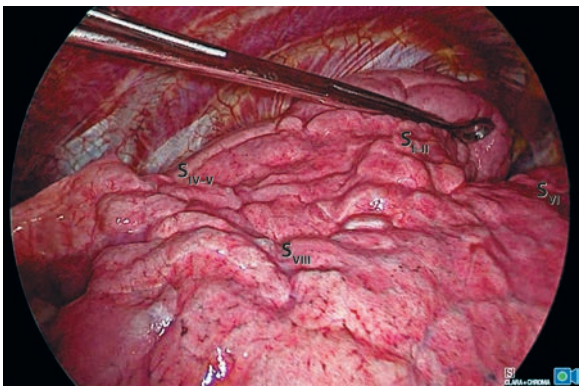

***Рис. 3.* Интраоперационное изображение отсутствия междолевой щели.**
S — сегмент.

***Fig. 3.* Intraoperative image of absent interlobar fissure.**
S — segment.

тов, преимущественно при выполнении изолированной резекции одного или двух сегментов базальной пирамиды, а также при комбинированной резекции сегментов разных долей единым блоком.

Распределение вариантов сегментэктомий в зависимости от периода их выполнения, а соответственно и методов определения межсегментарных границ представлено на **рис. 4**.

В период с 2017 по 2019 г. более половины операций (62,7%, 37 больных) выполнялись с разделением 1 межсегментарной щели. Примерно равная доля таких операций (64,2%, 27 больных) выполнена с 2019 по 2021 г. Далее наблюдается тренд увеличения как числа сегментэктомий, так и доли сложных анатомических резекций с обработкой двух и более межсегментарных границ (37,6%, 29 пациентов). Отдельного внимания заслуживают сегментэктомии с пересечением 3 линий резекции — в первом и третьем периоде времени выполнено по 4 таких операции. В период отсутствия ICG их выполнено всего две **(рис. 5)**.

Варианты сегментэктомии в зависимости от числа резецируемых границ, выполненных с 2017 по 2019 г., представлены на **рис. 6**. Анализ перфузионных и вентиляционных методов определения межсегментарных границ в этот период продемонстрировал сравнимую эффективность.

Введение в системный кровоток ICG сопровождалось появлением флюоресценции через 10—15 с. Пиковое свечение наблюдалось в течение первых 30—60 с, когда граница легкого с перфузией и без нее контрастно выделялась. Далее на фоне умеренного снижения интенсивности свечения фиксировалось постепенное распределение флюоресценции на удаляемый сегмент, преимущественно по костальной поверхности. «Свежие» зоны флюоресценции отличались меньшей интенсивностью и формой — по типу «языков пламени». При этом распростране-

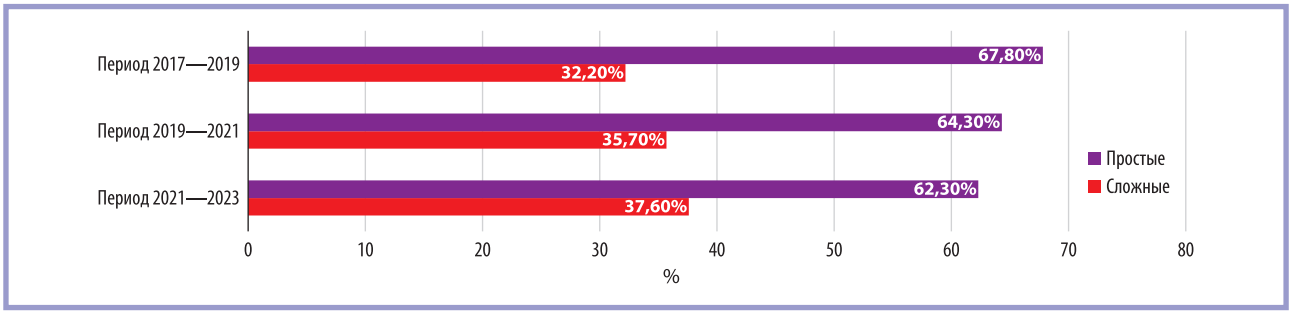

***Рис. 4.* Распределение вариантов сегментэктомий по периодам времени в зависимости от сложности.**
***Fig. 4.* Segmentectomy options in all periods depending on complexity.**

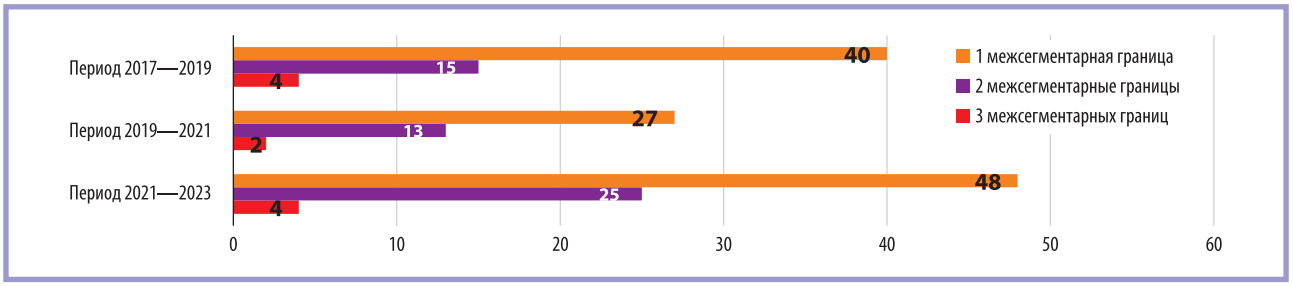

***Рис. 5.* Распределение сегментэктомий по количеству определяемых межсегментарных границ в соответствии с периодом наблюдения.**
***Fig. 5.* Segmentectomies depending on the number of intersegmental boundaries in all periods.**

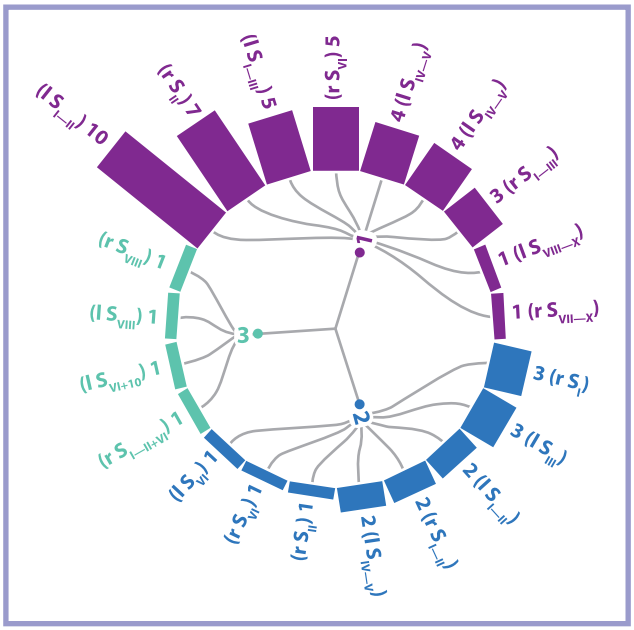

***Рис. 6.* Распределение вариантов сегментэктомий в зависимости от числа резецируемых границ в период с 2017 по 2019 г.**

Здесь и на **рис. 7, 8**: r — правое легкое; l — левое легкое; S — сегментэктомия. Числовые значения обозначают удаляемый сегмент согласно международной номенклатуре. rS_{VI} — анатомическая резекция шестого сегмента справа.

***Fig. 6.* Segmentectomies depending on the number of resected boundaries between 2017 and 2019.**

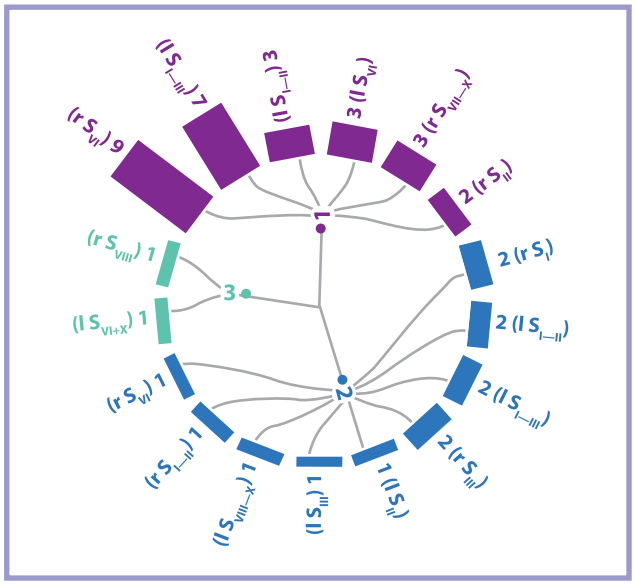

***Рис. 7.* Распределение вариантов сегментэктомии в зависимости от числа резецируемых границ в период с 2019 по 2021 г.**

***Fig. 7.* Segmentectomies depending on the number of resected boundaries between 2019 and 2021.**

ние за пределы межсегментарных вен не регистрировалось во время подавляющего большинства тестов (у 57 пациентов, 96,6%). У оставшихся 2 больных перфузионный метод определения границ оказался несостоятельным. Обе операции проводились с удалением сегментов верхней доли левого легкого без щели с проксимальным полисегментарным делением легочной артерии.

Вентиляционные пробы в этот период эффективно показали межсегментарные границы у 94,9% больных. Среднее время ожидания коллапса после включения оперируемого легкого в вентиляцию составило 18±7 мин. Большая длительность регистрировалась у пациентов с ХОБЛ. При этом у 2 пациентов во время выполнения сегментэктомии $S_{VI}+S_X$ справа и S_{VIII} слева так и не удалось дождаться коллапса оперируемой доли. Еще одному больному с выраженной эмфиземой легкого решено не выполнять вентиляционную пробу, поскольку изначально адекватного коллапса легкого удалось добиться только к окончанию первого часа операции. У всех этих больных использованы перфузионные методы определения границ для выполнения сегментэктомии.

В 87% случаев, когда оба метода определения межсегментарных границ сработали, это не повлияло на линию наложения сшивающих аппаратов. У оставшихся 7 больных вентиляционные границы превышали перфузионные, из них у 4 пациентов отмечалась выраженная эмфизематозная трансформация легких, а еще у 3 полностью отсутствовала междолевая щель.

Следует также отметить, что в данный период времени выполнены две конверсии сегментэктомии до лобэктомии. Оба метода продемонстрировали схожие результаты определения межсегментарных границ. Однако в извлеченном из плевральной полости препарате нам не удалось обнаружить новообразования. Объем операции расширен до анатомической резекции всей доли, в которой располагалась опухоль. Эти больные исключены из общей когорты анализируемых пациентов, поскольку очевидной причиной конверсии являлся не способ определения межсегментарных границ, а ошибочное планирование операции.

Варианты сегментэктомий в зависимости о числа резецируемых границ, выполненных с 2019 по 2021 г., представлены на **рис. 7**.

В этот период хирургическая активность отчасти снижена, операции начали выполняться на базе двух центров, а снабжение индоцианином зеленым прекращено. Тем не менее ретроспективный анализ демонстрирует увеличение доли сложных сегментэктомий (35,7%) с необходимостью пересечения двух и более межсегментарных границ в общей популяции данной группы. Эффективность определения межсегментарных границ вентиляционным методом составила прежние 95,2%.

Все вентиляционные пробы позволили надежно определить единственную границу резецируемого сегмента. Следует отметить, что в этой подгруп-

пе не оказалось больных с ХОБЛ. Вместе с тем при анатомической резекции легкого с обработкой трех границ по паренхиме отмечено 2 случая безуспешного вентиляционного теста. У пациента во время сегментэктомии S_{VIII} справа при вентиляционном тесте осталось расправленной более половины базальной пирамиды. У другого пациента и вовсе не удалось добиться надежного коллапса доли при выполнении сегментэктомии $S_{VI}+S_X$ справа. Таким образом, у пациентов исследуемой подгруппы единственным негативным предиктором эффективности вентиляционного метода являлась необходимость поиска трех межсегментарных границ.

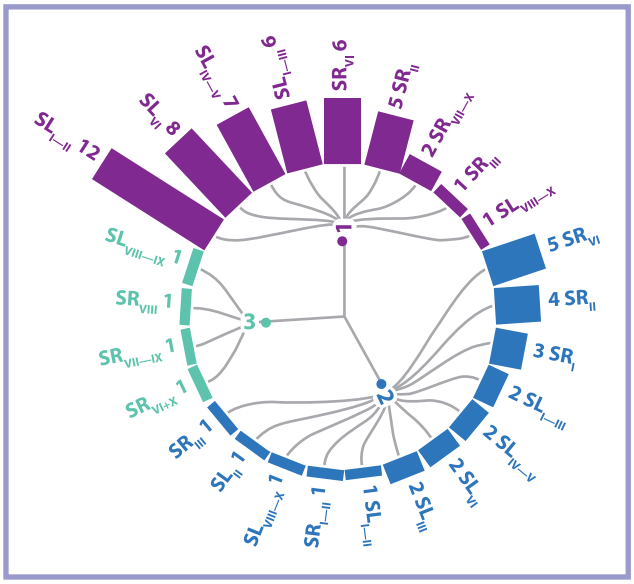

Рис. 8. **Распределение вариантов сегментэктомии в зависимости от числа резецируемых границ в период с 2021 по 2023 г.**

Fig. 8. **Segmentectomies depending on the number of resected boundaries between 2021 and 2023.**

Варианты операций сегментэктомии в зависимости о числа резецируемых границ, выполненных с 2021 по 2023 г., представлены на **рис. 8**.

В этот период времени выявлена максимальная доля сложных сегментэктомий (37,6%). При их выполнении использован перфузионный метод определения границ. Во всех случаях удалось визуализировать межсегментарные границы, в том числе при изолированной резекции $S_{VI}+S_X$ справа **(рис. 9)**. В ходе простых сегментэктомий для определения границ использованы вентиляционные методы. Результаты теста сопоставлялись хирургической бригадой с данными предоперационной 3D реконструкции. В случае сомнений применялся перфузионный метод. Данный подход использован у 5 пациентов, у 3 из них перфузионная граница оказалась близкой к вентиляционной, у 2 линия флюоресценции значительно отличалась от вентиляционной и соответствовала предполагаемой. У обоих пациентов отмечено среднетяжелое течение ХОБЛ.

Обсуждение

Невозможно переоценить актуальность выполнения видеоэндоскопической сегментэктомии в хирургической практике любого современного торакального отделения [1]. Пройдя долгий путь от открытых операций при туберкулезе легкого, когда единственной причиной таких вмешательств являлось стрем-

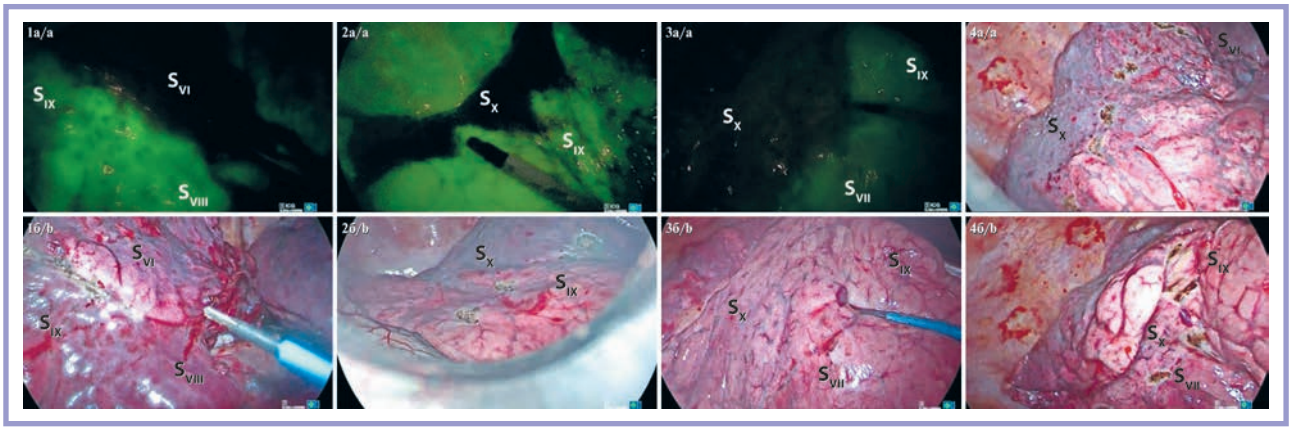

Рис. 9. **Интраоперационные изображения определения межсегментарных границ при выполнении сегментэктомии $S_{VI}+S_X$ справа.**

1 — из междолевой щели; 2 — по костальной поверхности; 3 — по диафрагмальной поверхности; а — в ближнем инфракрасном диапазоне; б — в белом свете; 4 — финальный вид определения границы по междолевой и костальной поверхности (а) и по диафрагмальной поверхности (б).

Fig. 9. **Intraoperative images of determining intersegmental boundaries during right-sided segmentectomy S6+S10.**

1 — from interlobar fissure, 2 — along costal surface, 3 — along diaphragmatic surface, a — in near infrared range, b — in white light, 4 — final view of determining the border along interlobar and costal surface (a), diaphragmatic surface (b).

ление фтизиохирурга обезопасить себя и больного от вторичного обсеменения большой остаточной плевральной полости, торакоскопические сегментэктомии обрели новую спираль развития в структуре онкохирургии [2]. В рандомизированном исследовании JCOG 0802 продемонстрированы эквивалентные отдаленные результаты лобэктомий и сегментэктомий при раке легкого для определенной группы пациентов [4]. С этого момента единственной преградой развития, помимо устаревших сведений о нерадикальности [14], являлась техническая сложность выполнения таких вмешательств [15, 16].

Первой и основополагающей преградой признана вариабельность сегментарной анатомии легких [7]. Различия сегментарного строения доли вносили дополнительные трудности не только в интраоперационную идентификацию выделяемых сосудов и бронха, но и напрямую влияли на геометрическую форму и объем одного и того же сегмента у двух разных пациентов. Такая вариабельность каждый раз создавала у хирурга впечатление впервые выполняемой сегментэктомии, не смотря на достаточный накопленный опыт.

Вторая преграда — сложность универсального определения целевого сегмента во время операции [8]. Особенно остро данная проблема выражена у пациентов, у которых новообразование настолько малых размеров или настолько глубоко расположено, что его интраоперационная визуализация совершенно невозможна. Совокупность изложенного требовала точного планирования и интраоперационной верификации линии резекции паренхимы с соблюдением анатомичности операции и надежного края резекции [17]. В противном случае возрастал риск допустить ряд ошибок: лишить кровоснабжения или вентиляции часть доли, превышающую размер удаляемого сегмента; выполнить резекцию паренхимы с малым отступом от опухоли; удалить сегмент, оставив опухоль в сохраненной части доли легкого.

Таким образом, выполнение анатомической сегментэктомии невозможно представить без надежного метода определения межсегментарных границ, базирующегося на предоперационном планировании операции.

Исторически единственным методом определения межсегментарных границ являлся простой тест с вентиляцией легкого, используемый с первых анатомических сегментэктомий [18]. Данный способ распространен повсеместно и часто используется в наши дни [19]. Он основан на том, что удаляемый сегмент, раздутый после прошивания таргетного бронха, не способен к коллапсу, поскольку поры Кона не выпускают поступающий без давления воздух. Сдуть такой сегмент можно лишь при надавливании на него. И в этом заключается один из основных недостатков метода «инфляции-дефляции» — длительность, требующая терпения хирурга и увеличивающая время операции. Полностью раздув оперируемую долю, хирург вынужден в течение длительного времени ждать коллапса, не прикасаясь к легкому. В нашем исследовании среднее время такого ожидания составило 18±7 мин. Более того, у пациентов с выраженной ХОБЛ скопившаяся в бронхах мокрота затрудняет самостоятельное коллабирование, в том числе сохраняемой части доли. В этих случаях оперирующий хирург может так и не дождаться появления истинных межсегментарных границ. У пациентов исследуемой когорты мы трижды встретились с подобной проблемой. У 1 пациента и вовсе отказались от выполнения вентиляционного теста по причине изначального длительного коллапса легкого, что сильно затрудняло визуализацию при торакоскопии.

Известны и другие вентиляционные методы определения границ — с селективной инфляцией удаляемого сегмента. Такой вариант удобен при отрытой операции. В публикации 2014 г. H. Saito и соавт. описали классическую методику поиска и разделения межсегментарных границ. После пересечения артерий и вен удаляемого сегмента авторы лигировали целевой бронх, пунктировали его и наполнили воздухом. Далее, по границе раздутой и коллабированной части паренхимы осуществляли ее разделение электрокоагулятором, ориентируясь на межсегментарные вены. В итоге такого разделения на сохраненной части доли легкого образовалась раневая поверхность, которую авторы предлагали укрывать сеткой из рассасывающейся полигликолевой нити с последующим нанесением фибринового клея [16]. Представленные в публикации результаты такого методичного и выверенного подхода поражают. Из 68 больных, оперированных в объеме сегментэктомии с формированием обширной раневой поверхности легкого, лишь у 4 (5,9%) зафиксировано истечение воздуха по дренажу более 7 дней. В нашем исследовании зарегистрирован гораздо больший уровень продленной негерметичности легочной паренхимы — у 20,2% пациентов. Вероятно, использование фибринового клея могло бы улучшить результаты лечения. Однако выполнение селективной катетеризации бронха, а тем более обработки междолевой щели с помощью монополярного коагулятора из торакоскопического доступа представляется как минимум крайне трудоемким.

Определение границ с помощью перфузионных методов открыло новые возможности и преимущества для миниинвазивных операций. При таком способе не требуется интраоперационная вентиляция легкого, что значительно улучшает визуализацию при торакоскопии, особенно в случаях выраженной эмфиземы легких. Дополнительным преимуществом является мгновенность воспроизведения теста. Среднее время возникновения контрастного свечения на границе с лишенной перфузии удаляемой частью доли составило 12±3 с, что отличает его от вентиляционного метода. Безусловно, данный способ можно применять при условии наличия дополнительного оборудования

и снабжения флюоресцентным препаратом ICG. Однако основополагающим преимуществом перфузионного метода определения межсегментарных границ с помощью ICG является его эффективность.

До настоящего момента нет единого мнения о том, какой из методов определения межсегментарных границ лучше. Для вентиляционных методов описана как высокая (95,2%) эффективность [20], так и относительно низкая — 78,7% [21]. При этом в подавляющем большинстве публикаций продемонстрирована эффективность перфузионных методов с ICG 90% и более [22—26], вероятно потому, что нет универсального критерия правильности определения межсегментарных границ. Возможно, именно по этой причине прямое сравнение вентиляционных и перфузионных проб ограничено единичными исследованиями.

Авторам систематического обзора 2023 г. [27] удалось найти только 2 исследования, в которых разница между данными группами проанализирована с применением статистических методов [20, 26]. При этом в работе H.H. Fu и соавт. показана равная эффективность — 95,2% [20]. А в исследовании Z. Liu и соавт. вентиляционные методы статистически значимо уступали перфузионным с ICG (77,9% по сравнению с 91,3%, $p<0,01$) [26]. В нашем исследовании анализ первого периода времени, когда оба метода применялись у всех пациентов, продемонстрировал равную эффективность (96,6 и 94,9%) в группах. Единой причиной безуспешности вентиляционных методов определена ХОБЛ, а перфузионных — особенность артериального кровоснабжения. Следует отметить, что в публикации Z. Liu и соавт. (2020) практически все анализируемые пациенты болели ХОБЛ [26]. При этом только у 8 из 92 флюоресценция не позволила определить границу, в то время как у 33 из 149 больных группы вентиляционных методов не удалось обнаружить межсегментарные линии. В нашем исследовании ХОБЛ выявлена у 21 (11,8%) пациента, у 5 (23,8%) из них проба с инфляцией и дефляцией легкого оказалась безуспешной. Таким образом, на основании данных литературы и собственного опыта мы констатируем преимущества флюоресцентной торакоскопии с ICG при эмфизематозной трансформации. Однако не все случаи несостоявшихся методов определения межсегментарных границ объяснялись эмфиземой.

Мы предположили, что возможным дополнительным критерием точности выявления плоскости между сегментами является число данных плоскостей, с учетом которого принято разделять сегментэктомии на простые — с одной межсегментарной границей и сложные — с пересечением двух и более границ. В исследовании 2021 г. авторами показано, что при использовании только вентиляционных методов среднее расстояние от границы резекции до опухоли статистически значимо меньше в группе сложных сегментэктомий по сравнению с простыми [28]. Косвенно на такой результат может влиять как сам метод определения границ, так и необходимость учета расстояния от каждой границы до опухоли в единой системе координат.

В то время, когда мы не имели возможности использования флюоресцентной торакоскопии, анализ вентиляционного метода при разной сложности сегментэктомий показал его несостоятельность для выявления трех границ резекции. Именно поэтому в последний период времени, выбирая случаи, требующие флюоресцентной торакоскопии, в первую очередь мы обращали внимание на число планируемых границ резекции. Ретроспективный анализ таких операций показал эффективность перфузионных методов 100%.

Наш опыт подтвержден единственным исследованием, в котором выполнено сравнение селективной вентиляции бронха с ICG-флюоресценцией при простых и сложных сегментэктомиях [21]. Авторы не обнаружили корреляции между эффективностью перфузионного метода и сложностью сегментэктомии. При этом верификация двух и более межсегментарных границ с помощью селективной вентиляции бронха продемонстрировала снижение эффективности у пациентов группы сложных сегментэктомий ($p=0,033$).

Выводы

Суммируя изложенное, следует полагать, что флюоресцентная торакоскопия с индоцианином зеленым не уступает вентиляционным методам в точности определения границ. При этом отказ от вентиляции легкого для определения границ не нарушает визуализацию и уменьшает время операции. У больных хронической обструктивной болезнью легких, которым планируется торакоскопическая сегментэктомия с двумя и более границами, флюоресцентная торакоскопия с индоцианином зеленым является единственным надежным методом определения межсегментарных границ.

Авторы заявляют об отсутствии конфликта интересов.
The authors declare no conflicts of interest.

ЛИТЕРАТУРА/REFERENCES

1. Logan CD, Jacobs RC, Feinglass J, Lung K, Kim S, Bharat A, Odell DD. National trends in the quality of segmentectomy for lung cancer. *The Journal of Thoracic and Cardiovascular Surgery*. 2023;165(1):351-363.e20. https://doi.org/10.1016/j.jtcvs.2022.05.050
2. Detterbeck FC, Blasberg JD, Woodard GA, Decker RH, Kumbasar U, Park HS, Mase VJ Jr, Bade BC, Li AX, Brandt WS, Madoff DC. A guide for managing patients with stage I NSCLC: deciding between lobectomy, segmentectomy, wedge, SBRT and ablation-part 1: a guide to decision-making. *Journal of Thoracic Disease*. 2022;14(6):2340-2356. https://doi.org/10.21037/jtd-21-1823
3. Nakamura H, Saji H. Worldwide trend of increasing primary adenocarcinoma of the lung. *Surgery Today*. 2014;44(6):1004-1012. https://doi.org/10.1007/s00595-013-0636-z
4. Saji H, Okada M, Tsuboi M, Nakajima R, Suzuki K, Aokage K, Aoki T, Okami J, Yoshino I, Ito H, Okumura N, Yamaguchi M, Ikeda N, Wakabayashi M, Nakamura K, Fukuda H, Nakamura S, Mitsudomi T, Watanabe SI, Asamura H; West Japan Oncology Group and Japan Clinical Oncology Group. Segmentectomy versus lobectomy in small-sized peripheral non-small-cell lung cancer (JCOG0802/WJOG4607L): a multicentre, open-label, phase 3, randomised, controlled, non-inferiority trial. *Lancet*. 2022;399(10335):1607-1617. https://doi.org/10.1016/S0140-6736(21)02333-3
5. Bertolaccini L, Prisciandaro E, Bardoni C, Cara A, Diotti C, Girelli L, Spaggiari L. Minimally Invasive Anatomical Segmentectomy versus Lobectomy in Stage IA Non-Small Cell Lung Cancer: A Systematic Review and Meta-Analysis. *Cancers*. 2022;14(24):6157. https://doi.org/10.3390/cancers14246157
6. Wang C, Wu S, Zhang R, Jin K, Qian Y, Mao N, Liu Y, Zhang M, Zhang K, Wang R, Huang G, Zhang M, Chen B, Shen J. Identifying Lung Cancer Patients Suitable for Segmentectomy: A Brief Review. *Frontiers in Surgery*. 2021;8:637441. https://doi.org/10.3389/fsurg.2021.637441
7. Kandathil A, Chamarthy M. Pulmonary vascular anatomy and anatomical variants. *Cardiovascular Diagnosis and Therapy*. 2018;8(3):201-207. https://doi.org/10.21037/cdt.2018.01.04
8. Sato M, Murayama T, Nakajima J. Concepts and techniques: how to determine and identify the appropriate target segment in anatomical pulmonary segmentectomy? *Journal of Thoracic Disease*. 2019;11(3):972-986. https://doi.org/10.21037/jtd.2019.02.83
9. Gossot D, Mariolo AV, Lefevre M, Boddaert G, Brian E, Grigoroiu M, Girard N, Seguin-Givelet A. Strategies of Lymph Node Dissection During Sublobar Resection for Early-Stage Lung Cancer. *Frontiers in Surgery*. 2021;8:725005. https://doi.org/10.3389/fsurg.2021.725005
10. Misaki N, Chang SS, Igai H, Tarumi S, Gotoh M, Yokomise H. New clinically applicable method for visualizing adjacent lung segments using an infrared thoracoscopy system. *The Journal of Thoracic and Cardiovascular Surgery*. 2010;140(4):752-756. https://doi.org/10.1016/j.jtcvs.2010.07.020
11. Liu L, Aokage K, Chen C, Chen C, Chen L, Kim YH, Lee CY, Liu C, Liu CC, Nishio W, Suzuki K, Tan L, Tseng YL, Yotsukura M, Watanabe SI. Asia expert consensus on segmentectomy in non-small cell lung cancer: A modified Delphi study. *JTCVS Open*. 2023;14:483-501. https://doi.org/10.1016/j.xjon.2023.03.013
12. Liu J, Mao G. *Indications and Technical Details of Segmentectomy for Lung Cancer*. Springer, Singapore; 2023. https://doi.org/10.1007/978-981-99-0143-2_4
13. Pischik VG, Kovalenko A. The role of indocyanine green fluorescence for intersegmental plane identification during video-assisted thoracoscopic surgery segmentectomies. *Journal of Thoracic Disease*. 2018;10(suppl 31):S3704-S3711. https://doi.org/10.21037/jtd.2018.04.84
14. Ginsberg RJ, Rubinstein LV. Randomized trial of lobectomy versus limited resection for T1 N0 non-small cell lung cancer. Lung Cancer Study Group. *The Annals of Thoracic Surgery*. 1995;60(3):615-622. https://doi.org/10.1016/0003-4975(95)00537-u
15. Yang CF, D'Amico TA. Thoracoscopic segmentectomy for lung cancer. *The Annals of Thoracic Surgery*. 2012;94(2):668-681. https://doi.org/10.1016/j.athoracsur.2012.03.080
16. Saito H, Nakagawa T, Ito M, Imai K, Ono T, Minamiya Y. Pulmonary function after lobectomy versus segmentectomy in patients with stage I non-small cell lung cancer. *World Journal of Surgery*. 2014;38(8):2025-2031. https://doi.org/10.1007/s00268-014-2521-3
17. Leshnower BG, Miller DL, Fernandez FG, Pickens A, Force SD. Video-assisted thoracoscopic surgery segmentectomy: a safe and effective procedure. *The Annals of Thoracic Surgery*. 2010;89(5):1571-1576. https://doi.org/10.1016/j.athoracsur.2010.01.061
18. Churchill ED, Belsey R. Segmental Pneumonectomy in bronchoectasis: the lingular segment of the left upper lobe. *Annals of Surgery*. 1939;109(4):481-499. https://doi.org/10.1097/00000658-193904000-00001
19. Chen L, Gu Z, Lin B, Wang W, Xu N, Liu Y, Ji C, Fang W. Pulmonary function changes after thoracoscopic lobectomy versus intentional thoracoscopic segmentectomy for early-stage non-small cell lung cancer. *Translational Lung Cancer Research*. 2021;10(11):4141-4151. https://doi.org/10.21037/tlcr-21-661
20. Fu HH, Feng Z, Li M, Wang H, Ren WG, Peng ZM. The arterial-ligation-alone method for identifying the intersegmental plane during thoracoscopic anatomic segmentectomy. *Journal of Thoracic Disease*. 2020;12(5):2343-2351. https://doi.org/10.21037/jtd.2020.03.83
21. Yotsukura M, Okubo Y, Yoshida Y, Nakagawa K, Watanabe SI. Indocyanine green imaging for pulmonary segmentectomy. *JTCVS Techniques*. 2021;6:151-158.
22. Tarumi S, Misaki N, Kasai Y, Chang SS, Go T, Yokomise H. Clinical trial of video-assisted thoracoscopic segmentectomy using infrared thoracoscopy with indocyanine green. *European Journal of Cardio-Thoracic Surgery*. 2014;46(1):112-115. https://doi.org/10.1093/ejcts/ezt565
23. Fan W, Yang H, Ma J, Wang Z, Zhao H, Yao F. Indocyanine green fluorescence-navigated thoracoscopy versus traditional inflation-deflation approach in precise uniportal segmentectomy: a short-term outcome comparative study. *Journal of Thoracic Disease*. 2022;14(3):741-748. https://doi.org/10.21037/jtd-22-292
24. Sun Y, Zhang Q, Wang Z, Shao F, Yang R. Is the near-infrared fluorescence imaging with intravenous indocyanine green method for identifying the intersegmental plane concordant with the modified inflation-deflation method in lung segmentectomy? *Thoracic Cancer*. 2019;10(10):2013-2021. https://doi.org/10.1111/1759-7714.13192
25. Wang J, Xu X, Wen W, Wu W, Zhu Q, Chen L. Modified method for distinguishing the intersegmental border for lung segmentectomy. *Thoracic Cancer*. 2018;9(2):330-333. https://doi.org/10.1111/1759-7714.12540
26. Liu Z, Yang R, Cao H. Near-infrared intraoperative imaging with indocyanine green is beneficial in video-assisted thoracoscopic segmentectomy for patients with chronic lung diseases: a retrospective single-center propensity-score matched analysis. *Journal of Cardio-Thoracic Surgery*. 2020;15(1):303. https://doi.org/10.1186/s13019-020-01310-z
27. Onodera K, Suzuki J, Miyoshi T, Tane K, Samejima J, Aokage K, Tsuboi M. Comparison of various lung intersegmental plane identification methods. *General Thoracic and Cardiovascular Surgery*. 2023;71(2):90-97. https://doi.org/10.1007/s11748-022-01885-5
28. Okubo Y, Yoshida Y, Yotsukura M, Nakagawa K, Watanabe SI. Complex segmentectomy is not a complex procedure relative to simple segmentectomy. *European Journal of Cardio-Thoracic Surgery*. 2021;61(1):100-107. https://doi.org/10.1093/ejcts/ezab367

Поступила 03.10.2023
Received 03.10.2023
Принята к печати 11.11.2023
Accepted 11.11.2023