Хирургия. Журнал имени Н.И. Пирогова
2024, №12, выпуск 2, с. 159–165
https://doi.org/10.17116/hirurgia2024122159

Pirogov Russian Journal of Surgery
2024, No. 12, Issue 2, pp. 159–165
https://doi.org/10.17116/hirurgia2024122159

Фенестрированный стент-графт как опция лечения эндолика I типа у пациента с гигантской аневризмой брюшной аорты

© Р.С. ПОЛЯКОВ, К.А. КУР-ИПА, М.В. ПУРЕЦКИЙ, Г.В. МАРДАНЯН, В.М. САФОНОВА, С.А. АБУГОВ

ФГБНУ «Российский научный центр хирургии имени академика Б.В. Петровского» Минобрнауки России, Москва, Россия

Резюме

Эндоваскулярное лечение аневризм аорты значительно продвинулось за последние десятилетия, однако эндолики типа IA остаются грозным осложнением этой процедуры с показаниями к немедленному вмешательству ввиду высокого риска разрыва. В данной статье представлен случай успешного эндоваскулярного лечения эндолика типа IA с использованием модифицированного фенестрированного стент-графта у пациента с гигантской аневризмой брюшной аорты. Продемонстрирована эффективность данной методики в условиях сложной сосудистой анатомии. Применение модифицированных фенестрированных стент-графтов может стать альтернативным методом лечения отсроченных эндоликов типа IA. В связи с необходимостью тщательного послеоперационного контроля для обеспечения эффективности и безопасности рекомендуется выполнять такие вмешательства в специализированных центрах.

Ключевые слова: *аневризма брюшной аорты, эндопротезирование брюшной аорты, эндолик, модифицированный фенестрированный стент-графт.*

Информация об авторах:
Поляков Р.С. — https://orcid.org/0000-0002-9323-4003
Кур-ипа К.А. — https://orcid.org/0000-0002-2395-5999
Пурецкий М.В. — https://orcid.org/0000-0003-4988-4102
Марданян Г.В. — https://orcid.org/0000-0002-7442-520X
Сафонова В.М. — https://orcid.org/0000-0003-4631-2408
Абугов С.А. — https://orcid.org/0000-0001-7636-4044
Автор, ответственный за переписку: Кур-ипа К.А. — e-mail: kuripo90@gmail.com

Как цитировать:
Поляков Р.С., Кур-ипа К.А., Пурецкий М.В., Марданян Г.В., Сафонова В.М., Абугов С.А. Фенестрированный стент-графт как опция лечения эндолика I типа у пациента с гигантской аневризмой брюшной аорты. *Хирургия. Журнал им. Н.И. Пирогова*. 2024;12 вып. 2:159–165. https://doi.org/10.17116/hirurgia2024122159

Fenestrated stent-graft as an option for the treatment of type I endoleak in a patient with giant abdominal aortic aneurysm

© R.S. POLYAKOV, K.A. KUR-IPA, M.V. PURETSKIY, G.V. MARDANYAN, V.M. SAFONOVA, S.A. ABUGOV

Petrovsky National Research Center of Surgery, Moscow, Russia

Abstract

Endovascular aortic repair has advanced significantly over the last decades, but type IA endoleaks are still formidable complications requiring immediate intervention due to high risk of rupture. We present successful endovascular treatment of type IA endoleak in a patient with giant abdominal aortic aneurysm. A modified fenestrated stent graft was implanted. This technique was effective in complex vascular anatomy. Modified fenestrated stent grafts can be an effective alternative for the treatment of delayed type IA endoleaks. However, such interventions should be performed in specialized hospitals with subsequent careful follow-up to ensure efficacy and safety.

Keywords: *abdominal aortic aneurysms, endovascular abdominal aortic repair, endoleak, modified fenestrated stent-graft.*

Information about the authors:
Polyakov R.S. — https://orcid.org/0000-0002-9323-4003
Kur-ipa K.A. — https://orcid.org/0000-0002-2395-5999
Puretskiy M.V. — https://orcid.org/0000-0003-4988-4102
Mardanyan G.V. — https://orcid.org/0000-0002-7442-520X
Safonova V.M. — https://orcid.org/0000-0003-4631-2408
Abugov S.A. — https://orcid.org/0000-0001-7636-4044
Corresponding author: Kur-ipa K.A. — e-mail: kuripo90@gmail.com

To cite this article:
Polyakov RS, Kur-ipa KA, Puretskiy MV, Mardanyan GV, Safonova VM, Abugov SA. Fenestrated stent-graft as an option for the treatment of type I endoleak in a patient with giant abdominal aortic aneurysm. *Pirogov Russian Journal of Surgery*. 2024;12 vyp 2:159–165. (In Russ.). https://doi.org/10.17116/hirurgia2024122159

Введение

Эндоваскулярное лечение аневризм аорты (ЭЛАБА) за последние десятилетия претерпело значительные усовершенствования, как в методах, так и в применяемых устройствах. Основная цель ЭЛАБА — полное исключение аневризматического сегмента аорты из магистрального кровотока, что снижает риск разрыва и способствует положительному ремоделированию. Пациенты после эндопротезирования нуждаются в пожизненном наблюдении для своевременной диагностики эндоликов и оценки изменений объема аневризматического мешка.

Эндолик представляет собой одно из потенциальных осложнений эндоваскулярного протезирования, характеризующееся сохранением кровотока в аневризматическом мешке. В настоящее время мультиспиральная компьютерная томография (МСКТ) с внутривенным контрастированием является наиболее часто применяемым методом визуализации для послеоперационного мониторинга. Высокая чувствительность и специфичность МСКТ позволяют точно выявлять эндолики и контролировать их динамику [1, 2].

Эндолики подразделяются на пять типов в зависимости от их этиологии и локализации. Среди них наиболее опасными считаются эндолики I типа (IA и IB), при которых однозначно требуется повторное вмешательство. Эти типы эндоликов возникают в проксимальной (IA) и дистальной (IB) зонах имплантации стент-графта, и при их развитии нарушается адекватная герметизация. Эндолики I типа могут возникать как во время операции, так и в раннем послеоперационном периоде, что указывает на неэффективность индексной процедуры. Кроме того, они могут быть выявлены в отдаленном послеоперационном периоде в случае негативного ремоделирования аорты.

До 70% разрывов после ЭЛАБА связано с эндоликами I типа, что делает их своевременную диагностику и лечение крайне важными [3].

Фенестрированные стент-графты представляют собой инновационное решение для эндоваскулярного лечения пациентов с юкстаренальными и паранеальными аневризмами [4, 5]. Особенностью этих устройств является возможность удлинения проксимальной зоны герметизации при сохранении кровотока по висцеральным ветвям за счет размещения стент-графтов в почечных и брыжеечных артериях через фенестрации. Если у пациентов в отдаленные сроки после ЭЛАБА обнаруживается эндолик IA типа или дистальная миграция стент-графта, применение фенестрированных устройств может стать безопасной и эффективной эндоваскулярной опцией [6].

В данной статье описан клинический случай успешного эндоваскулярного лечения эндолика IA типа с использованием модифицированного фенестрированного стент-графта у пациента с гигантской аневризмой брюшной аорты.

Описание клинического случая

Пациент, 71 год. В 2018 г. впервые выявлена аневризма инфраренального отдела аорты. По данным МСКТ-ангиографии, максимальный диаметр на тот момент составлял 58 мм **(рис. 1)**.

Пациенту выполнено эндопротезирование двухкомпонентной системой стент-графтов. По данным контрольной МСКТ-ангиографии, через 4 года у пациента верифицирован эндолик IB типа в области правой общей подвздошной артерии. В связи с этим выполнено эндопротезирование правой общей подвздошной артерии стент-графтом с выходом в правую наружную подвздошную артерию. При выполнении контрольной МСКТ-аортографии в 2024 г. у пациента отмечено развитие эндолика IA типа, сопровождающееся увеличением диаметра аневризмы до 93 мм **(рис. 2)**. Пациент консультирован в ФГБНУ «РНЦХ им. акад. Б.В. Петровского», принято решение об эндоваскулярном лечении.

Ход операции

В стерильных условиях на операционном столе произведено частичное извлечение стент-графта из системы доставки. Выполнена фиксация проксимального звена. На расстоянии 12 мм от проксимального края графта в позиции 12:00 термокаутером выполнена фенестрация ткани стент-графта диаметром 8 мм. С использованием рентгеноконтрастной метки края фенестрации прошиты двойным непрерывным обвивным швом с нитью 4—0. Далее на расстоянии 22 мм от проксимального края графта в позиции 09:00 термокаутером создана фенестрация диаметром 6 мм. Края этой фенестрации также прошиты двойным непрерывным обвивным швом с нитью 4—0 с применением рентгеноконтрастной метки. Затем на 25 мм от проксимального края графта

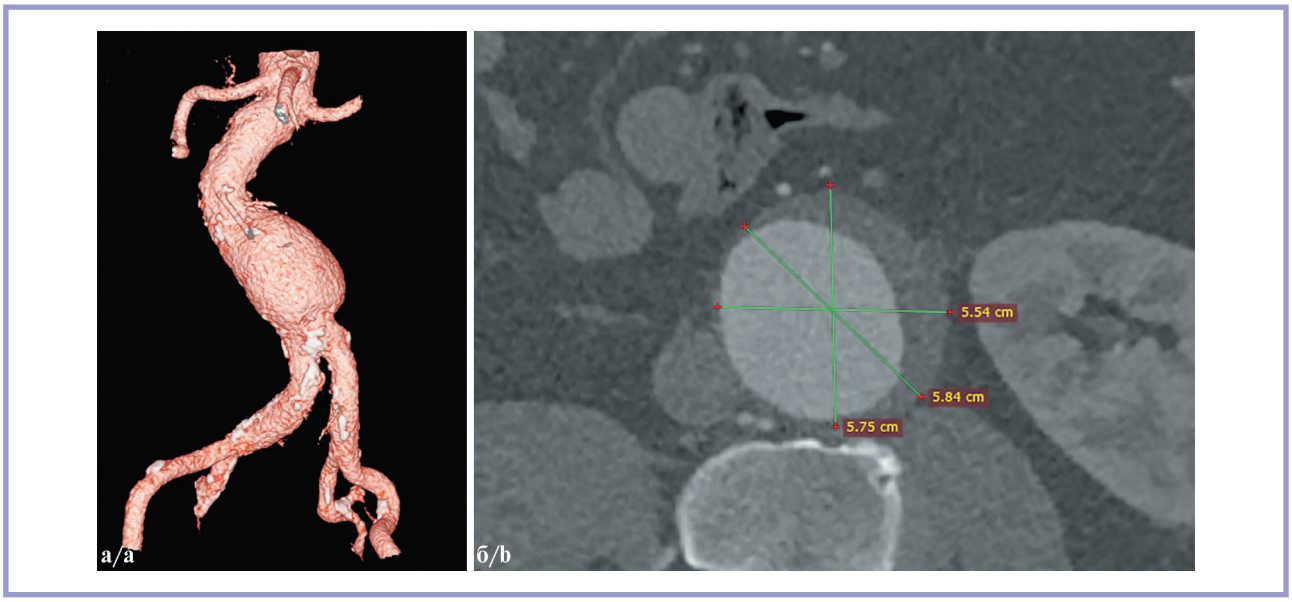

Рис. 1. **Результат предоперационной мультиспиральной компьютерной томографической ангиографии.**
а — трехмерная реконструкция; б — аксиальная проекция с максимальным диаметром аневризмы.

Fig. 1. **Preoperative CT angiography.**
a — 3D reconstruction; b — axial scan with maximum diameter of aneurysm.

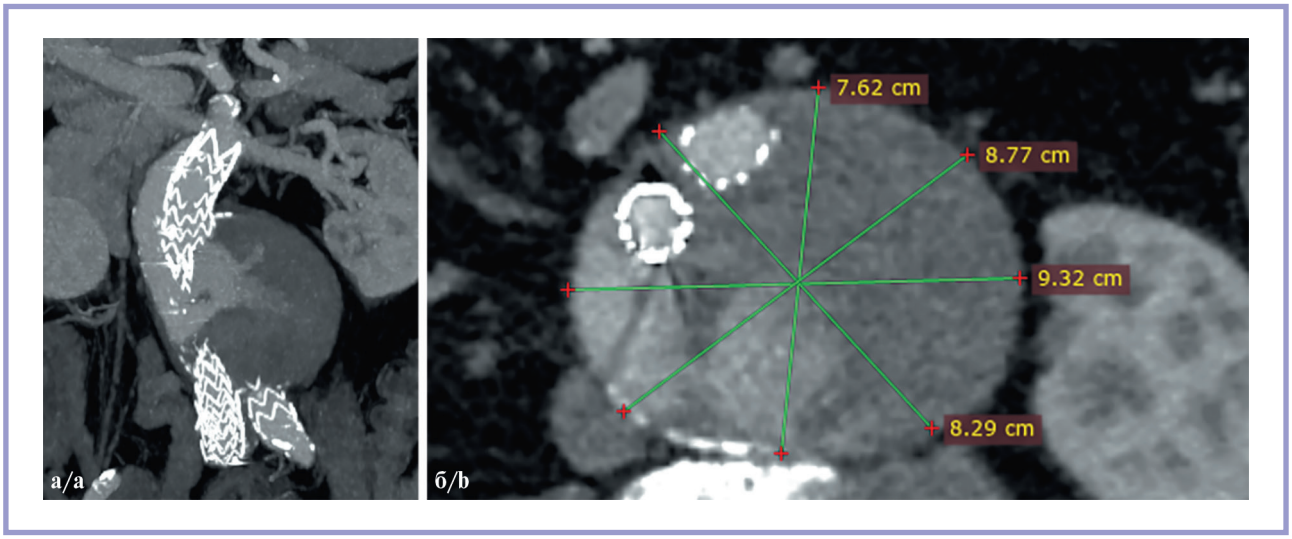

Рис. 2. **Результат контрольной мультиспиральной компьютерной томографической ангиографии с картиной эндолика IA типа.**
а — фронтальная проекция; б — аксиальная проекция.

Fig. 2. **CT angiography with data on type IA endoleak.**
a — frontal scan; b — axial scan.

в позиции 03:00 выполнена фенестрация диаметром 6 мм, края которой обработаны аналогичным образом **(рис. 3)**. Стент-графт заправлен обратно в систему доставки.

В условиях местной анестезии выполнен пункционный доступ к левой лучевой артерии, а также к правой и левой общим бедренным артериям (ОБА). Через левую ОБА выполнена селективная катетеризация левой почечной артерии с последующим проведением 0,014 дюймового проводника в ее дистальное русло. Через левую лучевую артерию осуществлена селективная катетеризация верхней брыжеечной артерии. В ее дистальное русло установлен проводник 0,014 дюймов.

По сверхжесткому проводнику стент-графт проведен через правую ОБА в брюшной отдел аорты. Вы-

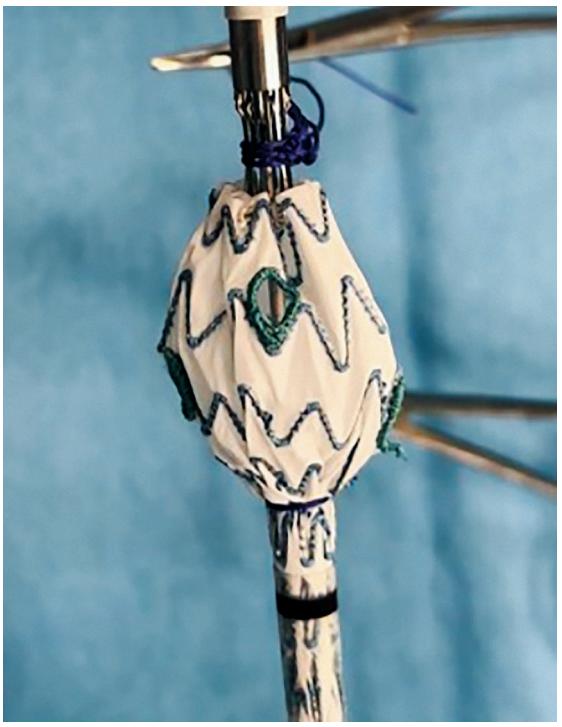

Рис. 3. **Стент-графт, модифицированный специалистом «on-table». В позиции «12 часов» фенестрация, сформированная для верхней брыжеечной артерии; в позиции «9 часов» визуализируется фенестрация, созданная для правой почечной артерии (на представленной фотографии — слева); в позиции «3 часа» в наиболее дистальном положении — фенестрация под левую почечную артерию (на представленной фотографии — справа).**
Fig. 3. **Stent graft after «on-table» modification by a specialist. Fenestration for the superior mesenteric artery at the «12 o'clock» position; fenestration for the right renal artery at the «9 o'clock» position (on the left); fenestration for the left renal artery — at the «3 o'clock» position (on the right).**

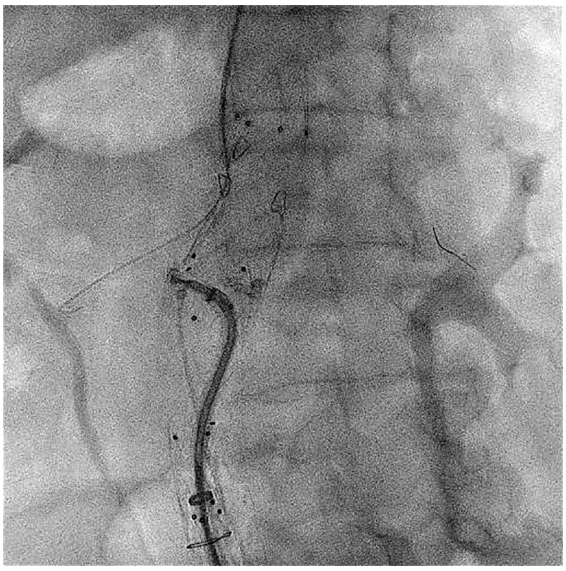

Рис. 4. **Имплантация эндофиксаторов.**
Fig. 4. **Implantation of endofixators.**

полнено совмещение фенестраций с устьями верхней брыжеечной артерии (ВБА), правой и левой почечных артерий. Далее произведена имплантация стент-графта. Для улучшения фиксации между стент-графтов через правую ОБА проведена система для имплантации эндофиксаторов с последовательной установкой семи эндофиксаторов **(рис. 4)**.

Следующим этапом произведена селективная катетеризация ВБА через фенестрацию в стент-графте. В ее дистальное русло проведен сверхжесткий проводник. Выполнены предилатация созданной фенестрации баллонным катетером 8×20 мм и последующая имплантация в ВБА периферического стент-графта 10,0×37 мм с частичным его выходом в аорту. Выполнена постдилатация стентированного участка и зоны соединения стент-графтов баллонным катетером 10×37 мм.

Далее через фенестрацию в стент-графте катетеризирована правая почечная артерия. По жесткому проводнику в правую почечную артерию позиционирован и имплантирован периферический стент-графт 6,0×28 мм с частичным выходом в аорту. Осуществлена постдилация баллонным катетером 8×20 мм.

Последним этапом для осуществления полноценной реперфузиии висцеральных артерий выполнена селективная катетеризация левой почечной артерии через созданную фенестрацию. Проводник проведен в дистальное русло почечной артерии, далее выполнена имплантация периферического стент-графта 6,0×28 мм с частичным выходом в аорту и постдилатация баллонным катетером 8×20 мм **(рис. 5)**.

Контрольная ангиография показала полное выключение аневризмы из магистрального кровотока. Подтеканий не отмечается, кровоток по правой и левой почечным артериям, а также по верхней брыжеечной артерии магистральный, без признаков компрометации и экстравазации.

Операция прошла без осложнений. Ранний послеоперационный период протекал без особенностей. Пациент в удовлетворительном стабильном состоянии выписан на 4-е сутки после операции. В рамках контрольного обследования выполнена МСКТ с контрастированием, по данным которой стент-графты проходимы, признаков наличия затека крови за пределы стент-графтов в артериальной и венозной фазах нет **(рис. 6)**.

Обсуждение

Ведущим фактором риска развития эндоликов типа IA является качество проксимальной зоны гер-



Рис. 5. **Этапы стентирования висцеральных ветвей.**
а — контрольная ангиография верхней брыжеечной артерии; б — контрольная ангиография правой почечной артерии; в — контрольная ангиография левой почечной артерии.

Fig. 5. **Stages of visceral stenting.**
a — angiography of the superior mesenteric artery; b — angiography of the right renal artery; c — angiography of the left renal artery.

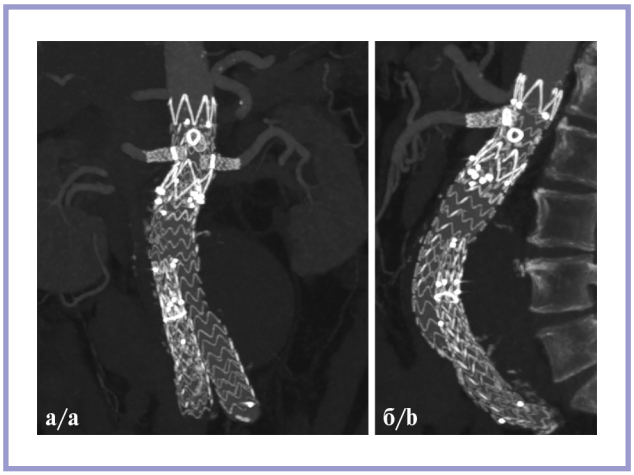

Рис. 6. **Результат мультиспиральной компьютерной томографической ангиографии.**
а — фронтальная проекция; б — сагиттальная проекция.

Fig. 6. **Postoperative CT angiography.**
a — frontal scan; b — sagittal scan.

метизации. К основным анатомическим характеристикам, способствующим возникновению данного осложнения, относятся: диаметр проксимальной шейки более 30 мм, ее длина менее 10—15 мм или ангуляция более 60 градусов, а также наличие пристеночного тромбоза и кальциноза в зоне проксимального прилегания стент-графта [7, 8]. Некоторые специалисты предпочитают более либеральный подход к интерпретации анатомических параметров, которые не всегда являются оптимальными для ЭЛАБА. Однако более строгая позиция в отношении рекомендованной анатомии может существенно снизить частоту развития осложнений в отдаленном периоде наблюдения.

Исследование, проведенное N. Zacharias и соавт., показало, что при выполнении ЭЛАБА в случае критериев неблагоприятной анатомии наблюдаются значительно более высокая частота эндоликов типа IA (44% у пациентов, оперированных вне инструкции, и 6% у лиц контрольной группы, $p<0{,}001$), а также повышенная необходимость в конверсии и переходу к открытому хирургическому лечению (44 и 12%; $p<0{,}002$). Кроме того, возрастает периоперационная смертность (10,3% по сравнению с 0%; $p<0{,}01$) [9].

Увеличение диаметра проксимальной шейки вследствие отрицательного ремоделирования после выполнения ЭЛАБА является важным фактором риска образования эндоликов типа IA и считается одним из основных факторов поздних аортоассоциированных неблагоприятных событий и смертности. Патофизиология этого расширения остается неясной, и требуется дальнейшее ее изучение [10].

Даже при технически успешном выполнении ЭЛАБА регулярное наблюдение за пациентами имеет первостепенное значение. Методы наблюдения включают рентгенографию, ультразвуковое исследование и магнитно-резонансную томографию, однако общепринятым стандартом является МСКТ-ангиография. В соответствии с рекомендациями всем пациентам в послеоперационном периоде необходимо выполнять визуализирующие исследования через 1, 6 и 12 мес с последующим ежегодным контролем при отсутствии осложнений или показаний к вмешательству на основании предыдущей визуализации.

В случае выявления эндолика типа IA во время индексной процедуры следует предпринять все возможные меры для его устранения, включая как эндоваскулярные подходы, так и конверсию в открытое хирургическое лечение. К эндоваскулярным методикам относятся баллонная дилатация для улучшения

прилегания стент-графта к стенке аорты, эмболизация с использованием спиралей и жидких агентов, а также эндопротезирование аорты с применением методики параллельных стент-графтов. Данные методы имеют ряд ограничений, которые препятствуют их широкому использованию в современной практике [11—13].

Использование эндофиксаторов зарекомендовало себя как одна из наиболее эффективных мер не только для первичной профилактики эндоликов типа IA, но и для их лечения в ближайшем и в отдаленном послеоперационном периоде. Теоретически, прямая фиксация графта к стенке аорты способствует лучшему прилеганию и снижению риска миграции стент-графта. В многоцентровом реестре, представленном W.D. Jordan и соавт., включавшем 208 пациентов с неблагоприятной анатомией проксимальной шейки, у 130 пациентов исследуемой группы, которые прошли первичную профилактику с использованием эндофиксаторов, распространенность эндоликов составила всего 1,5% [14]. В проспективном исследовании, проведенном с использованием системы Heli-FX Aortic Securitymen System Global Register (ANCHOR), отмечено, что скорость регрессии мешка была значительно выше у пациентов с эндофиксаторами по сравнению с лицами контрольной группы (81,1±9,5 и 48,7±5,9% соответственно, p=0,01) [15].

Фенестрированные стент-графты представляют собой перспективный вариант лечения при неблагоприятной анатомии проксимальной шейки и могут быть использованы для увеличения зоны проксимальной герметизации [6, 16].Основные факторы, препятствующие рутинному использованию фенестрированных стент-графтов, включают их высокую стоимость и длительный (часто не менее 6 недель) процесс изготовления. Альтернативным подходом является применение модифицированных фенестрированных стент-графтов; получены сопоставимые результаты с использованием графтов, изготовленных производителями. В настоящее время отсутствуют крупные рандомизированные исследования, оценивающие эффективность данной методики. В связи с этим для достижения необходимой эффективности и безопасности эндоваскулярного лечения рекомендуется проводить такие вмешательства в специализированных центрах со значительным опытом имплантации стент-графтов. Недостаточно изучен вопрос ранней и отдаленной реабилитации таких пациентов [17, 18].

Заключение

Использование модифицированных фенестрированных стент-графтов представляет собой безопасную и эффективную альтернативу для лечения эндоликов типа IA в отдаленном периоде после выполнения ЭЛАБА. Тем не менее, учитывая сложность данного вмешательства, настоятельно рекомендуется осуществлять его в специализированных центрах с обширным опытом, а также обеспечивать тщательный послеоперационный мониторинг состояния пациентов.

Авторы заявляют об отсутствии конфликта интересов.
The authors declare no conflicts of interest.

ЛИТЕРАТУРА/REFERENCES

1. Rand T, Uberoi R, Cil B, Munneke G, Tsetis D. Quality improvement guidelines for imaging detection and treatment of endoleaks following endovascular aneurysm repair (EVAR). *CardioVascular and Interventional Radiology.* 2013;36(1):35-45. https://doi.org/10.1007/s00270-012-0439-4
2. Chaikof EL, Dalman RL, Eskandari MK, Jackson BM, Lee WA, Mansour MA, Mastracci TM, Mell M, Murad MH, Nguyen LL, Oderich GS, Patel MS, Schermerhorn ML, Starnes BW. The Society for Vascular Surgery practice guidelines on the care of patients with an abdominal aortic aneurys. *Journal of Vascular Surgery.* 2018;67(1):2-77.e2. https://doi.org/10.1016/j.jvs.2017.10.044
3. Mehta M, Paty PS, Roddy SP, Taggert JB, Sternbach Y, Kreienberg PB, Chang BB, Darling RC 3rd. Treatment options for delayed AAA rupture following endovascular repair. *Journal of Vascular Surgery.* 2011;53(1):14-20. https://doi.org/10.1016/j.jvs.2010.07.052
4. Georgiadis GS, van Herwaarden JA, Antoniou GA, Hazenberg CE, Giannoukas AD, Lazarides MK, Moll FL. Systematic Review of Off-the-Shelf or Physician-Modified Fenestrated and Branched Endografts. *Journal of Endovascular Therapy.* 2016;23(1):98-109. https://doi.org/10.1177/1526602815611887
5. Поляков Р.С., Пурецкий М.В., Марданян Г.В., Чарчян Э.Р., Крайников Д.А., Карамян Д.А., Власко Г.С., Абугов С.А. Применение модифицированного фенестрированного стент-графта при юкстаренальных аневризмах. *Клиническая и экспериментальная хирургия. Журнал имени академика Б.В. Петровского.* 2022;10(4):16-21. Polyakov RS, Puretskiy MV, Mardanyan GV, Charchyan ER, Kraynikov DA, Karamian DA, Vlasko GS, Abugov SA. The use of physician-modified stent graft during EVAR in patient with juxtarenal aneurysm. *Klinicheskaya i e'ksperimental'naya xirurgiya. Zhurnal imeni akademika B.V. Petrovskogo.* 2022;10(4):16-21. (In Russ.). https://doi.org/10.33029/2308-1198-2022-10-4-16-21
6. Duvnjak S. Endovascular Management of Type I Endoleak with Fenestrated Aortic «Cuff» and Afterwards Treatment of Endoleak Type III. *The International Journal of Angiology.* 2016;25(5):e111-e114. https://doi.org/10.1055/s-0034-1544126
7. Bianchini Massoni C, Perini P, Tecchio T, Azzarone M, de Troia A, Freyrie A. A systematic review of treatment modalities and outcomes of type Ib endoleak after endovascular abdominal aneurysm repair. *Vascular.* 2018;26(1):90-98. https://doi.org/10.1177/1708538117726468
8. Tadros RO, Faries PL, Ellozy SH, Lookstein RA, Vouyouka AG, Schrier R, Kim J, Marin ML. The impact of stent graft evolution on the results of endovascular abdominal aortic aneurysm repair. *Journal of Vascular Surgery.* 2014;59(6):1518-1527. https://doi.org/10.1016/j.jvs.2014.01.005
9. Zacharias N, Warner CJ, Taggert JB, Roddy SP, Kreienberg PB, Ozsvath KJ, Sternbach Y, Darling RC 3rd. Anatomic characteristics of abdom-

inal aortic aneurysms presenting with delayed rupture after endovascular aneurysm repair. *Journal of Vascular Surgery.* 2016:64(6):1629-1632. https://doi.org/10.1016/j.jvs.2016.04.048

10. Kouvelos GN, Oikonomou K, Antoniou GA, Verhoeven EL, Katsargyris A. A Systematic Review of Proximal Neck Dilatation after Endovascular Repair for Abdominal Aortic Aneurysm. *Journal of Endovascular Therapy.* 2017;24(1):59-67. https://doi.org/10.1177/1526602816673325
11. O'Donnell TFX, Corey MR, Deery SE, Tsougranis G, Maruthi R, Clouse WD, Cambria RP, Conrad MF. Select early type IA endoleaks after endovascular aneurysm repair will resolve without secondary intervention. *Journal of Vascular Surgery.* 2018;67(1):119-125. https://doi.org/10.1016/j.jvs.2017.05.096
12. Greenberg RK, Clair D, Srivastava S, Bhandari G, Turc A, Hampton J, Popa M, Green R, Ouriel K. Should patients with challenging anatomy be offered endovascular aneurysm repair? *Journal of Vascular Surgery.* 2003;38(5):990-996. https://doi.org/10.1016/s0741-5214(03)00896-6
13. van Schaik TG, Meekel JP, Hoksbergen AWJ, de Vries R, Blankensteijn JD, Yeung KK. Systematic review of embolization of type I endoleaks using liquid embolic agents. *Journal of Vascular Surgery.* 2021;74(3):1024-1032. https://doi.org/10.1016/j.jvs.2021.03.061
14. Jordan WD Jr, de Vries JP, Ouriel K, Mehta M, Varnagy D, Moore WM Jr, Arko FR, Joye J, Henretta J. Midterm outcome of EndoAnchors for the prevention of endoleak and stent-graft migration in patients with challenging proximal aortic neck anatomy. *Journal of Endovascular Therapy.* 2015;22(2):163-170. https://doi.org/10.1177/1526602815574685
15. Muhs BE, Jordan W, Ouriel K, Rajaee S, de Vries JP. Matched cohort comparison of endovascular abdominal aortic aneurysm repair with and without EndoAnchors. *Journal of Vascular Surgery.* 2018;67(6):1699-1707. https://doi.org/10.1016/j.jvs.2017.10.059
16. Yazar O, Wong C, Salemans PB, van Wely C, Nouwens R, van Grinsven B, Bouwman LH. Report of a semi-branched stent-graft to treat a type 1a endoleak after failed EVAR. *CVIR Endovascular.* 2024;7(1):1-6. https://doi.org/10.1186/s42155-024-00448-4
17. Корчажкина Н.Б., Михайлова А.А., Ковалев С.А., Портнов В.В., Ржевский В.С. Эффективность методик ранней реабилитации в программах ускоренного выздоровления больных после хирургических вмешательств. *Физиотерапия, бальнеология и реабилитация.* 2019;18(6):408-411.
Korchazhkina NB, Mikhaylova AA, Kovalev SA, Portnov VV, Rzhevskiy VS. Effectiveness of early rehabilitation techniques in programs of accelerated recovery of patients after surgical interventions. *Fizioterapiya, bal'neologiya i reabilitaciya.* 2019;18(6):408-411. (In Russ.). https://doi.org/10.17816/1681-3456-2019-18-6-408-411
18. Корчажкина Н.Б. Третий этап медицинской реабилитации в условиях санаторно-курортных организаций. Дальнейшее развитие санаторно-курортного лечения после оказания специализированной, в том числе высокотехнологичной медицинской помощи. *Курортная медицина.* 2013;3:69-72.
Korchazhkina NB. The third stage of medical rehabilitation in the conditions of sanatorium-resort organizations. Further development of sanatorium treatment after the provision of specialized, including high-tech medical care. *Kurortnaya medicina.* 2013;3:69-72. (In Russ.).

Поступила 27.08.2024
Received 27.08.2024
Принята к печати 12.09.2024
Accepted 12.09.2024