Хирургия. Журнал имени Н.И. Пирогова
2023, №6, с. 122–127
https://doi.org/10.17116/hirurgia2023061122

Pirogov Russian Journal of Surgery
2023, No. 6, pp. 122–127
https://doi.org/10.17116/hirurgia2023061122

Приобретенная диафрагмальная грыжа у ребенка с родственной трансплантацией печени

© В.Г. СВАРИЧ[1, 2], И.М. КАГАНЦОВ[2, 3], В.А. СВАРИЧ[4]

[1]ГУ «Республиканская детская клиническая больница», Сыктывкар, Россия;
[2]ФГБОУ ВО «Сыктывкарский государственный университет им. Питирима Сорокина», Сыктывкар, Россия;
[3]ФГБУ «Национальный медицинский исследовательский центр им. В.А. Алмазова», Санкт-Петербург, Россия;
[4]ФКУ «Главное бюро медико-социальной экспертизы по Республике Коми», Сыктывкар, Россия

Резюме

Приобретенная диафрагмальная грыжа у детей встречается редко. Еще реже такое состояние возникает после трансплантации печени по поводу билиарной атрезии. В описываемом клиническом случае диафрагмальная грыжа явилась приобретенной, так как до трансплантации печени у пациентки проводились неоднократные рентгенологические исследования органов грудной клетки, включая КТ, и признаки вышеуказанного заболевания отсутствовали. В течение 9 мес после трансплантации печени клинические проявления диафрагмальной грыжи отсутствовали и проявились остро сочетанием симптомов дыхательной недостаточности и кишечной непроходимости. Хирургическое лечение использовано после экстренной консультации с лечащим врачом-трансплантологом.

Ключевые слова: *диафрагмальная грыжа, билиарная атрезия, трансплантация печени.*

Информация об авторах:
Сварич В.Г. — https://orcid.org/0000-0002-0126-3190
Каганцов И.М. — https://orcid.org/0000-0002-3957-1615
Сварич В.А. — https://orcid.org/0000-0003-0858-1463
Автор, ответственный за переписку: Сварич В.Г. — e-mail: svarich61@mail.ru

Как цитировать:
Сварич В.Г., Каганцов И.М., Сварич В.А. Приобретенная диафрагмальная грыжа у ребенка с родственной трансплантацией печени. *Хирургия. Журнал им. Н.И. Пирогова*. 2023;6:122–127. https://doi.org/10.17116/hirurgia2023061122

Acquired diaphragmatic hernia in a child with a related liver transplant

© V.G. SVARICH[1, 2], I.M. KAGANTSOV[2, 3], V.A. SVARICH[4]

[1]Republican Children's Clinical Hospital, Syktyvkar, Russia;
[2]Pitirim Sorokin Syktyvkar State University, Syktyvkar, Russia;
[3]Almazov National Medical Research Center, St. Petersburg, Russia;
[4]Main Bureau of Medical and Social Expertise in the Republic of Komi, Syktyvkar, Russia

Abstract

Acquired diaphragmatic hernia in children is rare. Even less often, this disease occurs after liver transplantation for biliary atresia. In our case, diaphragmatic hernia was acquired, since the patient underwent repeated chest X-ray examinations including CT prior to liver transplantation. There were no signs of hernia. Clinical manifestations of diaphragmatic hernia were absent throughout 9 months after liver transplantation and manifested acutely with combination of symptoms of respiratory failure and intestinal obstruction. Surgical treatment was performed after emergency consultation with attending doctor.

Keywords: *diaphragmatic hernia, biliary atresia, liver transplantation.*

Information about the authors:
Svarich V.G. — https://orcid.org/0000-0002-0126-3190
Kagantsov I.M. — https://orcid.org/0000-0002-3957-1615
Svarich V.A. — https://orcid.org/0000-0003-0858-1463
Corresponding author: Svarich V.G. — e-mail: svarich61@mail.ru

To cite this article:
Svarich VG, Kagantsov IM, Svarich VA. Acquired diaphragmatic hernia in a child with a related liver transplant. *Pirogov Russian Journal of Surgery = Khirurgiya. Zurnal im. N.I. Pirogova*. 2023;6:122–127. (In Russ.). https://doi.org/10.17116/hirurgia2023061122

Введение

Диафрагмальная грыжа морфологически характеризуется транспозицией органов брюшной полости через дефект диафрагмы или выпячивание ее истонченной части в полость грудной клетки [1]. В большинстве случаев она является врожденным пороком развития и формируется на 3—16-й неделе внутриутробного развития. В 80% случаев диафрагмальная грыжа является ложной, т.е. не имеет грыжевого мешка. Ее правосторонняя локализация встречается в 4 раза реже левосторонней [2]. Таким образом, большое количество сообщений посвящено врожденной диафрагмальной грыже у детей. Приобретенная диафрагмальная грыжа у детей встречается редко [3]. Еще реже она возникает после трансплантации печени по поводу билиарной атрезии [4]. Встречаются отдельные сообщения в иностранной литературе, посвященные ее выявлению у детей после пересадки печени [5]. В отечественной литературе отдельные публикации посвящены приобретенным диафрагмальным грыжам у детей травматического генеза [6, 7].

Приводим пример диагностики и лечения приобретенной правосторонней ложной диафрагмальной грыжи у ребенка, перенесшего родственную трансплантацию печени по поводу врожденной билиарной атрезии.

Ребенок *С.*, женского пола, родилась 28.02.18 от вторых срочных патологических родов в 40 нед путем кесарева сечения, масса тела при рождении 3295 г, рост 51 см. Со 2-х суток жизни отмечено появление и нарастание иктеричности склер глаз и кожных покровов. Стул ахоличный. Биохимический анализ крови: повышение уровня общего билирубина до 200 ммоль/л, прямого билирубина до 113 ммоль/л. При УЗИ брюшной полости выявлена гипоплазия желчного пузыря и наружных желчевыводящих путей. С 14 марта по 16 апреля 2018 г. ребенок находился на обследовании и лечении в отделении патологии новорожденных Республиканской детской клинической больницы Сыктывкара. Сохранялось повышение уровня билирубина крови до 134 ммоль/л. При фиброгастродуоденоскопии из большого дуоденального сосочка выделения желчи не отмечено. Ультразвуковая картина подтвердила гипоплазию желчного пузыря и наружных желчевыводящих путей. Установлен диагноз врожденной аномалии развития — билиарной атрезии. Для дальнейшего лечения пациентка переведена в хирургическое отделение Российской детской клинической больницы Москвы, где находилась с 16.04.18 по поводу билиарной атрезии, симптома холестаза, холестатического гепатита с высокой степенью гистологической активности Knobel (3—4—4—3), степень фиброза METAVIR P2. 23.04.18 произведены лапаротомия, портоэнтеростомия по Касаи, биопсия печени, дренирование брюшной полости. Послеоперационный период протекал без осложнений и 11.05.18 пациентка выписана по месту жительства. В дальнейшем ребенок находился под наблюдением гастроэнтеролога. Периодически проводились госпитализации в педиатрическое отделение Республиканской детской клинической больницы для контроля и лечения. С 4 по 18 декабря 2020 г. находилась на лечении в Республиканской инфекционной больнице по поводу новой коронавирусной инфекции с 25% поражением легких, с 10.02.21 — в педиатрическом отделении республиканской детской клинической больницы в связи с кровотечением из язвы желудка и двенадцатиперстной кишки, выявленной при фиброгастродуоденоскопии 10.02.21, купированным путем консервативного лечения. При УЗИ брюшной полости от 05.03.21 обнаружены варикозно измененная, расширенная до 11 мм воротная вена и кистозно расширенные до 11 мм внутрипеченочные желчные протоки. На рентгенограмме органов грудной клетки в прямой проекции от 16.03.21 **(рис. 1)** пневмофиброзные изменения в VI, IX, X сегментах левого легкого. Диафрагма четкая, ровная.

17.03.21 проведена телемедицинская консультация с НМИЦ трансплантологии и искусственных органов им. В.И. Шумакова. Рекомендовано выполнить КТ грудной и брюшной полости, которую провели 30.03.21 **(рис. 2)**. Выявлены увеличение печени, кистозно расширенные внутрипеченочные протоки, тромбоз воротной вены, пневмофиброзные изменения в VI, IX, X сегментах левого легкого; контуры диафрагмы четкие, ровные.

Ввиду необратимости изменений в печени, прогрессирования портальной гипертензии на фоне

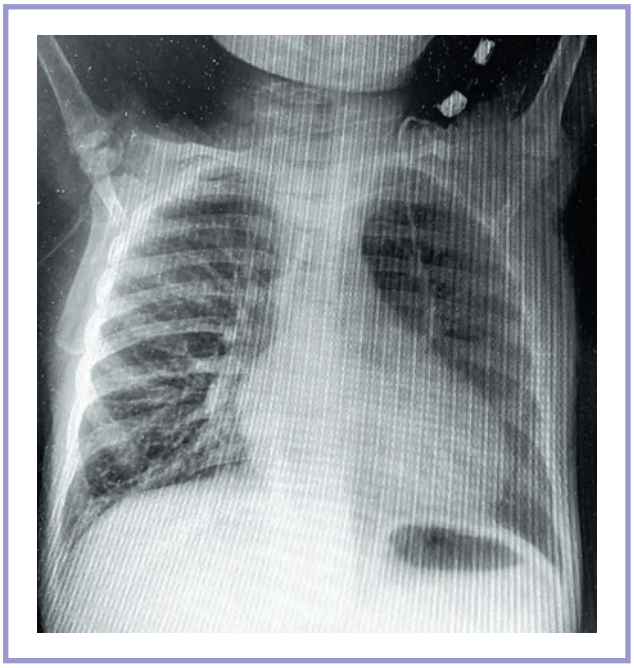

Рис. 1. **Рентгенограмма органов грудной клетки.**
Fig. 1. **Chest X-ray.**

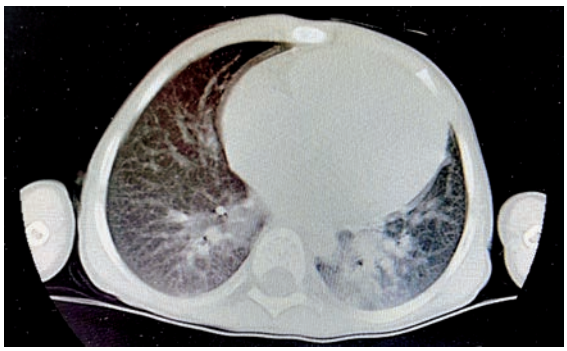

Рис. 2. **Компьютерная томограмма органов грудной клетки (корональная реконструкция).**
Fig. 2. **Coronal CT scan.**

тромбоза воротной вены, рецидивов холангита, сохраняющейся гипербилирубинемии 14.04.21 ребенка перевели в НМИЦ трансплантологии и искусственных органов им. В.И. Шумакова, где 28.04.21 выполнена операция родственной ортотопической трансплантации левого латерального сектора печени. Послеоперационный период протекал гладко, 31.05.21 пациентка выписана под наблюдение педиатра по месту жительства.

22.01.22 в 4:40 ребенок поступил в отделение интенсивной терапии и реанимации Республиканской детской клинической больницы с жалобами на многократную рвоту, кашель, повышение температуры до 39,7 °С. Состояние при поступлении тяжелое, в сознании. Частота дыхательных движений до 34 в 1 мин, пульс до 128 уд/мин. В легких дыхание жесткое, проводится во все отделы. При перкуссии укорочение легочного звука над правым легким. Тоны сердца громкие, смещены влево. Живот мягкий, безболезненный. Печень и селезенка не увеличены. Перистальтика кишечника не выслушивается. В день поступления проведено экстренное обследование. Общий анализ крови: Hb 134 г/л, эр. $4{,}5 \cdot 10^{12}$/л, цв. пок. 0,89, тр. $529 \cdot 10^{12}$/л, л. $12{,}0 \cdot 10^{12}$/л, п. 6%, с. 75%, лимф. 13%, мон. 6%; СОЭ 17 мм/ч. Биохимический анализ крови: общий билирубин 21,1 г/л, прямой билирубин 14,1 г/л, АЛАТ 49,5 ЕД/л, АСАТ 47,2 ЕД/л, глюкоза 7,1 ммоль/л, лактат 2,3 ммоль/л, калий 3,5 ммоль/л, натрий 130 ммоль/л, хлориды 96 ммоль/л, кальций 1,03 ммоль/л. Клинически заподозрена двусторонняя бронхопневмония. На рентгенограмме органов грудной клетки в прямой проекции в правой плевральной полости множественные ячеистые тени со смещением средостения влево с образованием «медиастинальной грыжи» **(рис. 3)**.

Проведена КТ органов грудной клетки. Выявлено коллабирование правого легкого со смещением сердца и крупных сосудов влево с перемещением петель кишечника в правую плевральную полость **(рис. 4)**.

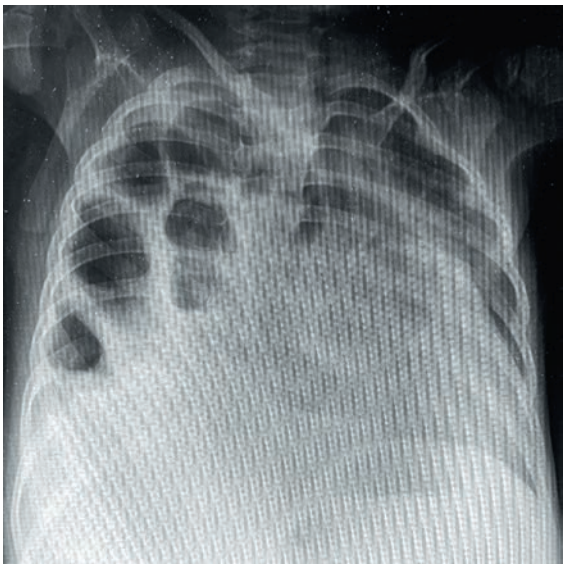

Рис. 3. **Рентгенограмма органов грудной клетки; видны ячеистые тени в правой плевральной полости.**
Fig. 3. **Chest X-ray. Cellular shadows in the right pleural cavity.**

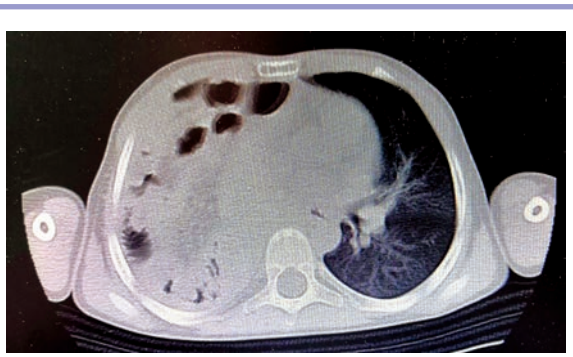

Рис. 4. **Компьютерная томограмма органов грудной клетки (корональная реконструкция): в правой плевральной полости видны петли кишечника.**
Fig. 4. **Coronal CT scan. Intestinal loops in the right pleural cavity.**

Ребенок осмотрен дежурным педиатром и хирургом. Ввиду тяжести течения заболевания и сложности клинической ситуации проведен экстренный консилиум. С учетом вышеописанного установлен диагноз правосторонней приобретенной диафрагмальной грыжи с ущемлением петель кишечника в грыжевых воротах и кишечной непроходимостью после ранее выполненной родственной трансплантации печени. Установлены показания к экстренному оперативному вмешательству. Тактика согласована по телефону с лечащим врачом-трансплантологом НМИЦ трансплантологии и искусственных органов им. В.И. Шумакова. 22.01.22 в 18:30 выполнена лапаротомия под общим обезболиванием, во время которой обнаружен

дефект правого купола диафрагмы диаметром до 3 см, в котором ущемлены находящиеся в правой плевральной полости цианотичные петли тонкой кишки и правая половина толстой кишки **(рис. 5, 6)**.

Произведено низведение петель кишок из плевральной полости в брюшную полость с ушиванием дефекта диафрагмы двухрядным швом **(рис. 7)**.

Послеоперационный период протекал без осложнений. На 5-е сутки после операции ребенок переведен в хирургическое отделение. На контрольной рентгенограмме органов грудной клетки от 24.01.22 легочные поля прозрачные, синусы свободные, газа и жидкости нет, средостение по центру, контуры диафрагмы четкие, ровные **(рис. 8)**.

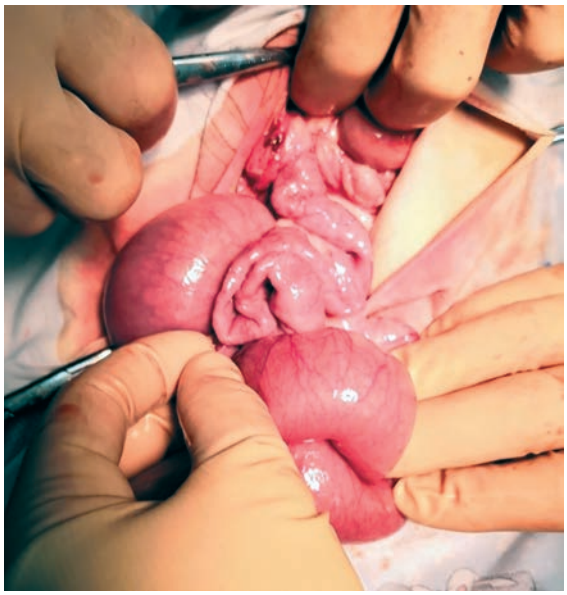

Рис. 5. **Интраоперационная фотография внешнего вида кишечника после лапаротомии.**
Fig. 5. **Image of intestine after laparotomy.**

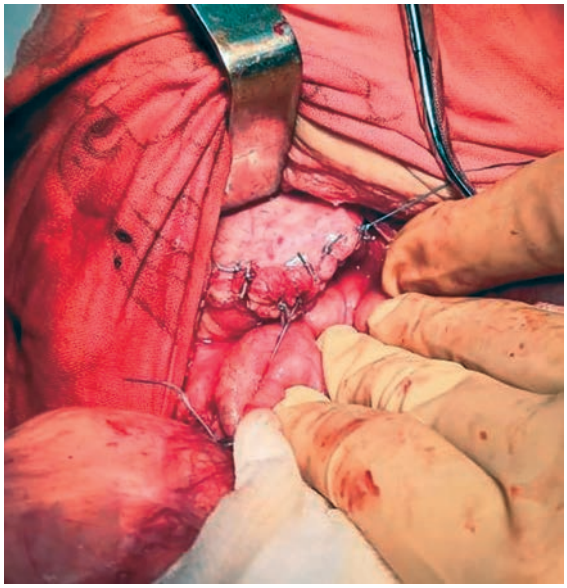

Рис. 7. **Ушивание дефекта диафрагмы (интраоперационная фотография).**
Fig. 7. **Diaphragmatic defect closure.**

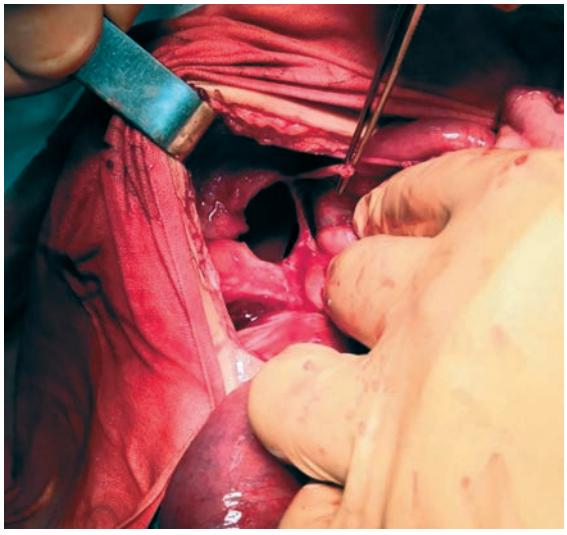

Рис. 6. **Дефект диафрагмы (интраоперационная фотография).**
Fig. 6. **Diaphragmatic defect.**



Рис. 8. **Послеоперационная рентгенограмма органов грудной клетки; дооперационные признаки диафрагмальной грыжи отсутствуют.**
Fig. 8. **Postoperative chest X-ray. No signs of diaphragmatic hernia**

При УЗИ брюшной полости от 28.01.22 свободной жидкости нет. Печень размером 127×52 мм. Ткань ее однородная. Диаметр воротной вены 7 мм. Контрольный общий анализ крови от 31.01.22: Hb 103 г/л, эр. $3{,}7 \cdot 10^{12}$/л, цв. пок. 0,84, тр. $622 \cdot 10^{12}$/л, л. $14{,}9 \cdot 10^{12}$/л, п. 4%, с. 37%, лимф. 43%, мон. 12%; СОЭ 17 мм/ч. Биохимический анализ крови: общий белок 62,3 г/л, АЛАТ 33,7 ЕД/л, АСАТ 21,2 ЕД/л, глюкоза 4,03 ммоль/л, креатинин 0,035 ммоль/л, калий 4,58 ммоль/л, натрий 137,3 ммоль/л, кальций 1,23 ммоль/л. На 9-е сутки после операции (31.01.22) ребенок выписан с выздоровлением под наблюдение детского хирурга и педиатра по месту жительства.

Обсуждение

В связи со значительными успехами трансплантологии в целом и в детском возрасте в частности все чаще врачам приходится встречаться с маленькими пациентами, у которых трансплантирована печень [8—10]. Большое распространение получила родственная трансплантация [11, 12]. При этом в большинстве случаев используется левый латеральный сегмент печени [13]. Предложены различные формулы расчета объема трансплантата печени детям [14, 15]. При возникновении у них различных заболеваний последние могут протекать нетипично и представлять трудности для диагностики. Крайне редко у таких пациентов возникает приобретенная диафрагмальная грыжа [16]. Хотя некоторые зарубежные авторы считают диафрагмальную грыжу потенциально возможным осложнением после трансплантации печени у детей [17—19], в большинстве случаев она является врожденным пороком развития. Зачастую диафрагмальная грыжа протекает бессимптомно и бывает случайно найдена при рентгенологическом исследовании органов грудной клетки [20, 21]. Причины ее возникновения после трансплантации печени до сих пор не ясны. Предполагаемые причины: повреждение диафрагмы во время электрокоагуляции, истончение ее стенки в процессе роста ребенка, повреждение диафрагмального нерва, плохая трофика тканей, трансплантаты печени больших размеров, использование левого латерального сегмента печени [22, 23]. В описанном клиническом случае диафрагмальная грыжа была приобретенной, так как до трансплантации печени у пациентки проводили неоднократные рентгенологические исследования грудной клетки, включая КТ, и признаки вышеуказанного заболевания отсутствовали. В течение 9 мес после трансплантации печени клинических проявлений диафрагмальной грыжи не было, и проявились они остро сочетанием симптомов дыхательной недостаточности и кишечной непроходимости. Хирургическое лечение использовано после экстренной консультации с лечащим врачом-трансплантологом.

Заключение

Приобретенная диафрагмальная грыжа после трансплантации печени у детей — редкое, но потенциально возможное послеоперационное осложнение, в большинстве случаев протекающее бессимптомно. Она может клинически проявляться сочетанием симптомов со стороны дыхательной и пищеварительной систем. Любое лечение детей с пересаженной печенью должно осуществляться в тесном контакте с лечащим врачом-трансплантологом.

Участие авторов:
Написание текста статьи, сбор и обработка материала — В.Г. Сварич
Написание текста статьи, анализ полученных данных — И.М. Каганцов
Написание текста статьи, обзор публикаций по теме статьи — В.А. Сварич

Авторы заявляют об отсутствии конфликта интересов.
The authors declare no conflicts of interest.

ЛИТЕРАТУРА/REFERENCES

1. Разумовский А.Ю., Дронов А.Ф., Смирнов А.Н., Соколов Ю.Ю., Субботин И.В., Холостова В.В., Аль-Машат Н.А., Залихин Д.В., Маннанов А.Г., Фатеев Ю.Е., Степанов А.Э., Ионов А.Л., Ашманов К.Ю., Кирсанов А.С. Незавершенный поворот кишечника у детей старше периода новорожденности (мультицентровое исследование). *Детская хирургия.* 2017;21(4):177-181.
Razumovsky AYu, Dronov AF, Smirnov AN, Sokolov YuYu, Subbotin IV, Kholostova VV, Al-Mashat NA, Zalikhin DV, Mannanov AG, Fateev YuE, Stepanov AE, Ionov AL, Ashmanov KYu, Kirsanov AS. Intestinal malrotation in children outside the neonatal period (A multicenter study). *Detskaya hirurgiya.* 2017;21(4):177-181. (In Russ.).
https://doi.org/10.18821/1560-9510-2017-21-4-177-181

2. Raphaeli T, Parimi C, Mattix K, Javid PJ. Acute colonic obstruction from Ladd bands: a unique complication from intestinal malrotation. *J ped surg.* 2010;3(45):630-631.
https://doi.org/10.1016/j.jpedsurg.2009.12.026

3. Эргашев Н.Ш., Саттаров Ж.Б., Эргашев Б.Б. Синдром Ледда у новорожденных. *Детская хирургия.* 2015;2:26-29.
Ergashev NSh, Sattarova ZhB, Ergashev BB. Ledde syndrome in newborns. *Detskaya hirurgiya.* 2015;2:26-29. (In Russ.).

4. Козлов Ю.А., Новожилов В.А., Распутин А.А., Ус Г.П., Кузнецова Н.Н., Пакельчук А. Эндохирургическое лечение мальротации кишечника у новорожденных и младенцев. *Хирургия. Журнал им. Н.И. Пирогова.* 2016;4:34-39.

Kozlov YaA, Novozhilov VA, Rasputin AA, Us GP, Kuznetsova NN, Pakelchuk A. Endoscopic treatment of intestinal malrotation in newborns and infants. *Hirurgiya. Zhurnal im. N.I. Pirogova*. 2016;4:34-39. (In Russ.).
https://doi.org/10.17116/hirurgia2016434-39

5. Мухина Ю.Г., Смирнов А.Н., Дубровская М.И., Шумилов П.В., Фатеев Ю.Е., Залихин Д.В., Калинцева В.А. Трудности диагностики хронического течения синдрома Ледда у детей старшего возраста. *Трудный пациент*. 2006;2(4):5-9.
Mukhina YuG, Smirnov AN, Dubrovskaya MI, Shumilov PV, Fateev YuE, Zalikhin DV, Kalintseva VA. Difficulties in diagnosing the chronic course of Ledda syndrome in older children. *Trudnyj pacient*. 2006;2(4):5-9. (In Russ.).

6. Zhu H, Zheng S, Alganabi M, Peng X, Dong K, Pierro A, Shen C. Reoperation after Ladd's procedure in the neonatal period. *Pediatr Surg Int*. 2019;35(1):117-120.
https://doi.org10.1007/s00383-018-4382-6

7. Эргашев Н.Ш., Саттаров Ж.Б. Особенности клиники и диагностики мальротации и аномалий фиксации кишечника у детей. *Вестник хирургии им. И.И. Грекова*. 2014;4(173):73-77.
Ergashev NSh, Sattarov ZhB. Features of the clinic and diagnosis of malrotation and anomalies of intestinal fixation in children. *Vestnik hirurgii im. I.I. Grekova*. 2014;4(173):73-77. (In Russ.).
https://doi.org/10.24884/0042-4625-2014-173-4-73-77

8. Eksarko P, Nazir S, Kessler E, LeBlanc P, Zeidman M, Asarian AP, Xiao P, Pappas PJ. Duodenal web associated with malrotation and review of literature. *J of Surg Case Rep*. 2013;12:110-113.
https://doi.org/10.1093/jscr/rjt110

9. Новосад В.В., Ковальчук В.И., Новосад Е.А. Сочетание синдрома Ледда с гипертрофическим пилоростенозом. *Гепатология и гастроэнтерология*. 2020;2:212-216.
Novosad VV, Kovalchuk VI, Novosad EA. Combination of Ledd syndrome with hypertrophic pyloric stenosis. *Gepatologiya i gastroenterologiya*. 2020;2:212-216. (In Russ.).
https://doi.org/10.25298/2616-5546-2020-4-2-212-216

10. Щербина В.И., Машков А.Е., Филюшкин Ю.Н., Слесарев В.В., Винокурова Е.Н., Сигачев А.В. К вопросу диагностики и лечения хронической дуоденальной непроходимости у детей. *Детская хирургия*. 2015;5:7-12.
Shcherbina VI, Mashkov AE, Filyushkin YN, Slesarev VV, Vinokurova EN, Sigachev AV. On the diagnosis and treatment of chronic duodenal obstruction in children. *Detskaya hirurgiya*. 2015;5:7-12. (In Russ.).

11. Соболева М.К., Денисов М.Ю., Малахов А.В., Аверкина Е.В., Симантовская Т.П. Циклическая рвота у десятилетнего мальчика как проявление синдрома Ледда. *Вестник НГУ. Серия: Биология, клиническая медицина*. 2012;5(10):99-105.
Soboleva MK, Denisov MYu, Malakhov AV, Averkina EV, Simantovskaya TP. Cyclic vomiting in a ten-year-old boy as a manifestation of Ledde syndrome. *Vestnik NGU. Seriya: Biologiya, klinicheskaya medicina*. 2012;5(10):99-105. (In Russ.).

12. Nasir AA, Abdur-Rahman LO, Adeniran JO. Outcomes of surgical treatment of malrotation in children. *Afr J of Ped Surg*. 2011;8(1):8-11.
https://doi.org/10.4103/0189-6725.78660

13. Emeka CK. Intestinal malrotation in children: experience of a tertiary care hospital in a developing country. *Janaki Med College J of Med Sciences*. 2020;8(2):37-42.
https://doi.org/ 0.3126/jmcjms.v8i2.33976

14. Elekiabi OA, Oraby EM, Wasefy T, El-Taher AK. Laparoscopic versus open laparotomy in management of intestinal malrotation and volvulus in neonates: a comparative study. *Acta Scient Gastr Disorders*. 2019;2(9):2-10.
https://doi.org/10.31080/ASGIS.2019.02.0086

15. Козлов Ю.А., Новожилов В.А., Распутин А.А., Ус Г.П., Кузнецова Н.Н., Пакельчук А. Эндохирургическое лечение мальротации кишечника у новорожденных и младенцев. *Хирургия. Журнал им. Н.И. Пирогова*. 2016;4:34-39.
Kozlov YuA, Novozhilov VA, Rasputin AA, Us GP, Kuznetsova NN, Pakelchuk A. Endosurgical treatment of intestinal malrotation in newborns and infants. *Hirurgiya. Zhurnal im. N.I. Pirogova*. 2016;4:34-39. (In Russ.).
https://doi.org/ 10.17116/hirurgia2016434-39

16. Ooms N, Matthyssens LEM, Draaisma JMTh, De Blaauw I, Wijnen MHWA. Laparoscopic treatment of intestinal malrotation in children. *Eur J Pediatr Surg*. 2016;26(4):376-381.
https://doi.org/10.1055/s-0035-1554914

17. Hagendoorn J, Vieira-Travassos D, Van der Zee D. Laparoscopic treatment of intestinal malrotation in neonates and infants: retrospective study. *Surg Endosc*. 2011;25:217-220.
https://doi.org/10.1007/s00464-010-1162-3

18. Эргашев Н.Ш., Саттаров Ж. Ближайшие и отдаленные результаты лечения мальротации кишечника у детей. *Российский вестник детской хирурги, анестезиологии и реаниматологии*. 2016;6(1):24-29.
Ergashev NSh, Sattarov ZhB. Immediate and long-term results of treatment of intestinal malrotation in children. *Rossijskij vestnik detskoj hirurgi, anesteziologii i reanimatologii*. 2016;6(1):24-29. (In Russ.).

19. Ольхова Е.Б. Диагностическое значение whirpool sign при неотложной абдоминальной патологии у детей. *Russian electronic journal of radiology*. 2013;3(4):79-87.
Olkhova EB. Diagnostic value of whirlpool sign in case of emergency abdominal pathology in children. *Russian electronic journal of radiology*. 2013;3(4):79-87. (In Russ.).

20. Yeh WC, Wang HP, Chen C, Wang HH, Wu MS, Lin JT. Preoperative sonographic diagnosis of midgut malrotation with volvulus in adults: the «whirlpool» sign. *J Clin Ultrasound*. 1999;27(5):279-283.
https://doi.org/10.1002/(sici)1097-0096(199906)27:5<279::aid-jcu8>3.0.co;2-g

21. Chen WX, Ji JS, Zhang H, Zhu JD, Qian LJ. Value of spiral CT in diagnosing infantile intestinal malrotation. *Zhonghua Yi Xue Za Zhi*. 2010;90(15):1054-1056.
https://doi.org/10.3760/CMA.J.ISSN.0376-2491.2010.15.013

22. Hsiao M, Langer JC. Value of laparoscopy in children with a suspected rotation abnormality on imaging. *J Pediatr Surg*. 2011;46(7):1347-1352.
https://doi.org/10.1016/j.jpedsurg.2010.12.008

23. Морозов Д.А., Пименова Е.С.,Таточенко В.К., Бакрадзе М.Д., Гадлия Д.Д., Морозова О.Л., Талалаев А.Г. Хирургическое лечение редкого сочетания мальротации кишечника со вторичной лимфангиэктазией. *Вестник РАМН*. 2015;1:56-62.
Morozov DA, Pimenova ES, Tatochenko VK, Bakradze MD, Gadlia DD, Morozova OL, Talalaev AG. Surgical treatment of a rare combination of intestinal malrotation with secondary lymphangiectasia. *Vestnik RAMN*. 2015;1:56-62. (In Russ.).

24. Mehall JR, Chandler JC, Mehall RL, Jackson RJ, Wagner CW, Smith SD. Management of typical and atypical intestinal malrotation. *J Pediatr Surg*. 2002;37(8):1169-1172.
https://doi.org/10.1053/jpsu.2002.34465

25. Шапкина А.Н., Шапкин В.В., Матвейчук М.В., Бондарчук О.Б. Врожденная кишечная непроходимость у детей старшего возраста. *Хирургия. Журнал им. Н.И. Пирогова*. 2011;2:67-68.
Shapkina AN, Shapkin VV, Matveychuk MV, Bondarchuk OB. Congenital intestinal obstruction in older children. *Hirurgiya. Zhurnal im. N.I. Pirogova*. 2011;2:67-68. (In Russ.).

26. Nagdeve NG, Qureshi AM, Bhingare PD, Shinde SK. Malrotation beyond infancy. *J of Ped Surg*. 2012;11(47):2026-2032.
https://doi.org/10.1016/j.jpedsurg.2012.06.013

27. Graziano K, Islam S, Dasgupta R, Downard CD, Lopez ME, Austin M, Chen LE, Goldin A, Downard CD, Renaud E, Abdullah F. Asymptomatic malrotation: Diagnosis and surgical management: An American Pediatric Surgical Association outcomes and evidence based practice committee systematic review. *J of Ped Surg*. 2015;50(10):1783-1790.
https://doi.org/10.1016/j.jpedsurg.2015.06.019

Поступила 28.09.2022
Received 28.09.2022
Принята к печати 16.10.2022
Accepted 16.10.2022