Хирургия. Журнал имени Н.И. Пирогова
2022, №4 с. 105-109
https://doi.org/10.17116/hirurgia2022041105

Pirogov Journal of Surgery
2022, No. 4, pp. 105-109
https://doi.org/10.17116/hirurgia2022041105

Редкий случай плоскоклеточного рака пищевода с локализацией в глоточно-пищеводном дивертикуле

© О.И. КИТ, Е.Н. КОЛЕСНИКОВ, М.А. КОЖУШКО, М.Ю. МЕЩЕРЯКОВА

ФГБУ «Национальный медицинский исследовательский центр онкологии» Минздрава России, Ростов-на-Дону, Россия

Резюме

Плоскоклеточная карцинома в дивертикуле Ценкера впервые описана в 1933 г. В связи с редкостью заболевания до сих пор не проведено ни одного крупного исследования, остается много нерешенных проблем, касающихся сферы диагностики и лечения. В литературе сведения о раке глоточно-пищеводного дивертикула исчерпываются единичными сообщениями. Из немногих источников известно, что его клиническая симптоматика не отличается специфичностью, а вероятность выявления карциномы традиционно коррелирует с возрастом и мужским полом. Несмотря на локализацию первичной опухоли в пищеводе, ее развитие может занимать до 10 лет. Приводим описание случая плоскоклеточного рака в дивертикуле Ценкера, раскрывающее основные сложности аспектов патоморфологической верификации диагноза, а также выбора объема оперативного вмешательства.

Ключевые слова: *дивертикул Ценкера, плоскоклеточный рак, трансцервикальная дивертикулэктомия.*

Информация об авторах:

Кит О.И. — https://orcid.org/0000-0003-3061-6108
Колесников Е.Н. — https://orcid.org/0000-0001-9749-709X
Кожушко М.А. — https://orcid.org/0000-0001-6866-475X
Мещерякова М.Ю. — https://orcid.org/0000-0002-6003-4291
Автор, ответственный за переписку: Мещерякова М.Ю. — e-mail: mesheryakovamilana@mail.ru

Как цитировать:

Кит О.И., Колесников Е.Н., Кожушко М.А., Мещерякова М.Ю. Редкий случай плоскоклеточного рака пищевода с локализацией в глоточно-пищеводном дивертикуле. *Хирургия. Журнал им. Н.И. Пирогова*. 2022;4:105–109. https://doi.org/10.17116/hirurgia2022041105

Esophageal squamous cell carcinoma localized in pharyngeal-esophageal diverticulum

© O.I. KIT, E.N. KOLESNIKOV, M.A. KOZHUSHKO, M.YU. MESHCHERYAKOVA

National Medical Research Center of Oncology, Rostov-on-Don, Russia

Abstract

Squamous cell carcinoma in Zenker's diverticulum was first described in 1933. No large studies have yet been conducted due to rarity of this disease. There are a lot of unresolved issues regarding diagnosis and treatment of this pathology. In the literature, there are only few reports on cancer of Zenker diverticulum. It is only known that clinical symptoms are not specific, and diagnosis of carcinoma is traditionally correlated with age and male sex. Despite esophageal localization of primary tumor, its development can take up to 10 years. The authors report squamous cell carcinoma in Zenker diverticulum, discuss the main difficulties of morphological verification of this disease and choice of surgical approach.

Keywords: *Zenker's diverticulum, squamous cell carcinoma, transcervical diverticulectomy.*

Information about the authors:

Kit O.I. — https://orcid.org/0000-0003-3061-6108
Kolesnikov E.N. — https://orcid.org/0000-0001-9749-709X
Kozhushko M.A. — https://orcid.org/0000-0001-6866-475X
Meshcheryakova M.Yu. — https://orcid.org/0000-0002-6003-4291
Corresponding author: Meshcheryakova M.Yu. — e-mail: mesheryakovamilana@mail.ru

To cite this article:

Kit OI, Kolesnikov EN, Kozhushko MA, Meshcheryakova MYu. Esophageal squamous cell carcinoma localized in pharyngeal-esophageal diverticulum. *Pirogov Russian Journal of Surgery = Khirurgiya. Zhurnal im. N.I. Pirogova*. 2022;4:105–109. (In Russ.).
https://doi.org/10.17116/hirurgia2022041105

Введение

В 1796 г. A. Ludlow впервые описал образование с локализацией в области перехода глотки в пищевод, позже названное дивертикулом Ценкера по имени немецкого патолога F. Zenker, который в 1877 г. раскрыл основные этиологические и патофизиологические особенности его развития [1, 2]. Дивертикул Ценкера выявляется редко: по данным статистики, он составляет всего 1,5—5% всех дивертикулов пищевода. У мужчин он встречается в 2—3 раза чаще, чем у женщин. Размеры дивертикула могут быть различными — от 1 см до 20 см и более [3].

Рак пищевода с локализацией в глоточно-пищеводном дивертикуле встречается еще реже и может по праву называться уникальным феноменом. Впервые плоскоклеточная карцинома в дивертикуле Ценкера описана в 1933 г. Pitt [2—4]. В литературе крайне мало сообщений об этом заболевании. Очевидно отсутствие крупных клинических исследований. Системный анализ источников литературы проведен группой ученых во главе с A.S. Khan (2011). По итогам данной работы выделено всего 60 публикаций, собранных с 1896 по 2008 г. Авторы отметили следующие тенденции: у мужчин рак дивертикула Ценкера встречается в 4—8 раз чаще, чем у женщин, средний возраст постановки диагноза составляет 68,8 года, а вероятность злокачественного образования коррелирует с возрастом пациентов [2]. Интересно, что у лиц моложе 65 лет наблюдают самое агрессивное клиническое течение заболевания и неблагоприятный прогноз, чему пока не найдено убедительного обоснования. Клинические симптомы рака дивертикула Ценкера не отличаются специфичностью, однако заподозрить наличие злокачественного процесса можно по нарастанию интенсивности дисфагии, регургитации, боли в груди, ощущений жара и жжения в шее, страха смерти, по быстрой потере массы тела [4, 5]. Несмотря на локализацию опухоли в пищеводе, средний срок ее развития составляет до 10 лет с момента появления самого дивертикула.

Клинический случай

Пациент *К.*, 61 год, обратился в НМИЦ онкологии г. Ростов-на-Дону в октябре 2020 г. с жалобами на абсолютную дисфагию, повышенное слюноотделение, похудение, слабость. Из анамнеза известно, что в течение предшествующих 8 лет пациент отмечал у себя периодические затруднения прохождения пищи. Симптомы дисфагии были вариабельны по интенсивности, не снижали качество жизни, поэтому пациент за медицинской помощью не обращался и лечился самостоятельно спазмолитическими и антацидными препаратами с временным эффектом. В июле 2020 г. затруднения при прохождении пищи стали прогрессивно нарастать, появилась боль в области верхней трети грудной клетки. В центральной районной больнице по месту жительства была сформирована гастростома для питания. С предварительным диагнозом злокачественного новообразования пищевода пациент направлен на консультацию в НМИЦ онкологии, где выполнен полный комплекс инструментальных исследований. На рентгенограмме визуализировалось мешковидное выпячивание верхнегрудного отдела пищевода размером до 4,6 см на протяжении 5,6 см с утолщением стенок пищевода до 1,3 см **(рис. 1)**. При фиброэзофагоскопии в области глоточно-пищеводного соустья (18 см от резцов), по задней стенке, выявлен дивертикул больших размеров (диаметр около 4 см, глубина 3 см). Заключение компьютерной томографии органов грудной клетки не противоречило предыдущим исследованиям — наличие дивертикула верхнегрудного отдела пищевода размером до 4,5×3,5 см. На основании полученных данных поставлен диагноз: «Глоточно-пищеводный дивертикул (дивертикул Ценкера), дисфагия IV степени. Состояние после гастростомии (15.09.20)». Консилиумом врачей НМИЦ онкологии принято решение о хирургическом лечении в объеме дивертикулэктомии. Операция выполнена под эндотрахеальным наркозом из цервикотомного доступа слева. Произведен доступ к шейному отделу пищевода, где по заднелевой стенке выявлено устье дивертикула, располагающегося параллельно пищеводу в заднем средостении на протяжении до 4,5 см. Выполнены мобилизация дивертикула и извлечение его в операционную рану **(рис. 2, а)**. Дивертикул отсечен на уровне основания линейным сшивающим аппаратом **(см. рис. 2, б)**. Послеоперационный период протекал без осложнений. С 3-х суток пациенту разрешено пить, а также принимать смеси для энтерального питания. На 8-е сутки удалена гастростомическая трубка.

Патоморфологическое исследование операционного материала: в стенке дивертикула наличие на ограниченном участке изъязвленной слизистой оболочки плоскоклеточной карциномы с признаками ороговения размером до 0,2 мм и толщиной 0,1 мм с прорастанием до мышечной оболочки без признаков сосудистой и периневральной инвазии; в строме выраженная воспалительная инфильтрация лимфоцитами, плазматическими клетками, гигантскими многоядерными клетками **(рис. 3)**.

Выставлен окончательный диагноз: рак пищевода pT2N0M0, St IIA, клиническая группа 2. По заключению онкологического консилиума проведение других видов специального лечения (лучевого и химиотерапевтического) не показано. Пациент выписан из хирургического стационара в удовлетворительном состоянии на 12-е сутки после операции с полностью купированными явлениями дисфагии и питанием, осуществляемым в полном объеме перорально. Осмотрен через 3 мес после операции: жа-

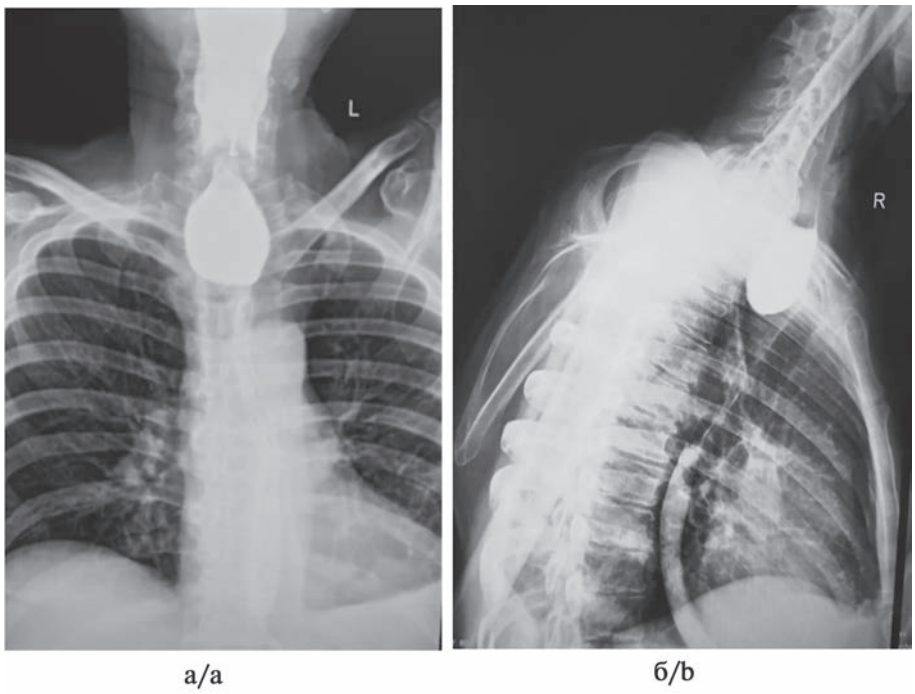

Рис. 1. **Рентгенограммы пищевода больного *К.* в прямой (а) и боковой (б) проекциях.**

Fig. 1. **Contrast-enhanced radiography of the esophagus in frontal (a) and lateral (b) planes.**

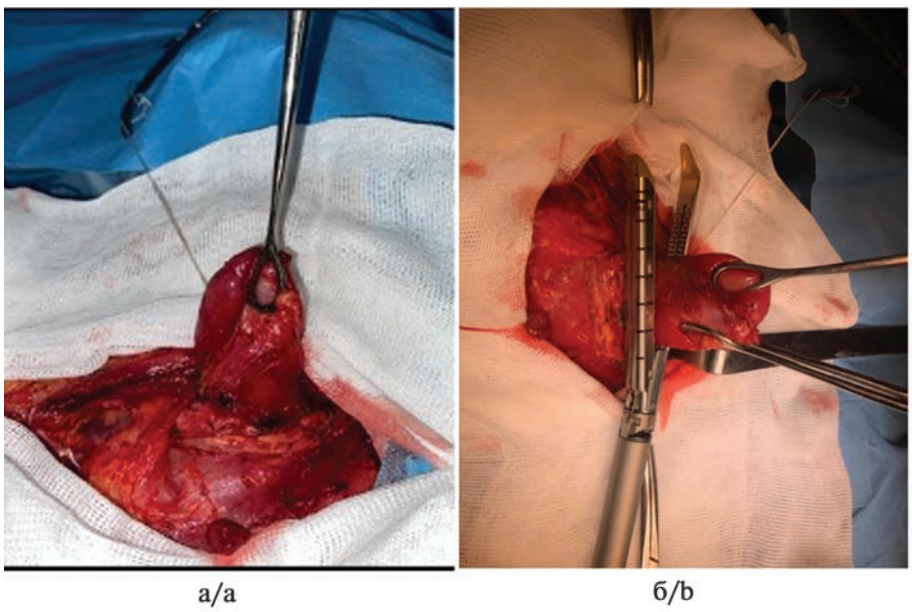

Рис. 2. **Дивертикул пищевода выведен в операционную рану (а), на устье его наложен сшивающий аппарат (б). Интраоперационные фотографии.**

Fig. 2. **Intraoperative images. Esophageal diverticulum is brought into surgical wound (a), stapler device is placed on its orifice (b).**

лоб не предъявляет, дисфагии не отмечает, прибавка в массе тела до 6 кг.

Обсуждение

Описанное клиническое наблюдение, с нашей точки зрения, представляет интерес с двух позиций. Во-первых, даже выполненное в полном объеме инструментальное исследование, включающее рентгенологические и эндоскопические методики, не позволило диагностировать рак пищевода до операции, в результате диагноз установлен только по итогам патоморфологического исследования. Вероятно, выполнение многофокусной биопсии слизистой оболочки выявленного при эндоскопическом исследовании дивертикула пищевода позволит улучшить результаты дооперационной диагностики злокачественного новообразования столь редкой локализации [5]. Во-вторых, предметом для дискуссии является выбор объема оперативного вмешательства при раке в дивертикуле Ценкера. Несмотря на то что анатомические особенности глоточно-пищеводного дивертикула вследствие отсутствия полноценного мышечного слоя способствуют более быстрой опухолевой инфильтрации и прорастанию в подлежащие ткани и органы, большинство хирургов отдают предпочтение выполнению простой трансцервикальной дивертикулэктомии, хотя, на первый взгляд, такая операция не может соответствовать принципу радикальности. Так, G. Dionigi и соавт. опубликовали результаты лечения пациента, которому в 1995 г. выполнили операцию в объеме дивертикулэктомии по поводу рака пищевода в дивертикуле Ценкера. За 10-летний период наблюдения соматический статус пациента оставался удовлетворительным, признаков рецидива не обнаружено [6]. В свою очередь, B.S. Huang и соавт. представили описание двух клинических случаев *cancer in situ* и инвазивного рака в дивертикуле Ценкера, по поводу которых также была выполнена дивертикулэктомия. В случае *cancer in situ* в дивертикуле Ценкера безрецидивая выживаемость составила 8 лет, при инвазивной карциноме — 4 года [7]. Системный анализ литературы, проведенный A.S. Khan и соавт., позволил установить, что при раке пищевода в глоточно-пищеводном дивертикуле в среднем 20% пациентов пролечены комплексным методом в объеме дивертикулэктомии с курсом лучевой терапии в адъювантном режиме, около 10% пациентов прошли курс только лучевой терапии, 17% пациентов отказано в проведении лечения. При этом оставшимся пациентам выполнена только дивертикулэктомия. Интересно, что 3-летняя и 5-летняя выживаемость пациентов составила 39% и 14% соответственно [2]. Обращает на себя внимание тот факт, что пациенты, которым выполнено только хирургическое удаление опухоли, продемонстрировали лучшие показатели выживаемости. По данным других авторов, в некоторых случаях простая дивертикулэктомия позволяет добиться 100% 10-летней выживаемости [3, 5].

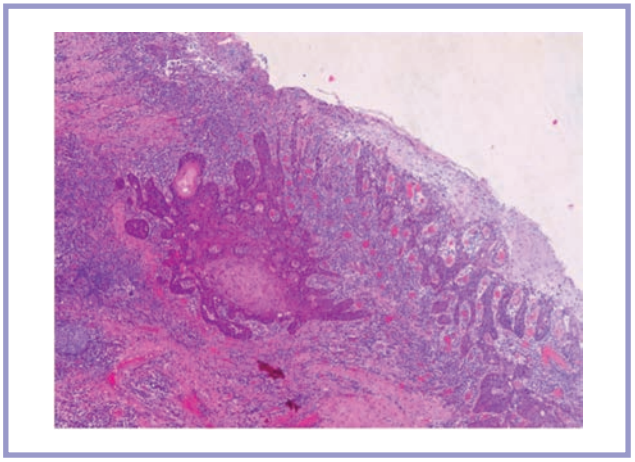

***Рис. 3.* Микрофотография гистологического препарата больного *К.* Плоскоклеточная карцинома с ороговением.**
Окраска гематоксилином и эозином. ×100.
***Fig. 3.* Histological specimen. Squamous cell carcinoma with keratinization.**
H&E staining. ×100.

С учетом незначительной распространенности злокачественного процесса с прорастанием опухоли лишь до мышечной оболочки без признаков сосудистой и периневральной инвазии, а также неудовлетворительного соматического статуса больного объем операции в пределах дивертикулэктомии сочтен достаточным. Пациента выписали под наблюдение онколога по месту жительства с обязательным динамическим контролем состояния.

Однако однозначно говорить об оптимальной тактике лечения пациентов этой категории не представляется возможным на данном этапе развития онкологии. На наш взгляд, эта проблема требует дальнейшего изучения с привлечением методов молекулярной генетики. Хотя основная проблема заключается в исключительно малой выборке пациентов, Z. Noel и соавт. в 2020 г. удалось идентифицировать две драйверные мутации генов *TP53* и *PTEN* в плоскоклеточной карциноме дивертикула Ценкера [8]. По мнению авторов, мутационный статус опухоли имеет много общего с HPV- негативной плоскоклеточной карциномой головы и шеи, что наводит на мысль об общих путях канцерогенеза. Установлено, что для HPV-негативной плоскоклеточной карциномы мутации генов *TP53* и *PTEN* являются прогностическим маркером неблагоприятного исхода заболевания, а также резистентности к лучевой терапии. Практическое значение выявления данных мутаций в плоскоклеточной карциноме дивертикула Ценкера может способствовать оптимизации лечения пациентов, что на данный момент представляется достаточно перспективным.

Заключение

В представленном клиническом сообщении продемонстрирован случай плоскоклеточной карциномы, обнаруженной в дивертикуле Ценкера, и наглядно показаны сложности, обычно возникающие на диагностическом этапе. Освещение проблемы столь редкого заболевания необходимо с целью передачи клинического опыта.

Авторы заявляют об отсутствии конфликта интересов.

The authors declare no conflicts of interest.

ЛИТЕРАТУРА/REFERENCES

1. Кит О.И., Колесников Е.Н., Максимов А.Ю., Снежко А.В., Аверкин М.А. Описание случая метахронного рака шейного отдела пищевода после экстирпации пищевода с предгрудинной эзофагопластикой правой половиной толстой кишки. *Вопросы онкологии*. 2018;64(2):249-252.
Kit OI, Kolesnikov EN, Maksimov AYu, Snezhko AV, Averkin MA. Description of a case of metachronous cancer of the cervical esophagus after extirpation of the esophagus with pre-thoracic esophagoplasty of the right half of the colon. *Voprosy onkologii*. 2018;64(2):249-252. (In Russ.).
2. Khan AS, Dwivedi RC, Khan AS, Thway K, Fisher C, Rhys-Evans PH. Carcinoma arising from pharyngeal diverticula. *Head Neck*. 2011;33(1):135-137. https://doi.org/10.1002/hed.21259
3. Fox SS, Nagasawa KK, Williams ZF. Incidental Squamous Cell Carcinoma In Situ in a Large Pharyngoesophageal (Zenker's) Diverticulum. *Am Surg*. 2017;83(8):288-290.
4. Acar T, Savas R, Kocacelebi K, Ersoz G. Squamous cell carcinoma arising from a Zenker's diverticulum: contribution of FDG-PET/CT to the diagnosis. *Dis Esophagus*. 2016;29(8):1170-1171. https://doi.org/10.1111/dote.12406
5. Hajjar WM, Almutairi OT, Jameel MA, Al-Nassar SA, Raddaoui E, Hajjar AW. Squamous Cell Carcinoma Arising in Zenker's Diverticulum: A Case Report and Review of the Literature. *Turk Thorac J*. 2018;19(4):228-230. https://doi.org/10.5152/TurkThoracJ.2018.17082
6. Dionigi G, Sessa F, Rovera F, Boni L, Carrafiello G, Dionigi R. Ten year survival after excision of squamous cell cancer in Zenker's diverticulum: report of a case. *World J Surg Oncol*. 2006;4(17):1-4. https://doi.org/10.1186/1477-7819-4-17
7. Huang BS, Unni KK, Payne WS. Long-term survival following diverticulectomy for cancer in pharyngoesophageal (Zenker's) diverticulum. *Ann Thorac Surg*. 1984;38(3):207-210. https://doi.org/10.1016/s0003-4975(10)62238-2
8. Noel Z, Hoeller S, Bihl M, Muller L. TP53 and PTEN as driver mutations in Zenker's carcinoma-a clinical presentation. *Clin Case Rep*. 2020;8(12):2791-2797. https://doi.org/10.1002/ccr3.3169

Поступила 04.07.2021
Received 04.07.2021
Принята к печати 21.09.2021
Accepted 21.09.2021