Хирургия. Журнал имени Н.И. Пирогова
2022, №4 с. 101-104
https://doi.org/10.17116/hirurgia2022041101

Pirogov Journal of Surgery
2022, No. 4, pp. 101-104
https://doi.org/10.17116/hirurgia2022041101

Эхинококкоз сердца: клиническое наблюдение

© Г.Х. МУСАЕВ, Р.Х. ШАРИПОВ, А.Х. ХАЛИЛОВ, А.С. БЕКШОКОВ, Н.А. БУЧУЛАЕВА

ГБУ Республики Дагестан «Республиканская клиническая больница им. А.В. Вишневского», Махачкала, Россия

Резюме

Представлен клинический случай успешного лечения эхинококкоза сердца у пациентки, которой 16 лет назад выполнили эхинококкэктомию из печени, противорецидивную терапию в послеоперационном периоде не получала. Эхинококкэктомия произведена из левого желудочка сердца, перицистэктомия. Назначена противорецидивная терапия албендазолом.

Ключевые слова: *эхинококкоз сердца, хирургическое лечение, эхинококкоз редкой локализации, рецидив, кардиохирургия, паразитарные кисты.*

Информация об авторах:

Мусаев Г.Х. — https://orcid.org/0000-0002-6550-7975
Шарипов Р.Х. — https://orcid.org/0000-0001-6110-8259
Халилов А.Х. — https://orcid.org/0000-0002-3910-1533
Бекшоков А.С. — https://orcid.org/0000-0002-4091-1568
Бучулаева Н.А. — https://orcid.org/0000-0002-0562-255X
Автор, ответственный за переписку: Шарипов Р.Х. — e-mail: rasul.sharipov.1993@mail.ru

Как цитировать:

Мусаев Г.Х., Шарипов Р.Х., Халилов А.Х., Бекшоков А.С., Бучулаева Н.А. Эхинококкоз сердца: клиническое наблюдение. *Хирургия. Журнал им. Н.И. Пирогова*. 2022;4:101–104. https://doi.org/10.17116/hirurgia2022041101

Cardiac hydatid cyst

© G.KH. MUSAEV, R.KH. SHARIPOV, A.KH. KHALILOV, A.S. BEKSHOKOV, N.A. BUCHULAEVA

Vishnevsky Republican Clinical Hospital, Makhachkala, Russia

Abstract

Echinococcosis is one of the most common parasitic diseases. Most often, echinococcosis affects the liver and lungs. Difficult diagnosis of hydatid disease is determined by scanty symptoms. Additional difficulties arise in echinococcosis of rare localizations. Cardiac echinococcosis occurs in less than 2% of cases. However, incidence of complications and mortality are much higher in these patients. The authors report successful surgical treatment of cardiac hydatid cyst..

Keywords: *cardiac hydatid cyst, surgical treatment, rare localization of echinococcosis, recurrence, cardiac surgery, parasitic cysts.*

Information about the authors:

Musaev G.Kh. — https://orcid.org/0000-0002-6550-7975
Sharipov R.Kh. — https://orcid.org/0000-0001-6110-8259
Khalilov A.Kh. — https://orcid.org/0000-0002-3910-1533
Bekshokov A.S. — https://orcid.org/0000-0002-4091-1568
Buchulaeva N.A. — https://orcid.org/0000-0002-0562-255X
Corresponding author: Sharipov R.Kh. — e-mail: rasul.sharipov.1993@mail.ru

To cite this article:

Musaev GKh, Sharipov RKh, Khalilov AKh, Bekshokov AS, Buchulaeva NA. Cardiac hydatid cyst. *Pirogov Russian Journal of Surgery = Khirurgiya. Zhurnal im. N.I. Pirogova*. 2022;4:101–104. (In Russ.). https://doi.org/10.17116/hirurgia2022041101

Эхинококкоз — одно из наиболее частых и опасных паразитарных заболеваний человека. Несмотря на меры по улучшению санитарно-эпидемиологических условий, заболеваемость эхинококкозом в России и в мире растет. Так, заболеваемость в России за 25 лет выросла в 3 раза, а, по данным ВОЗ, в эндемичных регионах заболеваемость может достигать 50 случаев на 100 тыс. человек [1, 2]. Чаще всего эхинококкозом поражаются печень (до 85%) и легкие (до 35%), что обусловливает особый интерес к случаям поражения редкой локализации [3—5].

Приводим клиническое наблюдение эхинококкоза сердца.

Пациентка *Б.*, 61 год, обратилась в Республиканскую клиническую больницу им. А.В. Вишневского Республики Дагестан 18.09.20 с жалобой на одышку, продуктивный кашель, повышение температуры тела до 38°С.

Анамнез. В 2004 г. выполнена операция — лапаротомия, эхинококкэктомия из печени. В послеоперационном периоде противорецидивную терапию не получала. Впервые вышеперечисленные жалобы стали беспокоить в мар-

те 2020 г. Выполнена рентгенография органов грудной клетки, заподозрено объемное образование левого легкого. По данным мультиспиральной компьютерной томографии (МСКТ) органов грудной клетки установлено, что образование исходит из левого желудочка сердца.

При осмотре. Общее состояние средней степени тяжести. Конституция тела гиперстеническая. Аускультативно дыхание везикулярное, хрипов нет. Частота дыхательных движений 18 в минуту. Область сердца не изменена. Тоны сердца ясные, ритмичные. Пульс 76 уд/мин, ритмичный, хорошего наполнения и напряжения. АД 140/90 мм рт.ст. На передней брюшной стенке в правой подреберной области послеоперационный рубец (эхинококкэктомия из печени в 2004 г.), безболезненный, без признаков воспаления. Дефектов в апоневрозе нет. По срединной линии ниже пупка послеоперационный рубец (кесарево сечение в 1985 г.), у нижнего края которого определяется грыжевое выпячивание размером 8×6 см, безболезненное при пальпации, невправимое в брюшную полость.

При поступлении в клинику пациентка комплексно обследована.

МСКТ органов грудной клетки. По задней стенке левого желудочка массивное, частично кальцинированное образование округлой формы, не накапливающее контрастный препарат, размером 73×60×46 мм, границы образования не дифференцируются от миокарда левого желудочка **(рис. 1)**.

МСКТ органов брюшной полости. В IV сегменте печени округлый, частично кальцинированный очаг с неровными, достаточно четкими контурами, не накапливающий контрастный препарат, размером 36×41 мм. В I сегменте аналогичный очаг размером 12×9 мм.

ЭхоКГ. Миокард левого желудочка не утолщен, полость левого желудочка не увеличена. Глобальная сократительная способность миокарда снижена до 40%. Конечный диастолический объем левого желудочка 80 мл. Диастолическая функция левого желудочка нарушена по типу замедления релаксации. За задней стенкой левого желудочка дополнительное эхопозитивное капсулированное образование округлой формы с четкими, ровными контурами и неоднородной структурой без признаков кровотока.

ЭКГ. Неспецифические изменения миокарда нижней стенки левого желудочка. При серологическом исследовании выявлен повышенный титр IgG к антигенам эхинококка.

На основании данных анамнеза, осмотра и лабораторно-инструментальных методов обследования выставлен предварительный диагноз: «Сочетанный эхинококкоз: погибшая эхинококковая киста сердца; погибшие эхинококковые кисты I и IV сегментов печени. Состояние после эхинококкэктомии из печени в 2004 г. Ишемическая болезнь сердца, безболевая форма стенокардии. Гипертоническая болезнь II стадии, артериальная гипертензия II стадии, риск ССО 4. Послеоперационная невправимая вентральная грыжа».

24.09.20 проведена операция. Выполнена боковая торакотомия слева. При ревизии в левой плевральной полости умеренно выраженный спаечный процесс. В области задней стенки левого желудочка пальпируется плотное, напряженное образование размером 9×7×7 см. Под УЗ-контролем выбран безопасный доступ и произведена перикардотомия, при этом выделилось около 40 мл прозрачной серозной жидкости. Перикард вскрыт на протяжении 6 см по нижней поверхности. При ревизии выявлено напряженное кистозное образование с плотными кальцинированными стенками, исходящее из задней стенки левого желудочка. Под УЗ-контролем киста вскрыта, при этом выделилось около 120 мл густого желтоватого детрита с фрагментами хитиновой оболочки погибшей эхинококковой кисты и большим количеством кальцинатов неправильной формы. Киста опорожнена, полость обработана гермицидом (глицерин 86%), а затем санирована растворами антисептиков. Произведена максимально возможная перицистэктомия. При этом иссечено до $^{2}/_{3}$ фиброзной капсулы. Полость перикарда дренирована и ушита, также дренирована левая плевральная полость **(рис. 2)**.

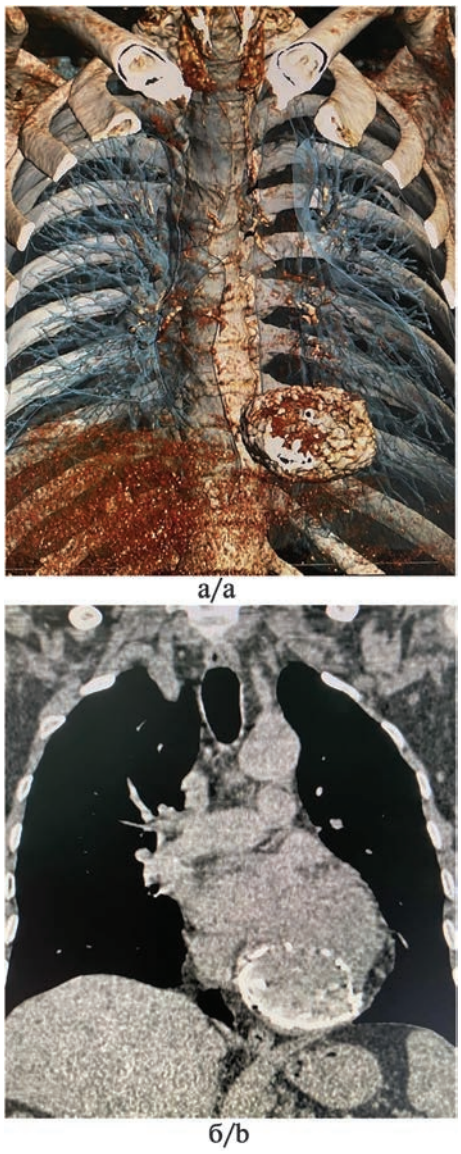

Рис. 1. **Компьютерные томограммы органов грудной клетки.**
а — 3D-реконструкция образования сердца; б — корональная мультипланарная реконструкция.
Fig. 1. **Chest CT.**

Послеоперационный период протекал без осложнений. Проводили инфузионную, дезинтоксикационную, антибактериальную терапию. Дренаж из полости перикарда удален на 2-е сутки, из плевральной полости — на 4-е сутки.

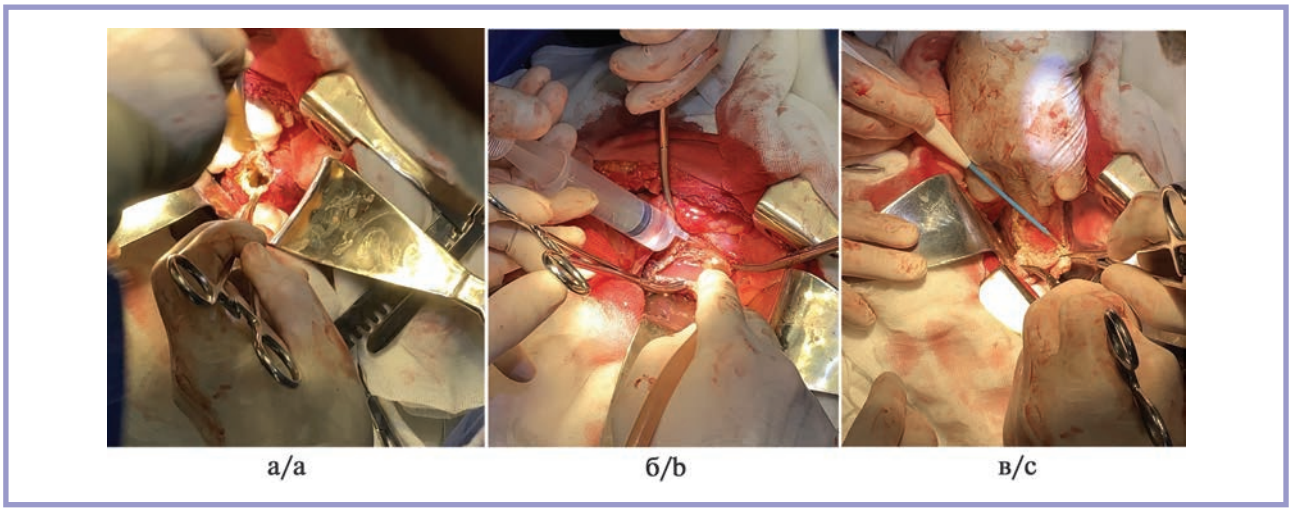

***Рис. 2.* Интраоперационные фотографии этапов вмешательства.**
а — вскрытие полости кисты; б — обработка полости кисты гермицидом; в — перицистэктомия.
***Fig. 2.* Intraoperative images.**
a — cyst opening; b — germicidal treatment; c — pericystectomy.

В удовлетворительном состоянии пациентка выписана на 10-е сутки после операции. Назначена противорецидивная терапия албендазолом.

История изучения эхинококкоза берет свое начало еще со времен Гиппократа. Однако поражение сердца впервые описано лишь в 1639 г. May [6, 7]. Первое успешное лечение эхинококкоза на работающем сердце выполнили в 1921 г. R.M. Marten и C.T. de Crespign [8, 9], а уже в 1961 г. H. Artucio и соавт. осуществили эхинококкэктомию из межжелудочковой перегородки сердца с использованием искусственного кровообращения [9].

Эхинококкоз сердца относится к редким локализациям, он встречается, по данным литературы, в 0,01—2% случаев [8, 10]. Большинство яиц эхинококка, попадая через воротную вену в печень, задерживаются там, давая начало кистам. Лишь малая часть яиц, пройдя через печеночные синусоиды, способна попасть в сердце и далее в малый и в большой круги кровообращения [7].

Диагностика эхинококкоза сердца представляет определенные трудности. Скудная симптоматика связана с медленным ростом кист. Чаще всего кисты сердца впервые выявляют при рентгенологическом исследовании грудной клетки или при ЭхоКГ. В последующем, при дообследовании, они идентифицируются как эхинококковые. Сочетание МСКТ/МРТ с серологическим исследованием позволяет более чем в 95% случаев установить точный диагноз [5].

Чаще всего в сердце поражается левый желудочек, что, вероятно, связано с лучшим кровоснабжением. В целом, по данным литературы, структура поражения эхинококком сердца выглядит следующим образом: левый желудочек — 41—60%, межжелудочковая перегородка — 19,6%, правый желудочек — 10,8%, все отделы сердца поражаются в 8,8% случаев, изолированно предсердия поражаются в 2,9—7% случаев, на верхушку сердца, межпредсердную перегородку и правое предсердие приходится по 2%, на правое ушко, левое ушко и основание сердца — по 1% [11, 12]. Следует отметить, что кисты левого желудочка чаще располагаются субэпикардиально, а кисты правого желудочка — субэндокардиально. Этим обусловлен тот факт, что кисты левого желудочка чаще прорываются в перикард, а кисты правого желудочка — в полость сердца [7, 13].

Разрыв эхинококковой кисты — это угрожающее жизни осложнение. И, к сожалению, данное осложнение, протекая под маской других состояний, зачастую диагностируется только посмертно. Так, при прорыве кисты в перикард развивается клиника тампонады сердца [11, 12, 14, 15]. Описаны случаи прорыва кисты в полость левого желудочка с развитием эмболии магистральных сосудов, в том числе головного мозга, и клинической картины инсульта [16, 17]. Прорыв кисты в правые отделы сердца вызывает клиническую картину тромбоэмболии легочной артерии [12, 18].

Лечение эхинококкоза сердца — трудная клиническая задача. Поскольку заболевание довольно редкое, в литературе описаны лишь отдельные единичные клинические случаи [8].

Наличие паразитарной кисты в сердце является показанием для оперативного вмешательства, так как химиотерапия албендазолом может спровоцировать разрыв кисты [7]. Большинство авторов рекомендуют выполнять операцию с использованием искусственного кровообращения [10, 19]. Тем не менее в литературе встречаются описания выполнения эхинококкэктомии на работающем сердце [11]. Спорным также остается и выбор доступа. В зависимости от расположения кисты возможно выполнение как торакотомии, так и стернотомии [1].

У нашей пациентки развился рецидив заболевания, диагностированный спустя 16 лет после первой операции. Пациентке не был назначен албендазол, что увеличило вероятность рецидива. Немаловажным фактором, способствующим рецидиву, является и использование неэффективных гермицидов. Несмотря на то что доказанными гермицидными свойствами обладают 80—100% водный раствор глицерина и 30% раствор хлорида натрия, в литературе до сих пор встречаются данные об использовании различных химических агентов, эффективность которых не установлена [10].

Одним из весомых факторов в определении концепции лечения нашей пациентки явилась клиническая картина с развитием явлений левожелудочковой недостаточ-

ности, обусловленной сдавлением сердца эхинококковой кистой, что требовало активной хирургической тактики. Кисты печени решено было не оперировать, что допустимо при малых размерах и признаках гибели этих кист. В послеоперационном периоде пациентке рекомендована противорецидивная терапия албендазолом.

Таким образом, эхинококкоз, несмотря на улучшение санитарно-гигиенических условий и повышение уровня жизни, остается серьезной медицинской проблемой. А встречающиеся редкие локализации усугубляют тяжесть состояния пациентов и осложняют лечение. Однако индивидуальный подход к каждому клиническому наблюдению, строгое соблюдение методологии операции, а также использование эффективных гермицидов в сочетании с обязательным проведением противорецидивной терапии способствуют эффективному лечению пациентов и уменьшают риск послеоперационного рецидива.

Авторы заявляют об отсутствии конфликта интересов.
The authors declare no conflicts of interest.

ЛИТЕРАТУРА/REFERENCES

1. Комаров Р.Н., Паршин В.Д., Яснопольская Н.В., Чернявский С.В., Борзов Е.А. Хирургическое лечение пациента с эхинококкозом сердца. *Кардиология и сердечно-сосудистая хирургия*. 2019;12(4):344-347.
Komarov RN, Parshin VD, Yasnopolskaya NV, Chernyavskiy SV, Borzov EA. Surgical treatment of a patient with cardiac echinococcosis. *Kardiologiya i serdechno-sosudistaya khirurgiya*. 2019;12(4):344-347. (In Russ.).
https://doi.org/10.17116/kardio201912041344
2. Пресс-служба Роспотребнадзора. О заболеваемости эхинококкозом и альвеолококкозом в Российской Федерации. Письмо от 24.12.13 №01/14780-13-32.
Press-sluzhba Rospotrebnadzora. O zabolevaemosti ekhinokokkozom i al'veolokokkozom v Rossijskoj Federatsii. Pis'mo on 24.12.13 №01/14780-13-32. (In Russ.).
3. Yaman M, Ates AH, Arslan U, Ozturk H, Aksakal A. A giant cardiac hydatid cyst presenting with chest pain and ventricular tachycardia in a pregnant woman undergoing cesarean section. *Indian Heart Journal*. 2016;68:118-120.
https://doi.org/10.1016/j.ihj.2016.04.011
4. Hela BJ, Abir B, Majdi G, Aiman D, Iheb S, Nizar E, Sayda M, Imed F. Interventricular septum hydatid cyst presenting with acute lower limb ischemia: A case report. *Libyan J Med*. 2015;10:28634.
https://doi.org/10.3402/ljm.v10.28634
5. Мусаев Г.Х., Левкин В.В., Шарипов Р.Х. Современные тенденции в хирургическом лечении эхинококкоза печени. *Сеченовский вестник*. 2018;4(34):78-84.
Musaev GKh, Levkin VV, Sharipov RKh. Modern trends in surgical treatment of liver echinococcosis. *Sechenovskij vestnik*. 2018;4(34):78-84. (In Russ.).
https://doi.org/10.47093/22187332.2018.4.78-84
6. Перельман М.И., Платов И.И., Моисеев В.С. Эхинококкоз сердца и перикарда. *Хирургия*. 1996;7:3-8.
Perelman MI, Platov II, Moiseev BS. Cardiac and pericardium echinococcosis. *Khirurgiya*. 1996;7:3-8. (In Russ.).
7. Шевченко Ю.Л., Травин Н.О., Мусаев Г.Х. Эхинококкоз сердца. Состояние проблемы и результаты лечения. *Вестник Национального медико-хирургического центра им. Н.И. Пирогова*. 2006;1:75-80.
Shevchenko YuL, Travin NO, Musaev GKh. Cardiac echinococcosis. Problem status and treatment results. *Vestnik Natsional'nogo mediko-khirurgicheskogo tsentra im. N.I. Pirogova*. 2006;1:75-80. (In Russ.).
8. Еловский Д.А., Аминов В.В., Белов Д.В. Эхинококкоз сердца. *Вестник совета молодых ученых и специалистов Челябинской области*. 2019;2(25):40-42.
Elovsky DA, Aminov VV, Belov DV. Echinococcosis of the heart. *Vestnik soveta molodykh uchenykh i spetsialistov Chelyabinskoj oblasti*. 2019;2(25):40-42. (In Russ.).
9. Artucio H, Roglia JL, Di Bello R, Dubra J, Gorlero A, Polero J, Artucio Urioste H. Hydatid cyst of the interventricular septum of the heart with rupture into the right ventricle: first case in the world literature diagnosed and successfully operate dupon with open heart surgery. *J Thoracic and Cardiovascular Surgery*. 1962;44:110-114.
10. Горбачевский С.В., Шмальц А.А., Айбазов Р.А., Гренадеров М.А. Удаление эхинококковой кисты межжелудочковой перегородки. *Грудная и сердечно-сосудистая хирургия*. 2015;3:42-44.
Gorbachevsky SV, Shmalts AA, Aibazov RA, Grenaderov MA. The surgical excision of hydatid cyst of the cardiac interventricular septum. *Grudnaya i serdechno-sosudistaya khirurgiya*. 2015;3:42-44. (In Russ.).
11. Birincioğlu CV, Tarcan O, Bardakci H, et al. Off-pump technique for the treatment of ventricular myocardial echinococcosis. *The Annals of Thoracic Surgery*. 2003;75:1232-1237.
12. Ильинов В.Н., Козлов Б.Н., Кузнецов М.С., Панфилов Д.С., Насрашвили Г.Г., Лелик Е.В., Катков В.А., Самцова Т.М. Хирургическое лечение больной с эхинококковой кистой верхушки левого желудочка сердца. *Хирургия. Журнал им. Н.И. Пирогова*. 2014;11:70-72.
Ilinov VN, Kozlov BN, Kuznetsov MS, Panfilov DS, Nasrashvili GG, Lelik EV, Katkov VA, Samtsova TM. Surgical treatment of patient with echinococcus cyst of left ventricle apex. *Khirurgiya. Zhurnal im. N.I. Pirogova*. 2014;11:70-72. (In Russ.).
13. Lahdhili H, Hachicha S, Ziadi M, Thameur H. Acute pulmonary embolism due to the rupture of a right ventricle hydatic cyst. *European Journal Cardiothoracic Surgery*. 2002;22:462-464.
14. Маликова М.С., Фролова Ю.В., Раскин В.В., Дземешкевич А.С., Домбровская А.В., Мершина Е.А., Синицин В.Е., Дземешкевич С.Л. Внутрисердечный эхинококкоз. *Российский кардиологический журнал*. 2015;9:7-10.
Malikova MS, Frolova YuV, Raskin VV, Dzemeshkevich AS, Dombrovskaya AV, Mershina EA, Sinitsin VE, Dzemeshkevich SL. Intracardiac echinococcosis. *Rossiyskij kardiologicheskij zhurnal*. 2015;9:7-10. (In Russ.).
https://doi.org/10.15829/1560-4071-2015-9-7-10
15. Гульмурадов Т.Г., Садриев О.Н., Абдурахимов З.З., Аминов Р.С. Успешное хирургическое лечение пациентки с эхинококкозом левого желудочка и печени. *Новости хирургии*. 2016;3(24):298-302.
Gulmuradov TG, Sadriev ON, Abdurakhimov ZZ, Aminov RS. Successful surgical treatment of patients with echinococcosis of the left ventricle and liver. *Novosti khirurgii*. 2016;3(24):298-302. (In Russ.).
https://doi.org/10.18484/2305-0047.2016.3.298
16. Turgut M, Benli K, Eryilmaz M. Secondary multiple intracranial hydatid cysts caused by intracerebral embolism of cardiac echinococcosis. *Journal Neurosurgery*. 1997;86:714-718.
17. Ahmed T, Al-Zaibag M, Allan A, Gabriel C, Widaa H, Hulaimi N, Saileek A, Pai RG. Cardiac echinococcosis causing acute dissection of the left ventricular free wall. *Echocardiography*. 2002;19:333-336.
18. Curran R, Paterson H. Surgical Treatment of Intramyocardial Foregut Cysts. *The Annals of Thoracic Surgery*. 2005;80:737-739.
19. Abhishek V, Avinash V. Cardiac hydatid disease: literature review. *Asian Cardiovasc Thorac Ann*. 2012;20(6):747-750.
https://doi.org/10.1177/0218492312460774

Поступила 28.06.2021
Received 28.06.2021
Принята к печати 22.09.2021
Accepted 22.09.2021