Хирургия. Журнал имени Н.И. Пирогова
2022, №4 с. 96-100
https://doi.org/10.17116/hirurgia202204196

Pirogov Journal of Surgery
2022, No. 4, pp. 96-100
https://doi.org/10.17116/hirurgia202204196

Гемангиоэндотелиома правой плечеголовной вены

© О.В. ПИКИН, В.А. ГЛУШКО, В.А. БАГРОВ, О.А. АЛЕКСАНДРОВ, В.С. СИДОРЕНКО

Московский научно-исследовательский онкологический институт имени П.А. Герцена — филиал ФГБУ «Национальный медицинский исследовательский центр радиологии» Минздрава России, Москва, Россия

Резюме

Приведено редкое клиническое наблюдение гемангиоэндотелиомы правой плечеголовной вены, осложненной синдромом компрессии верхней полой вены. В связи с развитием выраженных компенсаторных венозных коллатералей выполнена циркулярная резекция верхней полой вены совместно с правой и левой плечеголовной венами без протезирования. Послеоперационный период протекал без осложнений. Применение сосудистого протеза у больных с длительной опухолевой компрессией верхней полой вены в условиях развитой коллатеральной сети сопряжено с повышенным риском тромбоза с последующей тромбоэмболией в малый круг кровообращения. Безопасное выполнение циркулярной резекции верхней полой вены без протезирования возможно после интраоперационного пробного пережатия.

Ключевые слова: *гемангиоэндотелиома, резекция верхней полой вены.*

Информация об авторах:

Пикин О.В. — https://orcid.org/0000-0001-6871-6804
Глушко В.А. — https://orcid.org/0000-0002-1420-4579
Багров В.А. — https://orcid.org/0000-0002-0461-1146
Александров О.А. — https://orcid.org/0000-0002-4131-9179
Сидоренко В.С. — https://orcid.org/0000-0002-2674-0416
Автор, ответственный за переписку: Александров О.А. — e-mail: alexandrovolegal@gmail.com

Как цитировать:

Пикин О.В., Глушко В.А., Багров В.А., Александров О.А., Сидоренко В.С. Гемангиоэндотелиома правой плечеголовной вены. *Хирургия. Журнал им. Н.И. Пирогова*. 2022;4:96–100. https://doi.org/10.17116/hirurgia202204196

Hemangioendothelioma of the right innominate vein

© O.V. PIKIN, V.A. GLUSHKO, V.A. BAGROV, O.A. ALEKSANDROV, V.S. SIDORENKO

Herzen Moscow Research Oncological Institute, Branch of the National Medical Research Center of Radiology, Moscow, Russia

Abstract

The authors report a rare case of hemangioendothelioma of the right innominate vein complicated by superior vena cava syndrome. Considering development of enlarged venous collaterals, we performed circular resection of superior vena cava together with the right and left innominate veins without replacement. There were no postoperative complications. The use of vascular prosthesis in patients with long-standing superior vena cava compression and enlarged collaterals is associated with high risk of thrombosis and subsequent pulmonary embolism. Safe circular resection of superior vena cava without replacement is possible after intraoperative test clamping.

Keywords: *hemangioendothelioma, superior vena cava resection.*

Information about the authors:

Pikin O.V. — https://orcid.org/0000-0001-6871-6804
Glushko V.A. — https://orcid.org/0000-0002-1420-4579
Bagrov V.A. — https://orcid.org/0000-0002-0461-1146
Aleksandrov O.A. — https://orcid.org/0000-0002-4131-9179
Sidorenko V.S. — https://orcid.org/0000-0002-2674-0416
Corresponding author: Aleksandrov O.A. — e-mail: alexandrovolegal@gmail.com

To cite this article:

Pikin OV, Glushko VA, Bagrov VA, Aleksandrov OA, Sidorenko VS. Hemangioendothelioma of the right innominate vein. *Pirogov Russian Journal of Surgery = Khirurgiya. Zhurnal im. N.I. Pirogova*. 2022;4:96–100. (In Russ.). https://doi.org/10.17116/hirurgia202204196

Эпителиодная гемангиоэндотелиома (ЭГ) — редкое злокачественное сосудистое новообразование с широким спектром клинических проявлений и порой агрессивным местноинвазивным ростом. Наиболее часто возникает на конечностях, однако около 8% случаев обнаруживают в средостении [1]. Довольно редко источником роста опу-

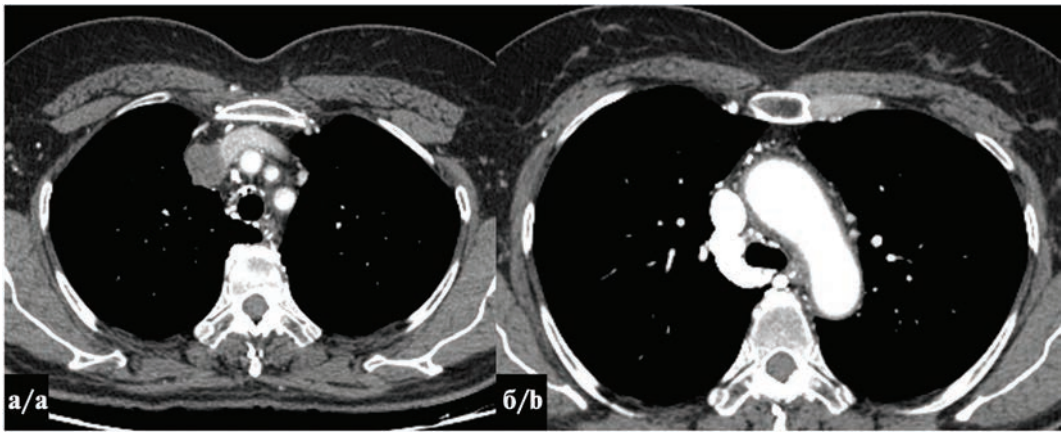

Рис. 1. **Компьютерные томограммы органов грудной полости в аксиальной проекции.**

а — опухоль в просвете правой плечеголовной и верхней полой вен; б — расширенная непарная вена, дистальная часть верхней полой вены контрастируется ретроградно.

Fig. 1. **Computed tomograms of the thoracic cavity organs in axial projection.**

a — tumor in the right innominate vein and superior vena cava; b — enlarged azygos vein, retrograde contrast enhancement of distal segment of superior vena cava.

холи является крупный сосуд. Чаще образование развивается из мелких сосудистых ветвей [2]. Представляем случай успешного хирургического лечения ЭГ правой плечеголовной вены.

В отделение торакальной хирургии МНИОИ им. П.А. Герцена обратилась женщина в возрасте 59 лет с жалобой на нарастание отечности лица, шеи, правой верхней конечности, впервые появившейся 9 мес назад. По данным комплексного обследования, включившего ПЭТ-КТ всего тела, ЭхоКГ, УЗИ вен нижних конечностей, функциональное исследование сердечно-легочной деятельности, диагностировано опухолевое образование, расположенное в просвете правой плечеголовной вены, на уровне венозного конфлюенса, диаметром 1,6 см **(рис. 1)**. По данным обследования, существовали полный блок венозного кровотока на уровне опухоли, компенсаторно расширенная дуга непарной вены и множественные венозные коллатерали. Несмотря на нарушение проходимости, отмечено ретроградное кровенаполнение сегмента верхней полой вены проксимальнее места впадения дуги непарной вены, что свидетельствовало об относительной компенсации синдрома компрессии верхней полой вены. В связи с внутрипросветным расположением опухоли безопасная морфологическая верификация на предоперационном этапе не представлялась возможной. С учетом отсутствия другой опухоли, течения заболевания, осложненного компрессией верхней полой вены, и резектабельности процесса на междисциплинарном консилиуме был выработан, а затем и реализован хирургический план лечения.

Выполнена полная продольная стернотомия. Удалена жировая клетчатка переднего средостения. При ревизии опухоль локализовывалась в области конфлюенса плечеголовных вен, распространяясь на верхнюю полую вену и клетчатку переднего средостения. Верхняя полая вена ниже опухоли и плечеголовные вены выше опухоли циркулярно выделены и взяты на держалки. Выполнено пробное пережатие вен. При интраоперационном мониторировании мы не отметили значимого повышения венозного давления, также клинически не установлено признаков усугубления или развития острого синдрома компрессии верхней полой вены, что свидетельствовало о достаточном развитии и функциональной адекватности венозных коллатералей. Было принято решение о выполнении циркулярной резекции верхней полой вены совместно с правой и левой плечеголовными венами без протезирования. Плечеголовные вены пересечены при помощи автоматических сшивающих аппаратов **(рис. 2, 3)**, верхняя полая вена ушита на зажиме Сатинского непрерывным обвивным сосудистым швом с сохранением места впадения непарной вены. Препарат удален **(рис. 4)**. Послеоперационный период протекал без осложнений.

При морфологическом исследовании операционного материала диагностирована ЭГ с митотической активностью 3 митоза на 10 полей зрения. При иммуногистохимическом исследовании отмечена положительная экспрессия маркеров CD34 и ERG, отрицательная — маркеров CD68, S100, SMA, desmin, AE1/AE3 **(рис. 5)**.

С учетом радикального характера операции пациентка оставлена под динамическим наблюдением.

Обсуждение

Впервые ЭГ описана в 1982 г. S.W. Weiss и F.M. Enzinger [3]. В 2002 г. ВОЗ класифицировала ее как агрессивную ангиосаркому низкой степени злокачественности [4]. Наиболее частая локализация опухоли — мягкие ткани, печень, кости. При локализации в грудной клетке ЭГ чаще встречается в плевральной полости, нежели в средостении. При этом отмечается тенденция к большей частоте поражения переднего отдела средостения. Случаи поражения плечеголовных вен, верхней полой вены и дуги непарной вены единичны [5]. Описания полностью внутрисосудистой локализации, как в нашем случае, в литературе мы не встретили.

Этиология опухоли неизвестна, возможны несколько генетических аномалий, предрасполагающих к ее разви-

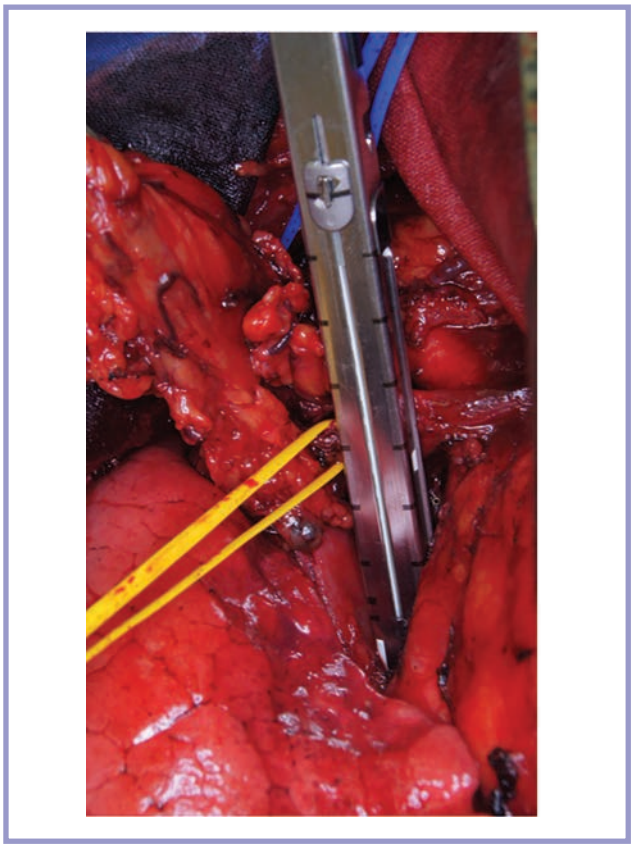

Рис. 2. **Пересечение левой плечеголовной вены при помощи сшивающего аппарата (интраоперационная фотография).**

Fig. 2. **The left innominate vein intersection using a stapler device.**

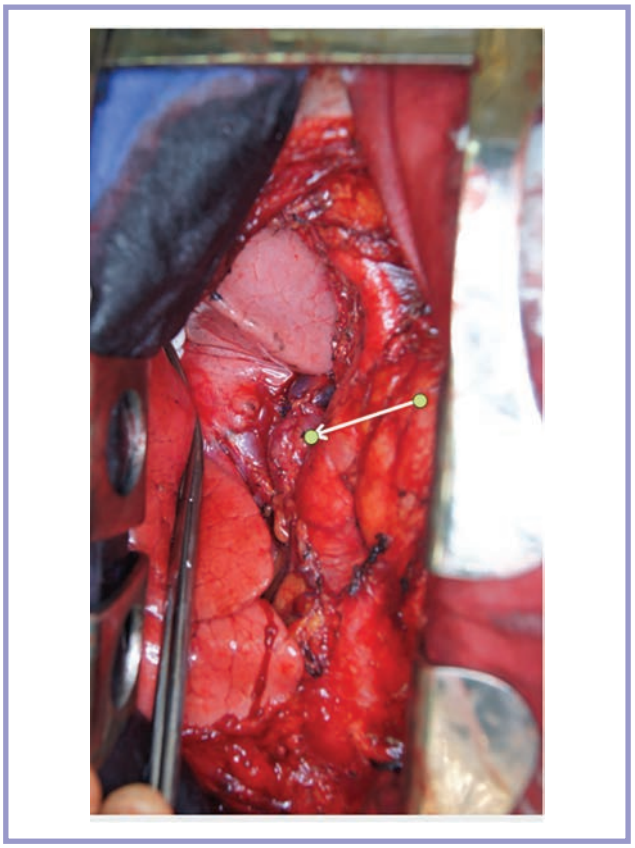

Рис. 3. **Вид средостения после удаления препарата (интраоперационная фотография).**

Стрелкой отмечена расширенная дуга непарной вены.

Fig. 3. **Intraoperative view of mediastinum after resection of tumor.**

Enlarged azygos vein (arrow).



Рис. 4. **Фотография удаленного макропрепарата.**

Стрелкой отмечен опухолевый тромб в просвете верхней полой вены.

Fig. 4. **Excised macroscopic specimen.**

Thrombus in superior vena cava (arrow).

тию: транслокация *CAMTA1*, вовлекающая хромосому 1, и *WWTR1* в хромосоме 3 [6]. Обе мутации ранее описаны раздельно как потенциально онкогенные, однако только при ЭГ они совместно ассоциированы с формированием устойчивой хромосомной транслокации, приводящей к развитию опухолевого процесса. Есть также данные о влиянии бактерий рода *Bartonella*, способных вызывать интраэндотелиальную инфекцию, повышенный синтез фактора роста эндотелия сосудов, обладающего онкогенным потенциалом, и супрессию апоптоза эндотелиальных клеток [7].

В связи с редкостью болезни и неспецифической картиной спектр нозологий для дифференциального диагноза достаточно широк. Окончательный диагноз устанавливает патоморфолог. Рентгенологическая картина вариабельна, чаще всего опухоль представлена несколькими сливными периваскулярными узлами размером более 1 см [8]. При ПЭТ с 18F-ФДГ (фтордезоксиглюкозой) средний уровень гиперметаболизма SUV_{max} (стандартизованный уровень накопления радиофармпрепарата) 3,5. Морфологическая картина опухоли может варьировать. Чаще всего диагноз подтверждается при иммуногистохимическом исследовании. Макроскопически ЭГ имеет красно-белый цвет в случае, если опухоль происходит непосредственно из крупного кровеносного сосуда, либо беловато-серый цвет, если источником являются мелкие сосуды [9]. Микроскопическая картина варьирует в зависимости от клеточного полиморфизма, митотической активности и наличия зон некроза. Клетки опухоли обычно округлой формы, крупного размера. Ядро с незаметным ядрышком расположено центрально или несколько эксцентрично. Цитоплазма эозинофильная, обнаруживаются вакуоли или просветы с содержанием эритроцитов. Эндотелиальная дифференцировка их подтверждается такими иммуногистохимически-

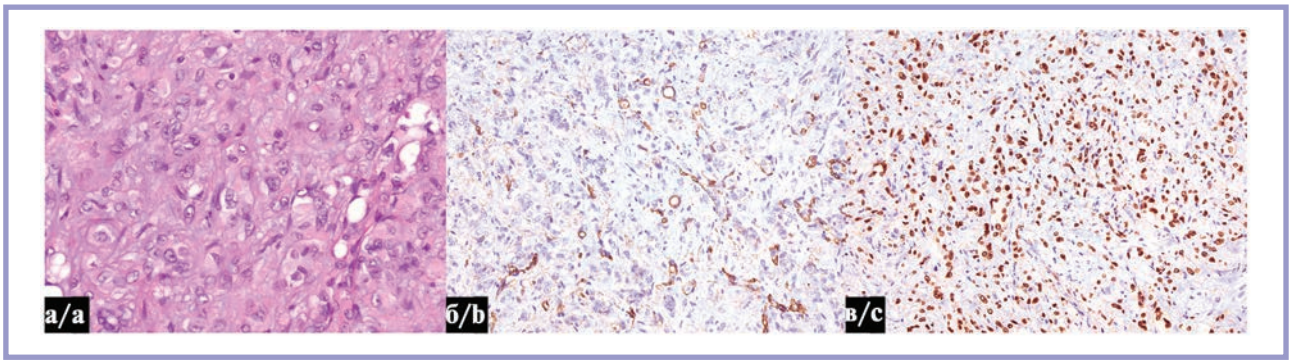

***Рис. 5.* Микрофотографии гистологических препаратов опухоли.**
а — окраска гематоксилином и эозином; б — реакция с CD34; в — реакция с ERG. ×20.
***Fig. 5.* Histological specimen of tumor.**
a — H&E staining; b — reaction with CD34; c — reaction with ERG. ×20.

ми маркерами, как CD31, CD34, Fli1, а также (при исследовании ультраструктуры) наличием телец Вейбеля — Паладе [10, 11]. Наибольшей чувствительностью к ЭГ обладают CD31, CD34 [12]. Флуоресцентная гибридизация *in situ* (FISH) позволяет увеличить возможности морфологической диагностики и провести дифференциальный диагноз с другими опухолями даже на малом морфологическом материале, полученном при биопсии [11].

Основной метод лечения ЭГ — хирургический. Радикальное удаление опухоли позволяет добиться лучших результатов отдаленной общей и безрецидивной выживаемости. При нерезектабельной опухоли мягких тканей или костей наибольшей эффективностью обладает радиотерапия. При локализации опухоли в средостении предпочтение отдают лекарственному лечению. Показана эффективность этопозида, интерферона альфа-2 [8]. В некоторых работах продемонстрирована эффективность применения бевацизумаба и паклитаксела при агрессивной метастатической форме медиастинальной ЭГ.

Прогноз при ЭГ занимает промежуточную позицию между доброкачественными ангиомами и злокачественной ангиосаркомой. S. Suster и соавт. [13] сообщили о 12 случаях ЭГ переднего средостения с индолентным течением. T. Anderson и соавт. [11] сообщили о 75% 4-летней выживаемости среди больных с дифференцировкой опухоли G1—2 и лишь о 9% при G3. A.T. Deyrup и соавт. [1] проанализировали факторы местного рецидива на основании опыта хирургического лечения 49 случаев ЭГ мягких тканей. У больных с размерами опухоли более 3 см и высокой митотической активностью (более 3 на 50 полей зрения) 5-летняя выживаемость составила 59%, безрецидивная — 32%, у пациентов без этих факторов риска в 5-летний период смертей не зафиксировано, частота рецидива составила 32%. К дополнительным негативным прогностическим факторам при локализации опухоли в средостении относятся злокачественный плевральный выпот, синдром медиастинальной компрессии, синдром верхней полой вены.

Длительно существующий опухолевый тромбоз верхней полой вены приводит к выраженному развитию венозных коллатерелей, через которые осуществляется отток венозной крови от верхней половины туловища. Среди путей коллатерального кровообращения наиболее значимыми являются отток через систему *v. azygous*, *vv. thoracicae int.* и их анастомозы между *vv. epigastricae* в систему *v. iliaca externa*, через *vv. vertebralis* в *vena cava inf.* [14]. У некоторых больных с длительно существующим синдромом компрессии верхней полой вены развивающиеся венозные коллатерали могут обладать высоким компенсаторным потенциалом. Если при пробном пережатии верхней полой вены в течение 20 мин не наблюдается развития острого синдрома компрессии верхней полой вены и давление в системе последней не повышается выше 20 мм рт.ст., возможна циркулярная резекция без ее восстановления. У оперированной нами больной диагностирован III тип компенсации коллатерального кровотока при синдроме сдавления верхней полой вены, что позволило выполнить операцию без ее протезирования [15]. Наш собственный предыдущий опыт выполнения подобных операций у 3 больных показал безопасность и эффективность метода.

Перевязка верхней полой вены без протезирования не изменяет клинической картины синдрома верхней полой вены, однако позволяет существенно повысить радикальность онкологического этапа операции. В послеоперационном периоде снижается частота развития тромботических осложнений и отсутствует необходимость в длительной антикоагулянтной терапии.

Заключение

ЭГ — редкое новообразование, не имеющее специфической клинической и рентгенологической картины. Локализация опухоли в средостении повышает риски негативного исхода в связи с развивающимся синдромом верхней вены при локализации в передневерхнем отделе. Внутрисосудистая локализация опухоли крайне редко встречается в средостении. В связи с медленным темпом роста в отдельных клинических случаях развиваются венозные коллатерали, компенсирующие отток из верхней половины туловища. При этом после интраоперационного пережатия верхней полой вены при отсутствии повышения давления показана циркулярная резекция верхней полой вены без протезирования. Применение сосудистого протеза в этой ситуации может привести к повышенному риску тромбоза протеза и последующей тромбоэмболии в малый круг кровообращения.

Авторы заявляют об отсутствии конфликта интересов.
The authors declare no conflicts of interest.

ЛИТЕРАТУРА/REFERENCES

1. Deyrup AT, Tighiouart M, Montag AG and Weiss SW. Epithelioid hemangioendothelioma of soft tissue: A proposal for risk stratification based on 49 cases. *The American Journal of Surgical Pathology*. 2008;32(6):924-927.
2. Scordi-Bello IA, Snyder A, Schwartz M and Fallon JT. Intravascular epithelioid hemangioendothelioma of the infe- rior vena cava: case report of an unusual and unpredictable vascular tumor. *Cardiovascular Pathology*. 2009;18(4):243-246.
3. Weiss SW, Enzinger FM. Epitheloid hemangioendothelioma: A vascular tumor often mistaken for a carcinoma. *Cancer*. 1982;50(5):970-981.
4. *World Health Organization Classification of Tumours. Pathology and Genetics of Tumours of Soft Tissue and Bone*. Fletcher CDM, Unni KK, Mertens F, eds. IARC Press: Lyon; 2002.
5. De Palma A, Pagliarulo V, Ardò N, Loizzi D. Surgical treatment of a rare case of epithelioid hemangioendothelioma of the azygos vein. *Interactive Cardiovascular and Thoracic Surgery*. 2012;14(1):91-93.
6. Errani C, Zhang L, Sung YS, Hajdu M, Singer S, Maki RG, Healey JH, Antonescu CR. A novel WWTR1-CAMTA1 gene fusion is a consistent abnormality in epithelioid hemangioendothelioma of different anatomic sites. *Genes, Chromosom. Cancer*. 2011;50(8):644-653.
7. Mascarelli PE, Iredell JR, Maggi RG, Weinberg G, Breitschwerdt EB. Bartonella species bacteremia in two patients with epithelioid hemangioendothelioma. *J Clin Microbiol*. 2011;49(11):4006-4012.
8. Sardaro A, Bardoscia L, Petruzzelli MF, Portaluri M. Epithelioid hemangioendothelioma: An overview and update on a rare vascular tumour. *Onc Rev*. 2014;8(259):82-91.
9. Shields TW, Robinson PG. *Mesenchymal tumors of the mediastinum, in General Thoracic Surgery*. Shields TW, LoCicero J III, Ponn RB, Rusch VW, eds. 6th edition. Lippincott Williams & Wilkins, Philadelphia, Pa, USA; 2005:2786-2811.
10. Константинова А.М., Климашевский В.Ф., Шелехова К.В. Эпителиоидная гемангиоэндотелиома средостения. *Архив патологии*. 2013;75(1):30-33.
Konstantinova AM, Klimashevsky VF, Shelekhova KV. Epitelioidnaya gemangioendotelioma sredosteniya. *Arkhiv patologii*. 2013;75(1):30-33. (In Russ.).
11. Anderson T, Zhang L, Hameed M, Rusch V, Travis WD and Antonescu CR. Thoracic epithelioid malignant vascular tumors: A clinicopathologic study of 52 cases with emphasis on pathologic grading and molecular studies of WWTR1-CAMTA1 fusions. *American Journal of Surgical Pathology*. 2015;39(1):132-139.
12. Kleinschmidt-Demasters BK. *Hemangioendothelioma. In Pathology of Tumors of the Nervous System*. McLendon RE, Rosenblum MK, Bigner DD, eds. 7th edition. Hodder Arnold, London, UK; 2006:535-537.
13. Suster S, Moran CA and Koss MN. Epithelioid heman-gioendothelioma of the anterior mediastinum. Clinicopatho-logic, immunohistochemical, and ultrastructural analysis of 12 cases. *The American Journal of Surgical Pathology*. 1994;18(9):871-881.
14. Пикин О.В., Трахтенберг А.Х., Колбанов К.И., Глушко В.А., Казакевич В.И., Амиралиев А.М., Вурсол Д.А., Кирсанова О.Н. Циркулярная резекция верхней полой вены без протезирования у больных с опухолью средостения, осложненной синдромом медиастинальной компрессии. *Онкохирургия*. 2013;5(2):60-66.
Pikin OV, Trakhtenberg AKh, Kolbanov KI, Glushko VA, Kazakevich VI, Amiraliev AM, Vursol DA. Kirsanova ON. Tsirkulyarnaya rezektsiya verkhnej poloj veny bez protezirovaniya u bol'nykh s opukhol'yu sredosteniya, oslozhnennoj sindromom mediastinal'noj kompressii. *Onkokhirurgiya*. 2013;5(2):60-66. (In Russ.).
15. Cattaneo SM. Pearson's Thoracic and Esophageal Surgery. *Annals of Surgery*. 2008;248(6):1103-1104.

Поступила 05.07.2021
Received 05.07.2021
Принята к печати 06.08.2021
Accepted 06.08.2021