Хирургия. Журнал имени Н.И. Пирогова
2022, №4 с. 91-95
https://doi.org/10.17116/hirurgia202204191

Pirogov Journal of Surgery
2022, No. 4, pp. 91-95
https://doi.org/10.17116/hirurgia202204191

Изолированный метастаз колоректального рака в селезенку: клинический случай

© В.З. ТОТИКОВ, З.В. ТОТИКОВ, О.В. РЕМИЗОВ, А.А. ЕПХИЕВ

ФГБОУ ВО «Северо-Осетинская государственная медицинская академия» Минздрава России, Владикавказ, Россия

Резюме

Метастатические поражения селезенки — редкая находка, обычно связанная с уже с запущенным онкологическим процессом. В то же время единичные метастазы в селезенку представляют собой исключение. Представляем наблюдение 62-летней пациентки, у которой выявлен изолированный метастаз в селезенку из карциномы толстой кишки через 28 мес после радикальной операции. Больной успешно осуществили спленэктомию.

Ключевые слова: *колоректальный рак, метастаз, селезенка.*

Информация об авторах:

Тотиков В.З. — e-mail: vz-totikov@mail.ru; https://orcid.org/0000-0003-0179-9742
Тотиков З.В. — e-mail: z-totikov@mail.ru; https://orcid.org/0000-0003-4765-9753
Ремизов О.В. — e-mail: sogma@minzdrav.alania.gov.ru; https://orcid.org/0000-0003-4175-5365
Епхиев А.А. — e-mail: aalibek74@mail.ru; https://orcid.org/0000-0002-9126-2019
Автор, ответственный за переписку: Тотиков В.З. — e-mail: vz-totikov@mail.ru

Как цитировать:

Тотиков В.З., Тотиков З.В., Ремизов О.В., Епхиев А.А. Изолированный метастаз колоректального рака в селезенку: клинический случай. *Хирургия. Журнал им. Н.И. Пирогова*. 2022;4:91–95. https://doi.org/10.17116/hirurgia202204191

Isolated splenic metastasis from colorectal cancer

© V.Z. TOTIKOV, Z.V. TOTIKOV, O.V. REMIZOV, A.A. EPKHIEV

North Ossetian State Medical Academy, Vladikavkaz, Russia

Abstract

Splenic metastases are a rare finding and usually associated with advanced cancer. At the same time, isolated splenic metastases are an exception. The authors report a 62-year-old woman with isolated splenic metastasis from colon carcinoma in 28 months after surgery. Splenectomy was successfully performed.

Keywords: *colorectal cancer, metastasis, spleen.*

Information about the authors:

Totikov V.Z. — e-mail: vz-totikov@mail.ru; https://orcid.org/0000-0003-0179-9742
Totikov Z.V. — e-mail: z-totikov@mail.ru; https://orcid.org/0000-0003-4765-9753
Remizov O.V. — e-mail: sogma@minzdrav.alania.gov.ru; https://orcid.org/0000-0003-4175-5365
Ephiev A.A. — e-mail: aalibek74@mail.ru; https://orcid.org/0000-0002-9126-2019
Corresponding author: Totikov V.Z. — e-mail: vz-totikov@mail.ru

To cite this article:

Totikov VZ, Totikov ZV, Remizov OV, Epkhiev AA. Isolated splenic metastasis from colorectal cancer. *Pirogov Russian Journal of Surgery = Khirurgiya. Zhurnal im. N.I. Pirogova*. 2022;4:91–95. (In Russ.). https://doi.org/10.17116/hirurgia202204191

Метастазы злокачественных опухолей в селезенку встречаются редко, они возникают менее чем в 1% случаев [1]. Изолированные одиночные метастазы в селезенку при колоректальной карциноме считаются исключением, в доступной литературе за последние десятилетия насчитывается не более 20 описанных случаев [1—5]. Эта редкость объясняется несколькими гипотезами, касающимися анатомических, гистологических и иммунологических особенностей селезенки [1, 6]. Метастазы в селезенку чаще всего случайно обнаруживают с помощью УЗИ или КТ при регулярном наблюдении за больными, перенесшими операции по поводу колоректального рака, при этом в большинстве случаев они протекают бессимптомно [2, 7]. По данным некоторых исследователей [7, 8], время от диагностики первичной опухоли до обнаружения одиночных метастазов в селезенку варьирует от 0 до 264 мес, в среднем 28 мес.

При изолированных метастазах селезенки рекомендуют выполнять спленэктомию, в то же время из-за крайне редкой встречаемости подобных случаев недостаточно изучены непосредственные и отдаленные результаты после этих вмешательств [1, 4, 6, 9, 10].

Приводим клиническое наблюдение.

Больная *Г.*, 1958 года рождения, 28.11.18 обратилась в хирургическое отделение №1 РКБСМП г. Владикавказа с жалобами на вздутие живота, задержку стула и газов, боль в животе, тошноту, рвоту, общую слабость. Из анамнеза известно, что за 10 дней до госпитализации в стационар у больной появились и со временем усилились вышеуказанные жалобы. Из сопутствующих заболеваний в анамнезе желчнокаменная болезнь (ЖКБ), хронический калькулезный холецистит. При поступлении обследована. По данным обзорной рентгенографии органов брюшной полости — явления толстокишечной непроходимости. На УЗИ признаки толстокишечной непроходимости, а также диффузные изменения паренхимы печени по типу жирового гепатоза. ЖКБ. Хронический калькулезный холецистит. По данным колоноскопии в ректосигмоидном отделе толстой кишки обнаружено плотное бугристое объемное новообразование, циркулярно суживающее просвет кишки до 0,4 см. Взят материал на гистологическое исследование, по результатам которого диагностирована высокодифференцированная аденокарцинома. По данным ирригоскопии — опухоль ректосигмоидного отдела толстой кишки протяженностью до 4 см. Долихосигма. На ФГДС аксиальная хиатальная грыжа 2-й степени, антральный гастрит. Больной назначена консервативная декомпрессионная и корригирующая терапия, на фоне которой толстокишечная непроходимость клинически и рентгенологически разрешилась. По результатам УЗИ в динамике и КТ с контрастным усилением данных, свидетельствующих о наличии отдаленных метастазов, не выявлено. С учетом вышеописанной ситуации больная подготовлена к отсроченному оперативному лечению. 05.12.18 выполнены лапаротомия, сочетанная передняя резекция прямой кишки, резекция сигмовидной кишки с формированием колоректального анастомоза по типу «конец в конец», холецистэктомия, двуствольная илеостомия.

Послеоперационное морфологическое исследование: высокодифференцированная аденокарцинома толстой кишки с инвазией серозной оболочки и окружающей клетчатки, в 4 лимфатических узлах удаленной брыжейки признаки метастатического поражения. Заключительный диагноз: «Рак ректосигмоидного отдела толстой кишки T4N2M0, осложненный острой обтурационной толстокишечной непроходимостью I стадии. Долихосигма. ЖКБ. Хронический калькулезный холецистит». Послеоперационный период осложнился образованием наружного толстокишечного свища, который на фоне проводимой консервативной терапии зажил. Больная выписана в удовлетворительном состоянии.

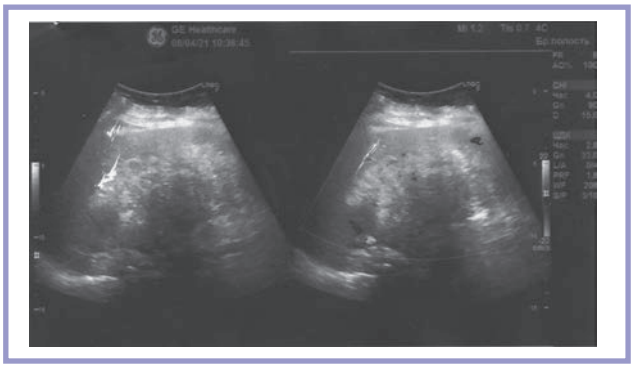

Рис. 1. **УЗ-сканограмма органов брюшной полости. Очаговое образование в паренхиме селезенки.**

Fig. 1. **Abdominal ultrasound scan. Focal lesion of spleen parenchyma.**

После выписки из стационара в онкологическом диспансере по месту жительства больной проводили адъювантную химиотерапию по схеме FOLFOX-6 в течение 6 мес.

В апреле 2021 г. больная обратилась в Клиническую больницу ФГБОУ ВО «СОГМА» г. Владикавказа для оперативного лечения в объеме ликвидации функционирующей двуствольной илеостомы. В процессе обследования при УЗИ органов брюшной полости выявлены признаки умеренных диффузных изменений паренхимы печени и поджелудочной железы. Селезенка размером 16,0×7,0 см, в ее структуре визуализируется образование повышенной эхогенности с нечеткими, неровными контурами размером 12,0×5,6 см с локусами кровотока в режиме цветового доплеровского картирования **(рис. 1)**.

По данным КТ органов брюшной полости и малого таза с контрастным усилением: селезенка резко увеличена (103×170×185 мм), паренхима ее неоднородная, с наличием объемного гиперваскулярного образования с бугристыми контурами размером около 92×143×162 мм **(рис. 2)**. Жировой гепатоз. Единичные мелкие кисты правой почки. Признаков метастазирования в другие органы и структуры по данным КТ не выявлено.

На основании данных анамнеза, общего осмотра, результатов инструментальных (УЗИ, КТ, колоноскопия, ФГДС, обзорная рентгенография грудной клетки) и лабораторных исследований поставлен диагноз: «Состояние после передней резекции прямой кишки, резекции сигмовидной кишки, двуствольной илеостомии, холецистэктомии от 05.12.18. Изолированный метастаз селезенки. Опухоль селезенки?». Решено выполнить спленэктомию, ликвидацию функционирующей двуствольной илеостомы.

На операции от 16.04.21 при ревизии селезенка увеличена (21×17×12 см), в паренхиме ее пальпаторно определяется плотное бугристое образование беле-

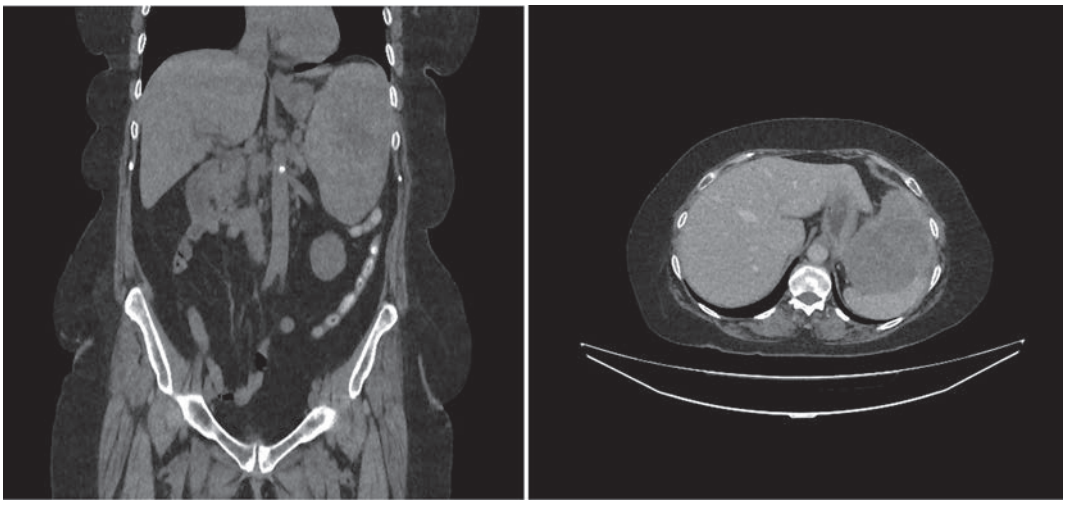

Рис. 2. **Компьютерные томограммы органов брюшной полости.**
В паренхиме селезенки видно объемное гиперваскулярное образование.
Fig. 2. **CT of the abdomen.**
Focal hypervascular lesion is visualized in spleen parenchyma.



Рис. 3. **Удаленная селезенка с метастазом (послеоперационная фотография).**
Fig. 3. **Excised spleen with metastasis (postoperative image).**

соватого цвета размером 16×8×11 см. Печень обычного цвета, несколько увеличена в размере, поверхность ее гладкая, край закруглен. Регионарные и парааортальные лимфатические узлы не увеличены. В правой подвздошной области определяется выведенная на переднюю брюшную стенку двуствольная илеостома, отводящая петля ее протяженностью до 10 см, диаметр до 1,5 см, стенка равномерно уплотнена, просвет на всем протяжении сужен. Произведены спленэктомия, ликвидация функционирующей двуствольной илеостомы с формированием илеоасцендоанастомоза по типу «конец в бок», санация и дренирование брюшной полости.

Макропрепарат (удаленная селезенка) представлен на **рис. 3**.

Гистологически опухоль представлена высокодифференцированной аденокарциномой **(рис. 4)**.

По данным иммуногистохимического исследования: опухоль экспрессирует маркеры CK19, CK20, Villin, EMA (фокально), CEA, не экспрессирует Er, Pr, Her2/neu, Napsin A, TTF-1, CK7, что характерно для опухолей с первичной колоректальной локализацией. Индекс пролиферативной активности 100% **(рис. 5)**.

Послеоперационный период протекал без осложнений.

Заключение

Частота метастазирования колоректального рака в селезенку очень редка, но она может вырасти благодаря улучшению методов медицинской визуализации и долгосрочному наблюдению за больными. Вероятнее всего, позднее возникновение одиночных метастазов в селезенке спустя несколько лет после выявления первичной опухоли связано с ростом ранее диссеминированных гематогенных микрометастазов. Спленэктомия, по-видимому, является предпочтительным методом лечения таких больных, и, возможно, она улучшает отдаленную выживаемость. Однако из-за небольшого количества описанных в литературе наблюдений окончательные выводы сделать нельзя, проблема требует дальнейшего изучения.

Авторы заявляют об отсутствии конфликта интересов.
The authors declare no conflicts of interest.

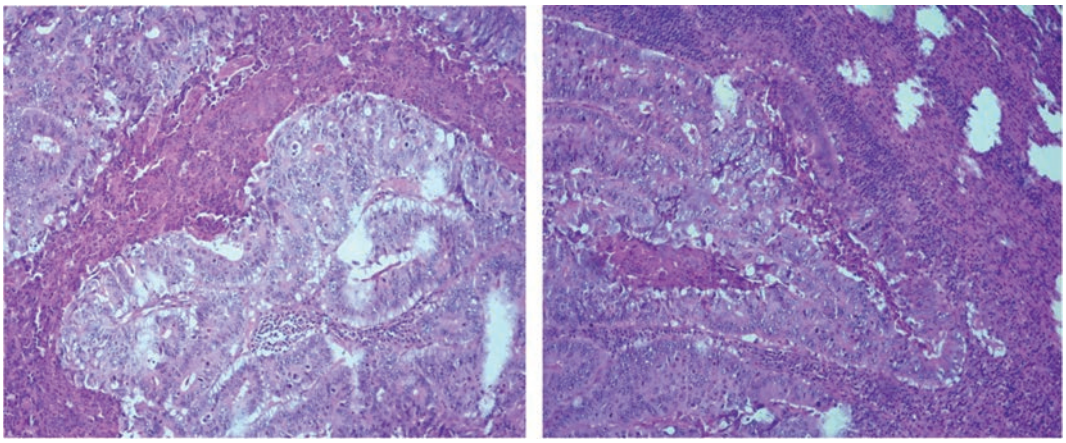

Рис. 4. **Микрофотографии аденокарциномы с выраженным клеточным полиморфизмом, папиллярным компонентом, сохранным внутриклеточным слизеобразованием и многочисленными митозами.**

Окраска гематоксилином и эозином. ×200.

Fig. 4. **Microscopic specimens. Adenocarcinoma with pronounced cellular polymorphism, papillary component, intact intracellular mucus formation and numerous mitoses.**

H&E staining. ×200.

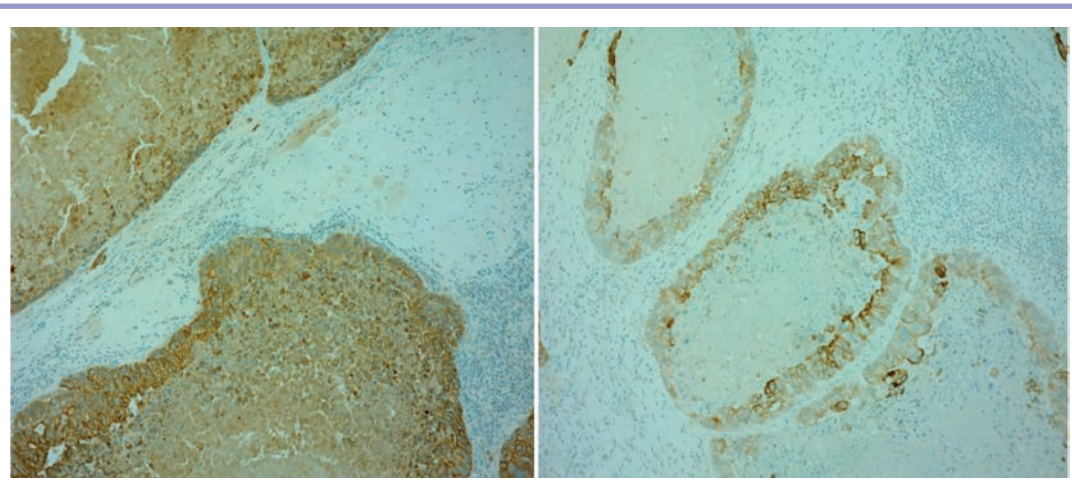

Рис. 5. **Микрофотографии результатов иммуногистохимического исследования. Экспрессия маркеров CK19, CK20, CEA, EMA (фокально). ×200.**

Fig. 5. **Immunohistochemical study. Expression of markers CK19, CK20, CEA, EMA (focal). ×200.**

ЛИТЕРАТУРА/REFERENCES

1. Abi Saad GS, Hussein M, El-Saghir NS, Termos S, Sharara AI, Shamseddine A. Isolated splenic metastasis from colorectal cancer. *Int J Clin Oncol*. 2011;16(4):306-313. https://doi.org/10.1007/s10147-010-0182-2
2. Genna M, Leopardi F, Valloncini E, Molfetta M, De Manzoni G, Castelli A. Metachronous splenic metastasis of colon cancer: A case report. *Minerva Chir.* 2003;58:811-814.
3. Sileri P, D'Ugo S, Benavoli D, Stolfi VM, Palmieri G, Mele A, Gaspari A. Metachronous splenic metastasis from colonic carcinoma five years after surgery: A case report and literature review. *South Med J*. 2009;102:733-735. https://doi.org/10.1097/SMJ.0b013e3181a93c39
4. Indudhara R, Vogt D, Levin HS. Isolated splenic metastases from colon cancer. *Church J. South Med J*. 1997;90(6):633-636. https://doi.org/10.1097/00007611-199706000-00010
5. Kim JC, Jeong CS, Kim HC, Yu CS, Kang GH, Lee MG. Isolated splenic metastasis from colorectal carcinoma: A case report. *J Korean Med Sci.* 2000;15:355-358. https://doi.org/10.3346/jkms.2000.15.3.355
6. Огнерубов Н.А., Антипова Т.С., Огнерубова М.А. Изолированные метастазы в селезенку при раке ободочной кишки: клинические наблюдения. *Современная онкология*. 2021;23(1):162-166. Ognerubov NA, Antipova TS, Ognerubova MA. Isolated splenic metastases from colon cancer: clinical observations. *Journal of Modern Oncology*. 2021;23(1):162-66. (In Russ.). https://doi.org/10.26442/18151434.2021.1.200750
7. Compérat E, Bardier-Dupas A, Camparo P, Capron F, Charlotte F. Splenic metastases: clinicopathologic presentation, differential diagnosis, and pathogenesis. *Arch Pathol Lab Med*. 2007;131:965-969. https://doi.org/10.5858/2007-131-965-SMCPDD

8. Okuyama T, Oya M, Ishikawa H. Isolated splenic metastasis of sigmoid colon cancer: A case report. *Jpn J Clin Oncol*. 2001;31:341-345. https://doi.org/10.1093/jjco/hye065
9. Sauer J, Sobolewski K, Dommisch K. Splenic metastases — not a frequent problem, but an underestimate location of metastases: epidemiology and course. *J Cancer Res Clin Oncol*. 2009;135:667-671. https://doi.org/10.1007/s00432-008-0502-3
10. Bigot P, Goodman C, Hamy A, Teyssedou C, Arnaud JP. Isolated splenic metastasis from colorectal cancer: report of a case. *J Gastrointest Surg*. 2008;12(5):981-982. https://doi.org/10.1007/s11605-007-0326-5

Поступила 26.05.2021
Received 26.05.2021
Принята к печати 14.07.2021
Accepted 14.07.2021