Хирургия. Журнал имени Н.И. Пирогова
2022, №4 с. 86-90
https://doi.org/10.17116/hirurgia202204186

Pirogov Journal of Surgery
2022, No. 4, pp. 86-90
https://doi.org/10.17116/hirurgia202204186

Лапароскопическая реконструктивная гепатикоеюностомия на петле по Ру

© Ю.Г. СТАРКОВ[1], Р.Д. ЗАМОЛОДЧИКОВ[1], С.В. ДЖАНТУХАНОВА[1], П.К. КОНТОРЩИКОВ[1]

ФГБУ «Национальный медицинский исследовательский центр хирургии им. А.В. Вишневского» Минздрава России, Москва, Россия

Резюме

Интраоперационное повреждение желчных протоков, возникающее при лапароскопической холецистэктомии, остается одной из актуальных проблем современной минимально инвазивной хирургии. В ряде случаев такие осложнения приводят к инвалидизации пациентов, значительному ухудшению качества их жизни и требуют повторных, порой технически сложных оперативных вмешательств. Современные внутрипросветные эндоскопические технологии играют значительную роль в лечении послеоперационных доброкачественных рубцовых стриктур общего желчного протока и в ряде случаев позволяют излечить пациентов после интраоперационной травмы желчных протоков. Тем не менее в некоторых клинических ситуациях эндоскопическое лечение оказывается неэффективным либо невозможным. На протяжении многих лет ведущую роль в лечении таких пациентов играет реконструктивная гепатикоеюностомия на петле по Ру через лапаротомный доступ, однако в приводимом клиническом наблюдении продемонстрирована успешная лапароскопическая реконструктивная гепатикоеюностомия на петле по Ру пациенту с диагнозом «послеоперационная рубцовая стриктура общего желчного протока, тип 0 по Э.И. Гальперину».

Ключевые слова: *ятрогенное повреждение желчных протоков, холецистэктомия, лапароскопическая гепатикоеюностомия, рубцовая стриктура желчного протока.*

Информация об авторах:

Старков Ю.Г. — https://orcid.org/0000-0003-4722-3466
Замолодчиков Р.Д. — https://orcid.org/0000-0003-2515-9942
Джантуханова С.В. — https://orcid.org/0000-0002-8657-8609
Конторщиков П.К. — https://orcid.org/0000-0002-9799-5117
Автор, ответственный за переписку: Конторщиков П.К. — e-mail: wellness7519@gmail.com

Как цитировать:

Старков Ю.Г., Замолодчиков Р.Д., Джантуханова С.В., Конторщиков П.К. Лапароскопическая реконструктивная гепатикоеюностомия на петле по Ру. *Хирургия. Журнал им. Н.И. Пирогова*. 2022;4:86–90. https://doi.org/10.17116/hirurgia202204186

Laparoscopic reconstructive Roux-en-Y hepaticojejunostomy

© YU.G. STARKOV, R.D. ZAMOLODCHIKOV, S.V. DZHANTUKHANOVA, P.K. KONTORSHCHIKOV

Vishnevsky National Medical Research Center for Surgery, Moscow, Russia

Abstract

Intraoperative damage to the bile ducts following laparoscopic cholecystectomy is still one of the urgent problems of modern minimally invasive surgery. In some cases, these complications lead to patient disability, deterioration in their quality of life and need for redo surgery including technically difficult procedures. Modern endoscopic technologies are essential in the treatment of postoperative benign strictures of the common bile duct. These approaches can heal some patients after intraoperative bile duct trauma. Nevertheless, endoscopic treatment is ineffective or impossible in some clinical situations. Reconstructive Roux-en-Y hepaticojejunostomy through laparotomy is a preferable procedure in these patients for many years. However, we report successful laparoscopic reconstructive Roux-en-Y hepaticojejunostomy in a patient with postoperative stricture of the common bile duct Halperin type 0.

Keywords: *iatrogenic damage to the bile ducts, cholecystectomy, laparoscopic hepaticojejunostomy, cicatricial stricture of the bile duct.*

Information about the authors:

Starkov Yu.G. — https://orcid.org/0000-0003-4722-3466
Zamolodchikov R.D. — https://orcid.org/0000-0003-2515-9942
Dzhantukhanova S.V. — https://orcid.org/0000-0002-8657-8609
Kontorshchikov P.K. — https://orcid.org/0000-0002-9799-5117
Corresponding author: Kontorshchikov P.K. — e-mail: wellness7519@gmail.com

To cite this article:

Starkov YuG, Zamolodchikov RD, Dzhantukhanova SV, Kontorshchikov PK. Laparoscopic reconstructive Roux-en-Y hepaticojejunostomy. *Pirogov Russian Journal of Surgery = Khirurgiya. Zhurnal im. N.I. Pirogova*. 2022;4:86–90. (In Russ.). https://doi.org/10.17116/hirurgia202204186

Введение

Повреждение желчных протоков при холецистэктомии — серьезное осложнение с тяжелыми последствиями как в ближайшем, так и в отдаленном послеоперационном периоде, часто приводящее к инвалидизации пациентов [1—3].

Причинами интраоперационной травмы желчных протоков являются технические трудности в ходе оперативного вмешательства, связанные чаще всего с выраженными воспалительными и рубцовыми изменениями после многократных приступов острого холецистита, недостаток опыта и ошибочная трактовка хирургами анатомических структур при различных анатомических вариантах и аномалиях данной зоны [4—7].

Одной из «вечных» проблем абдоминальной хирургии, которую не удается преодолеть многие десятилетия и с последствиями которой регулярно сталкиваются эндоскопические, общие и гепатопанкреатобилиарные хирурги, является стриктура желчных протоков после холецистэктомии [1—3]. В настоящее время методом выбора в лечении рубцовых стриктур, в том числе после повреждений желчных протоков, становятся эндоскопические технологии, во многих случаях успешно реализуемые в хирургическом эндоскопическом отделении НМИЦ хирургии им. А.В. Вишневского с помощью внутрипросветной эндоскопии, ретроградных и антеградных методик [8, 9]. Однако довольно часто встречаются сложные стриктуры внепеченочных желчных протоков, для успешной коррекции которых необходимо выполнение реконструктивного хирургического вмешательства на желчных протоках [6, 10, 11]. Приводим клиническое наблюдение, в котором реконструктивная гепатикоеюностомия на петле по Ру выполнена с помощью минимально инвазивных лапароскопических технологий.

Пациент 60 лет с диагнозом «послеоперационная рубцовая стриктура общего желчного протока, тип 0 по Э.И. Гальперину, состояние после лапароскопической холецистэктомии, чрескожной чреспеченочной холангиостомии от января 2020 г.».

Пациент в январе 2020 г. по месту жительства перенес лапароскопическую холецистэктомию по поводу хронического калькулезного холецистита, при этом интраоперационно травма желчных протоков не выявлена. В ближайшем послеоперационном периоде в связи с интраоперационно не выявленной травмой общего желчного протока и желчеистечением возник желчный перитонит, по поводу чего выполнены лапаротомия, ушивание дефекта общего желчного протока, санация и дренирование брюшной полости. Через 2 нед после операции пациент повторно экстренно госпитализирован с диагнозом «механическая желтуха, абсцесс печени». Произведена чрескожная чреспеченочная холангиостомия — достигнуто разрешение желтухи, а также выполнено чрескожное дренирование абсцесса печени. В послеоперационном периоде у пациента сформировался наружный желчный свищ, существенно снизивший качество жизни. Дебит желчи по функционирующей холангиостоме около 800 мл ежедневно, при этом, согласно данным холангиографии, наблюдался незначительный сброс контрастного препарата в двенадцатиперстную кишку. При обращении пациента в августе 2020 г. в хирургическое эндоскопическое отделение НМИЦ хирургии им. А.В. Вишневского дебит желчи по наружному дренажу составлял уже 1500 мл.

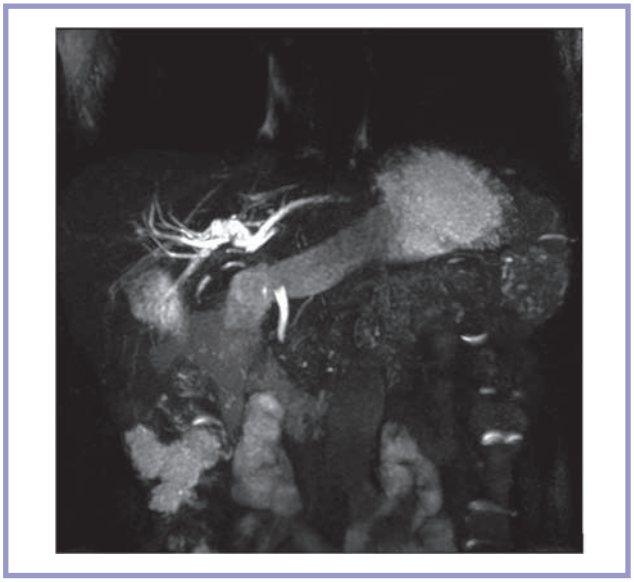

***Рис. 1.* Магнитно-резонансная холангиограмма: картина блока общего желчного протока в средней трети.**

***Fig. 1.* MRI pattern of common bile duct blockade in the middle third.**

В нашем центре пациенту проведено комплексное обследование: МРТ с МРХПГ **(рис. 1)**, антеградная холангиография, ЭРХПГ, ЭПСТ, ревизия желчных протоков **(рис. 2)**.

Учитывая ранее наблюдавшийся сброс контрастного препарата в двенадцатиперстную кишку и благоприятный опыт лечения пациентов с посттравматическими стриктурами желчных протоков эндоскопическими методами, мы предприняли попытку ретроградного вмешательства с одномоментным антеградным доступом. Однако попытка проведения струны через зону стриктуры оказалась безуспешной, в связи с чем принято решение выполнить лапароскопическую реконструктивную гепатикоеюностомию на петле по Ру.

При лапароскопической ревизии брюшной полости в верхних отделах обнаружены выраженные сращения в результате спаечного процесса, максимально выраженного справа под печенью и потребовавшего рассечения спаек. После разделения сращений между печенью, петлями толстой и тонкой кишки визуализирована висцеральная поверхность печени и печеночно-двенадцатиперстная связка с выраженными рубцовыми изменениями.

С целью уточнения локализации культи общего печеночного протока выполнено интраоперационное УЗИ при помощи лапароскопического датчика **(рис. 3, а)**. После деликатной и тщательной диссекции с применением интраоперационной ультразвуковой навигации визуализированы конфлюенс желчных протоков, правый долевой проток диаметром 7 мм и левый долевой проток диаметром 6 мм. Установлено, что культи общего печеночного протока в зоне конфлюенса нет, а сам конфлюенс находится в тесном контакте с общей печеночной артерией. Дистальнее зоны конфлюенса при диссекции из рубцовых тканей обнаружена клипированная культя общего желчного протока, протяженность дефекта общего желчного протока при этом составила около 2,5 см. Таким образом, интраоперационно диагностирована стриктура типа 0 по Э.И. Гальперину.

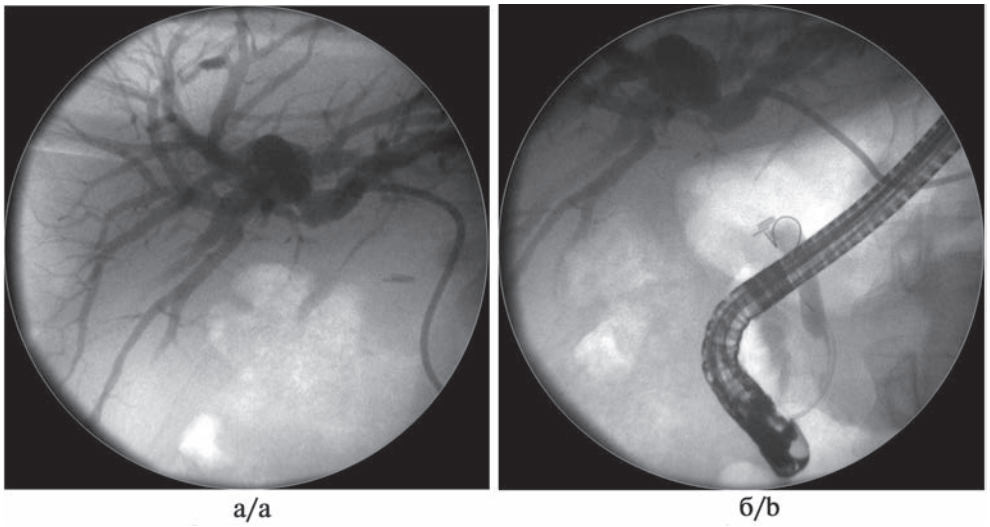

Рис. 2. **Холангиограммы. На уровне средней трети общего желчного протока отмечается стриктура, непроходимая для инструментов при антеградном и ретроградном доступе.**

Fig. 2. **Cholangiography. Stricture of the middle third of the common bile duct (impassable for antegrade and retrograde approach).**

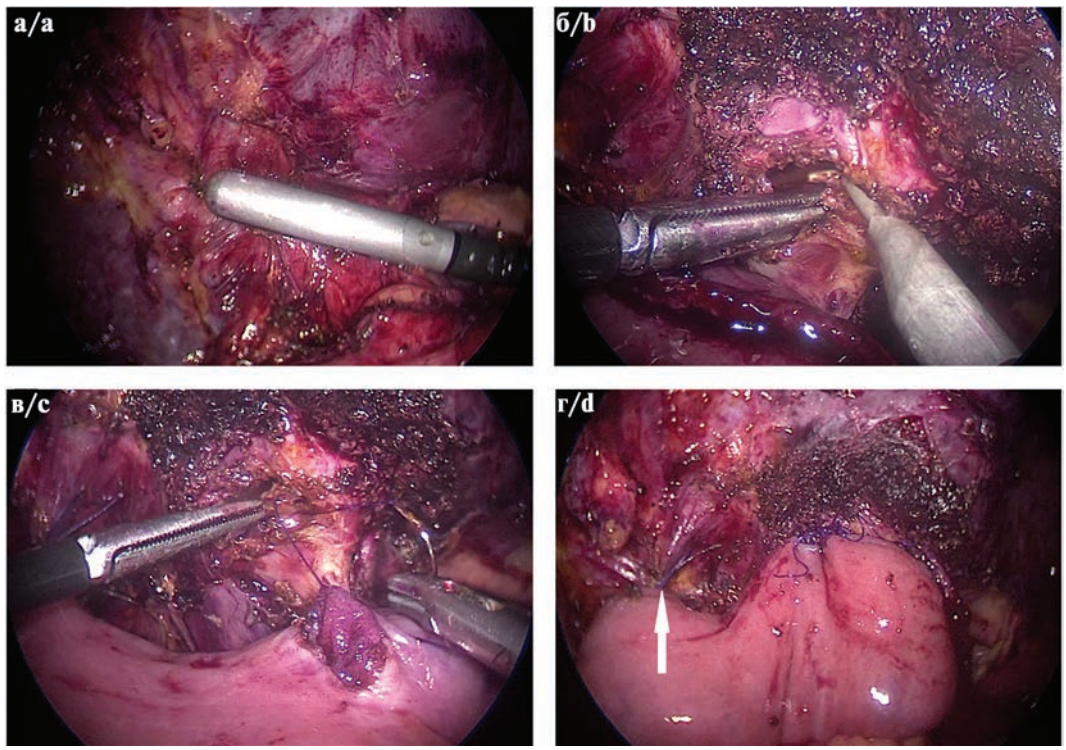

Рис. 3. **Этапы оперативного вмешательства.**

а — ультразвуковая интраоперационная навигация, поиск конфлюенса желчных протоков с помощью ИОУЗИ в условиях выраженных рубцовых изменений тканей после предшествующих операций; б — рассечение стенки желчных протоков в области конфлюенса после резекции паренхимы печени с целью создания площадки для формирования анастомоза; в — формирование гепатикоеюноанастомоза; г — окончательный вид гепатикоеюноанастомоза, проверка герметичности — зона анастомоза герметична; стрелкой указано место фиксации кишки к печени (интраоперационные фотографии).

Fig. 3. **Surgical stages.**

a — intraoperative ultrasound navigation. Searching for bile duct confluence (adhesions after previous surgeries); b — dissection of bile duct walls within confluence after liver parenchyma resection for further anastomosis; c — hepaticojejunostomy; d — final view of hepaticojejunostomy (no leakage). The arrow indicates fixation of the bowel to the liver.

Мобилизована передняя стенка конфлюенса печеночных протоков и для обеспечения доступа к зоне планируемого анастомоза выполнена краевая резекция IV сегмента печени с формированием площадки размером 2,5×3 см по передней стенке конфлюенса.

Далее по стандартной методике мобилизована петля тощей кишки для формирования петли по Ру. Перед формированием анастомоза Ру-петля подшита к рубцово-измененным тканям капсулы печени с целью фиксации в подпеченочном пространстве.

Выполнен горизонтальный разрез на передней стенке конфлюенса желчных протоков на протяжении 12 мм **(см. рис. 3, б)**. Нитью Monoplus 4/0 сформирован однорядный гепатикоеюноанастомоз на петле тонкой кишки по Ру. Анастомоз сформирован в поперечном конфлюенсу направлении **(см. рис. 3, в)**. Проведен тест на герметичность — зона гепатикоеюноанастомоза герметична **(см. рис. 3, г)**.

Холангиостома сохранена в послеоперационном периоде для контроля герметичности гепатикоеюноанастомоза.

Через 6 дней после операции при введении контрастного препарата по чреспеченочному дренажу определены свободный сброс контрастного препарата в анастомозированную петлю тонкой кишки и контрастирование нерасширенных протоков правой доли печени **(рис. 4)**, после данного исследования наружный дренаж удален. Пациент в удовлетворительном состоянии выписан на 7-й день после операции.

Спустя 6 мес пациенту выполнена контрольная МРХПГ, по данным которой желчные протоки не расширены, гепатикоеюноанастомоз состоятелен и хорошо функционирует.

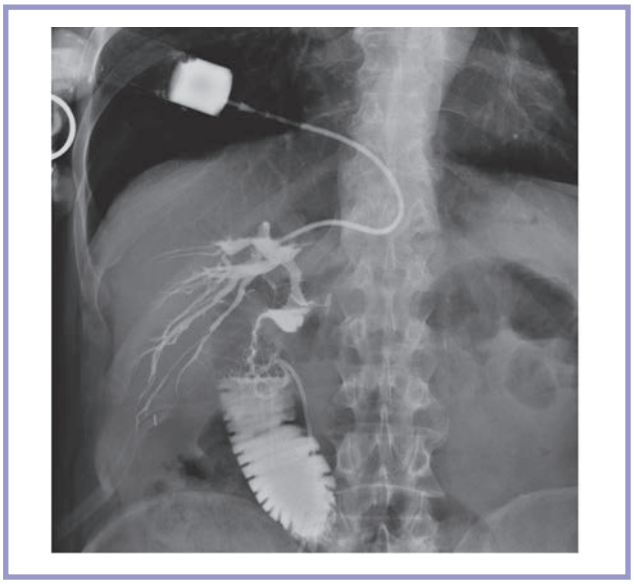

***Рис. 4.* Контрольная антеградная холангиограмма.**

Виден функционирующий гепатикоеюноанастомоз без признаков несостоятельности швов. В правом мочеточнике определяется стент, установленный ранее по поводу мочекаменной болезни.

***Fig. 4.* Control antegrade cholangiography.**

Patent hepaticojejunostomy without signs of failure. Stent in the right ureter previously established for urolithiasis is visualized.

Обсуждение

Интраоперационная травма желчных протоков при холецистэктомии остается значительной проблемой как для самих пациентов, так и для хирургов, эндоскопистов. Это серьезное осложнение с тяжелыми последствиями, в ряде случаев приводящее к инвалидизации пациентов и большим финансовым затратам на их лечение, требующее в среднем около 42 нед от момента травмы до окончания лечения [2, 6]. Частота встречаемости данного осложнения достигает 0,3—0,4% [3, 4].

Пациенты поступают в специализированные центры с наружным дренажем, механической желтухой часто после ряда неуспешных операций в анамнезе. В каждом случае требуются комплексная диагностика и персонализированный подход, а также специалисты разных профилей, имеющие опыт и технические возможности осуществления антеградного, ретроградного эндоскопического или хирургического лечения таких пациентов. Повторные вмешательства также сопряжены с высокими рисками осложнений. Во многих клинических наблюдениях эндоскопические ретроградные вмешательства на протоках, особенно в сочетании с антеградным (чрескожным) доступом, при наличии неполного блока протока, позволяют восстановить желчеотток путем бужирования и/или баллонной дилатации стриктуры с последующим этапным стентированием желчных протоков.

Однако в нашем наблюдении ретроградные и антеградные вмешательства оказались безуспешными. До развития эндоскопических технологий открытая реконтруктивная гепатикоеюностомия была единственным возможным вариантом хирургического лечения доброкачественных рубцовых стриктур внепеченочных желчных протоков. В настоящее время эта методика широко используется, когда эндоскопические и антеградные методы оказываются неэффективными [10]. Тем не менее даже в случае успешного хирургического реконструктивного лечения по ряду причин в сроки от 7 мес до 5 лет могут развиваться рубцовые стриктуры билиодигестивных анастомозов, что требует применения дополнительных методик лечения [3, 11, 12]. Лапароскопическая реконструктивная гепатикоеюностомия является минимально инвазивной альтернативой и имеет ряд преимуществ (сокращение сроков госпитализации, минимизация рисков послеоперационных осложнений за счет прецизионности выполнения вмешательства), однако требует технического оснащения и большого опыта лапароскопических вмешательств [10, 11]. К особенностям данного клинического наблюдения следует отнести выраженный спаечный и рубцовый процесс в области предшествующих оперативных вмешательств.

Таким образом, применение минимально инвазивных технологий в сочетании с индивидуальным персонифицированным подходом к пациенту при лечении тяжелого осложнения интраоперационной травмы общего желчного протока позволило эффективно и безопасно улучшить качество жизни больного и минимизировать риски послеоперационных осложнений.

Авторы заявляют об отсутствии конфликта интересов.
The authors declare no conflicts of interest.

ЛИТЕРАТУРА/REFERENCES

1. Martin D, Uldry E, Demartines N, Halkic N. Bile duct injuries after laparoscopic cholecystectomy: 11-year experience in a tertiary center. *Biosci Trends*. 2016;10(3):197-201. https://doi.org/10.5582/bst.2016.01065
2. De Reuver PR, Sprangers MA, Rauws EA, et al. Impact of bile duct injury after laparoscopic cholecystectomy on quality of life: A longitudinal study after multidisciplinary treatment. *Endoscopy.* 2008;40(8):637-643. https://doi.org/10.1055/s-2008-1077444
3. Landman MP, Feurer ID, Moore DE, et al. The long-term effect of bile duct injuries on health-related quality of life: a meta-analysis. *HPB (Oxford)*. 2013;15(4):252-259. https://doi.org/10.1111/j.1477-2574.2012.00586.x
4. Stewart L. Iatrogenic biliary injuries: identification, classification, and management. *Surg Clin North Am.* 2014;94(2):297-310. https://doi.org/10.1016/j.suc.2008.07.006
5. Вишневский В.А., Ефанов М.Г., Икрамов Р.З., Варава А.Б., Трифонов С.А. Современная хирургическая тактика при рубцовых стриктурах желчных протоков. тенденции и нерешенные вопросы. *Анналы хирургической гепатологии*. 2017;22(3):11-18. Vishnevsky VA, Efanov MG, Ikramov RZ, Varava AB, Trifonov SA. Modern surgical tactics for benign biliary strictures. Trends and unresolved issues. *Annaly khirurgicheskoj gepatologii*. 2017;22(3):11-18. (In Russ.). https://doi.org/10.16931/1995-5464.2017311-18
6. Гальперин Э.И., Чевокин А.Ю. Факторы, определяющие выбор операции при «свежих» повреждениях магистральных желчных протоков. *Анналы хирургической гепатологии.* 2009;14(1):49-56. Galperin EI, Chevokin AYu. Master factors of choice in surgery of main bile duct “fresh” injuries. *Annaly khirurgicheskoj gepatologii*. 2009;14(1):49-56. (In Russ.).
7. Ромащенко П.Н., Майстренко Н.А., Прядко А.С., Алиев А.К., Алиев Р.К., Жеребцов Е.С. Профилактика и лечение повреждений желчевыводящих протоков у больных острым холециститом. *Анналы хирургической гепатологии.* 2020;25(3):20-31. Romashchenko PN, Maistrenko NA, Pryadko AS, Aliev AK, Aliev RK, Zherebtsov ES. Prevention and treatment bile ducts injuries in patients with acute cholecystitis. *Annaly khirurgicheskoj gepatologii*. 2020;25(3):20-31. (In Russ.). https://doi.org/10.16931/1995-5464.2020320-31
8. Старков Ю.Г., Солодинина Е.Н., Замолодчиков Р.Д., Джантуханова С.В., Выборный М.И., Лукич К.В. Эндоскопическое лечение посттравматических стриктур желчных протоков *Анналы хирургической гепатологии*. 2017;22(3):36-44. Starkov YuG, Solodinina EN, Zamolodchikov RD, Dzhantukhanova SD, Vyborniy MI, Lukich KV. Endoscopic treatment of posttraumatic biliary strictures. *Annaly khirurgicheskoj gepatologii*. 2017;22(3):36-44. (In Russ.). https://doi.org/10.16931/1995-5464.2017336-44
9. Старков Ю.Г., Джантуханова С.В., Замолодчиков Р.Д., Выборный М.И. Коррекция повреждения правого долевого протока эндоскопическим ретроградным доступом. Клиническое наблюдение. *Уральский медицинский журнал*. 2019;11(179):90-94. Starkov YuG, Dzantukhanova SV, Zamolodchikov RD, Vybornyi MI. Correction of the right lobar duct injury by endoscopic retrograde access. Case report. *Ural Medical Journal.* 2019;11(179):90-94. (In Russ.). https://doi.org/10.25694/urmj.2019.11.16
10. Chowbey PK, Soni V, Sharma A, Khullar R, Baijal M. Laparoscopic hepaticojejunostomy for biliary strictures The experience of 10 patients. *Endoscopy And Other Interventional Techniques.* 2005;19:273-279. https://doi.org/10.1007/s00464-003-8288-5
11. Palermo, Mariano & Trelles, Nelson & Gagner, Michel. Laparoscopic Revisional Hepaticojejunostomy for Biliary Stricture After Open Repair Following Common Bile Duct Injury: A Case Report. *Surgical Innovation*. 2011;18:105-109. https://doi.org/10.1177/1553350610395033
12. Вишневский В.А., Назаренко Н.А. Резекции печени в лечении посттравматических рубцовых стриктур желчных протоков и желчно-гнойных печеночных свищей. *Анналы хирургической гепатологии*. 2003;8(2):85-92. Vishnevsky VA, Nazarenko NA. Rezektsii pecheni v lechenii posttravmaticheskikh rubtsovykh striktur zhelchnykh protokov i zhelchnognojnykh pechenochnykh svishchej. *Annaly khirurgicheskoj gepatologii*. 2003;8(2):85-92. (In Russ.).

Поступила 12.07.2021
Received 12.07.2021
Принята к печати 14.08.2021
Accepted 14.08.2021