Хирургия. Журнал имени Н.И. Пирогова
2022, №4 с. 80-85
https://doi.org/10.17116/hirurgia202204180

Pirogov Journal of Surgery
2022, No. 4, pp. 80-85
https://doi.org/10.17116/hirurgia202204180

Современные хирургические технологии в лечении больных хроническим парапроктитом

© К.В. КОТЕНКО[1], С.А. КОВАЛЕВ[1, 2], А.Л. БЕДЖАНЯН[1], А.Г. ХИТАРЬЯН[1], А.З. АЛИБЕКОВ[2], А.А. МИХАЙЛОВА[1], Н.Б. КОРЧАЖКИНА[1]

[1]ФГБНУ «Российский научный центр хирургии им. акад. Б.В. Петровского», Москва, Россия;
[2]ФГБОУ ВО «Ростовский государственный медицинский университет» Минздрава России, Ростов-на-Дону, Россия

Резюме

Развитие малоинвазивных хирургических технологий при лечении хронического парапроктита является новым перспективным направлением в колопроктологии. Все чаще в клинической практике при амбулаторном лечении экстра- и трансфинктерных параректальных свищей колопроктологи используют лазерные технологии, в частности лазерную технологию FiLaC (Fistula Laser Closure).

Цель исследования. Проведение сравнительного ретроспективного и проспективного когортного исследования ближайших и отдаленных результатов лечения осложненных транссфинктерных и экстрасфинктерных свищей при использовании разработанной модифицированной FiLaC-технологии, традиционной технологии FiLaC и стандартного иссечения свищевого хода (СХ) с пластикой внутреннего свищевого отверстия полнослойным лоскутом стенки прямой кишки.

Материал и методы. Обследованы 270 пациентов с транс- и экстрасфинктерными параректальными свищами, которые были разделены на три группы. В 1-й группе (90 пациентов) для лечения свищей использовали традиционную технологию FiLaC; во 2-й группе (90 пациентов) — модифицированную технологию FiLaC, предусматривающую вскрытие гнойных затеков и лазерную коагуляцию интрасфинктерной части свища лазером Biolitec (мощность 12 Вт, 100 Дж/см); в 3-й группе (90 пациентов) — иссечение СХ с пластикой внутреннего свищевого отверстия полнослойным лоскутом стенки прямой кишки. Период наблюдения составил 19—36 мес (медиана 31 мес).

Результаты. У пациентов 2-й группы (модифицированная технология FiLaC) быстрее наступало заживление свищей по сравнению с 3-й группой (иссечение СХ с пластикой внутреннего свищевого отверстия): 7,3±0,5 нед против 12,6±0,7 нед соответственно. Показатели сфинктерометрии в отдаленном периоде у больных 2-й группы восстанавливались по отношению к исходным, а в 3-й группе были снижены по сравнению с исходными величинами. Послеоперационные осложнения чаще всего (32,2%) встречались у пациентов 3-й группы, а наиболее редко (8,9%) — у пациентов 2-й группы. При этом поздние послеоперационные осложнения чаще всего (24,4%) возникали у пациентов 1-й группы (традиционная технология FiLaC). Поздние послеоперационные осложнения не были зарегистрированы у больных 2-й группы, при этом в 3-й группе они возникли в 11,1% случаев. У пациентов, которым выполняли иссечение СХ, чаще всего наблюдись ранние (15,6%) и поздние (21,1%) рецидивы. Реже всего рецидивы возникали у пациентов, которых оперировали с применением модифицированной FiLaC-технологии: ранние рецидивы — 6,7%, поздние рецидивы — 11,1%.

Выводы. Использование модифицированной технологии FiLaC при лечении транс- и экстрасфинктерных свищей прямой кишки позволило минимизировать послеоперационные осложнения, полностью сохранить функцию анального держания, добиться заживления свищей в 82,5% случаев при медиане наблюдения 31 мес.

Ключевые слова: *FiLaC, прямокишечные свищи, лазерное воздействие.*

Информация об авторах:

Котенко К.В. — https://orcid.org/0000-0002-6147-5574; eLibrary SPIN: 5993-3323
Ковалев С.А. — https://orcid.org/0000-0001-7697-3384
Беджанян А.Л. — https://orcid.org/0000-0002-4377-0035
Хитарьян А.Г. — https://orcid.org/0000-0002-2108-2362
Алибеков А.З. — https://orcid.org/0000-0003-4724-3774
Михайлова А.А. — https://orcid.org/0000-0002-4260-1619
Корчажкина Н.Б. — https://orcid.org/0000-0001-6913-8778
Автор, ответственный за переписку: Ковалев С.А. — e-mail: koseal@mail.ru, kovalev_sa@rostgmul.ru

Как цитировать:

Котенко К.В., Ковалев С.А., Беджанян А.Л., Хитарьян А.Г., Алибеков А.З., Михайлова А.А., Корчажкина Н.Б. Современные хирургические технологии в лечении больных хроническим парапроктитом. *Хирургия. Журнал им. Н.И. Пирогова*. 2022;4:80–85. https://doi.org/10.17116/hirurgia202204180

Modern surgical technologies in the treatment of patients with chronic paraproctitis

© K.V. KOTENKO[1], S.A. KOVALEV[1, 2], A.L. BEDZHANYAN[1], A.G. KHITARYAN[1], A.Z. ALIBEKOV[2], A.A. MIKHAILOVA[1], N.B. KORCHAZHKINA[1]

[1]Petrovsky National Research Centre of Surgery, Moscow, Russia;
[2]Rostov State Medical University, Rostov-on-Don, Russia

Abstract

The development of minimally invasive surgical technologies in the treatment of chronic paraproctitis is a promising young trend in coloproctology. Increasingly, in clinical practice, coloproctologists use laser technologies in the outpatient treatment of extra- and transsphincteric pararectal fistulas, in particular, laser technology FiLaC (Fistula Laser Closure).

Objective. Conducting a comparative retrospective and prospective cohort study of immediate and long-term results of treatment of complicated transsphincteric and extrasphincteric fistulas using the developed modified FiLaC technology with the «traditional» FiLaC technology, and standard excision of the fistulous tract with plasty of the internal fistula opening with a full-thickness flap of the rectal wall.

Material and methods. The study included 270 patients with trans- and extrasphincter pararectal fistulas, which were divided into three groups. In group 1 (*n*=90) the traditional FiLaC technology was used for the treatment of fistulas, in group 2 (*n*=90) the modified FiLaC technology was used, providing for the opening of purulent streaks and laser coagulation (FiLaC) of the intrasphincter part of the fistula with a Biolitec laser, 12 W, 100 J/cm, in group 3 (*n*=90), excision of the fistula tract with plastic surgery of the internal fistula opening with a full-thickness flap of the rectal wall was used.

Results. The results of treatment in patients of the three groups were monitored for 19—36 months. after surgery (median 31 months). The analysis of the results showed that in group 2 (modified FiLaC technology) healing of fistulas occurred faster (7.3±0.5 weeks versus 12.6±0.7 weeks) compared to group 3 (excision of the fistula with plasty of the internal fistula opening). The indicators of sphincterometry in the long-term period in patients of the 2nd group were restored in relation to the initial ones, and in the th group 3 they were reduced compared to the initial values. Postoperative complications were most common in patients of group 3 (32.2%), and least often in patients of group 2 — 8.9%. At the same time, late postoperative complications were most common (24.4%) in patients of group 1. None of the patients in group 2 had late postoperative complications, while 11.1% of postoperative complications were recorded in group 3. In patients who underwent excision of the AC (group 3), relapses were most common: early — 15.6%, late — in 21.1%. The least frequent relapses were observed in patients who underwent modified FiLaC technology (Group 2): 6.7% — early relapses and 11.1% — late relapses.

Conclusion. The use of the modified FiLaC technology in the treatment of trans- and extrasphincteric fistulas of the rectum made it possible to minimize postoperative complications, fully preserve the function of anal holding, and achieve healing of fistulas in 82.5% of cases with a median follow-up of 31 months.

Keywords: *FiLaC, rectal fistulas, laser treatment.*

Information about the authors:

Kotenko K.V. — https://orcid.org/0000-0002-6147-5574; eLibrary SPIN: 5993-3323
Kovalev S.A. — https://orcid.org/0000-0001-7697-3384
Bedzhanyan A.L. — https://orcid.org/0000-0002-4377-0035
Khitaryan A.G. — https://orcid.org/0000-0002-2108-2362
Alibekov A.Z. — https://orcid.org/0000-0003-4724-3774
Mikhailova A.A. — https://orcid.org/0000-0002-4260-1619
Korchazhkina N.B. — https://orcid.org/0000-0001-6913-8778
Corresponding author: Kovalev S.A. — e-mail: koseal@mail.ru, kovalev_sa@rostgmul.ru

To cite this article:

Kotenko KV, Kovalev SA, Bedzhanyan AL, Khitaryan AG, Alibekov AZ, Mikhailova AA, Korchazhkina NB. Modern surgical technologies in the treatment of patients with chronic paraproctitis. *Pirogov Russian Journal of Surgery = Khirurgiya. Zurnal im. N.I. Pirogova*. 2022;4:80–85. (In Russ.). https://https://doi.org/10.17116/hirurgia202204180

Введение

Хронический парапроктит — заболевание, требующее в большинстве случаев оперативного вмешательства. Особую проблему для хирургов-проктологов представляют транс- и экстрасфинктерные свищи, хирургическое лечение которых сопровождается высоким (до 20%) уровнем рецидивов заболевания, выраженностью болевого синдрома в ранние послеоперационные сроки, длительной утратой трудоспособности, высокой частотой развития анального недержания в отдаленные послеоперационные сроки, а также может осложняться гнойно-воспалительными и рубцовыми изменениями тканей промежности [1—4]. Все вышесказанное диктует необходимость разработки пациент-ориентированного подхода к хирургическому лечению пациентов с хроническими парапроктитами.

Достаточно перспективным методом в развитии малоинвазивной хирургии анальных свищей в амбулаторном режиме является лазерная технология FiLaC (Fistula Laser Closure), основанная на использовании радиального гибкого лазерного световода [5—7].

Цель исследования — в сравнительном аспекте изучить особенности малоинвазивных хирургических стационарозамещающих технологий и радикальных операций у больных хроническим парапроктитом по данным клинико-лабораторных и инструментальных исследований с учетом сроков формирования послеоперационных рубцов и частоты встречаемости ранних и поздних послеоперационных осложнений и рецидивов.

Материал и методы

Проведено сравнительное когортное ретроспективно-проспективное и эмпирическое (описательное и аналитическое) исследование на базе Центра амбулаторной проктологии хирургического отделения ЧУЗ

«Клиническая больница «РЖД-Медицина» (Ростов-на-Дону) в период с февраля 2017 г. по февраль 2021 г.

В основу исследования были положены результаты обследования, оперативного лечения и наблюдения 270 пациентов с транс- и экстрасфинктерными хроническими параректальными свищами (код по МКБ-10: К 60.4) в возрасте от 20 до 70 лет (средний возраст 46,4±2,1 года).

Пациенты в зависимости от метода оперативного вмешательства были разделены на три группы. В 1-й группе (90 пациентов) для лечения свищей использовали традиционную технологию FiLaC; во 2-й группе (90 пациентов) — модифицированную технологию FiLaC, предусматривающую вскрытие гнойных затеков и лазерную коагуляцию интрасфинктерной части свища лазером Biolitec (мощностью 12 Вт, 100 Дж/см); в 3-й группе (90 пациентов) — иссечение свищевого хода (СХ) с пластикой внутреннего свищевого отверстия полнослойным лоскутом стенки прямой кишки.

Методика FiLaC представляет собой хирургическую процедуру, при которой используют лазерное излучение для малоинвазивного лечения сложных анальных свищей, с сохранением сфинктера прямой кишки. Технология FiLaC заключается во внедрении через СХ специального радиально излучающего лазерную энергию одноразового зонда — гибкого световода — от наружного отверстия до внутреннего с его последующей абляцией. После активации установки производят тракцию световода с лазерным наконечником («Biolitek AG», Германия): скорость 1 мм/с, диодный лазер 1470 нм, энергия до 200 Дж и мощность 5 Вт.

При *модифицированной технологии FiLaC*, в отличие от классической методики FiLaC, производится иссечение рубцово-воспалительных тканей промежности: начиная от наружного отверстия свища, продолжая доступ перианально по всей протяженности рубцово-воспалительных тканей промежности до внешней поверхности наружного анального сфинктера, с иссечением выделенной части СХ; затем катетеризируется СХ сферическим лазерным световодом Elves Radial Biolitec и выполняется лазерная абляция СХ лазером с длиной волны 1480 нм, мощностью 8 Вт, в импульсном режиме «импульс 0,9 с, интервал 0,1 с», суммарной энергией 80 Дж/см, достигая абляции и деконтаминации последнего. Анальный сфинктер и фиброзная оболочка свища не повреждаются. При проведении вмешательства использовали световод FiLaC Fiber, при этом мощность воздействия составляла 13 Вт. Затем послеоперационную рану ушивали, подшивали края к подлежащим тканям промежности на всем ее протяжении абсорбирующейся нитью Викрил 2-0.

Статистическая обработка проводилась с использованием программы Statistica 10.0, рекомендованной для медико-биологических исследований. Для сравнения значений модуля Юнга в группах использовали *U*-критерии Манна—Уитни, для множественных сравнений — критерии Фридмана. Результаты статистического анализа считали значимыми при $p \leqslant 0{,}05$.

Результаты

С учетом сопоставимости характеристик групп пациентов были получены корректно сравнимые, статистически значимые результаты хирургического лечения хронического парапроктита с применением разных методов **(табл. 1)**. Наиболее значимыми сравниваемыми показателями хирургического вмешательства являлись продолжительность операции, интенсивность и продолжительность послеоперационного болевого синдрома, частота и длительность применения анальгетиков, первая дефекация, длительность пребывания в хирургическом дневном стационаре, частота и характер послеоперационных осложнений, сроки восстановления функциональной активности, сроки возвращения к трудовой деятельности.

Как видно из данных **табл. 1**, продолжительность вмешательства была минимальной (9,0±2,8 мин) у пациентов 1-й группы, оперированных по технологии FiLaC; при применении модифицированной технологии FiLaC (2-я группа) этот показатель составил 14,7±1,5 мин; после иссечения СХ с пластикой свищевого отверстия полнослойным лоскутом стенки прямой кишки (3-я группа) — 42,6±19,6 мин. Все различия между группами были статистически значимы ($p<0{,}01$).

Оценка субъективного уровня боли в раннем послеоперационном периоде по 10-балльной визуальной аналоговой шкале (ВАШ) показала, что интенсивность болевого синдрома была минимальной (0,34±0,12 балла) в 1-й группе, средняя продолжительность болевого синдрома составила 0,12±0,04 сут. Таким образом, больным этой группы не потребовалось применение дополнительного обезболивания в послеоперационном периоде.

Более высокие уровни интенсивности (5,83± 3,6 балла) и продолжительности болевого синдрома (4,6±2,7 сут) зафиксированы у пациентов 2-й группы, что было связано с более обширной хирургической травмой мягких тканей — иссечением наружного свищевого отверстия с периферической (параректальной) частью СХ.

Самые высокие показатели интенсивности и продолжительности болевого синдрома (5,1±1,4 балла и 9,5±3,1 сут соответственно) отмечались у пациентов 3-й группы, что потребовало назначения в послеоперационном периоде с целью обезболивания ненаркотических противовоспалительных препаратов (кеторол, кетанов). Высокая в сравнении с другими группами выраженность боли и более медленное ее уменьшение, вероятно, были связаны с тенденцией к частичному или полному прорезыванию швов у части пациентов после начала регулярной дефекации, что усилило и продлило интенсивность боли.

Таблица 1. **Сравнение результатов оперативного вмешательства с применением разных методов у пациентов с хроническим парапроктитом**

Table 1. **Comparison of the results of surgical intervention using different methods in patients with chronic paraproctitis**

Параметр	1-я группа (*n*=90)	2-я группа (*n*=90)	3-я группа (*n*=90)	*p*
Продолжительность вмешательства, мин	9,0±2,8	14,7±1,5	42,6±19,6	0,01*
Объем интраоперационной кровопотери, мл	5,3±1,9	5,2±2,1	75,2±21,2	0,01*
Интенсивность болевого синдрома в раннем послеоперационном периоде по ВАШ, баллы	0,34±0,12	5,83±3,6	5,1±1,4	0,01*
Продолжительность болевого синдрома в раннем послеоперационном периоде, сут	0,12±0,04	4,6±2,7	9,5±3,1	0,01*
Сроки заживления послеоперационных ран, сут	3,46±1,2	11±4,9	16,6±5,4	0,01*
Частота послеоперационных осложнений, %	11 (12,2%)	5 (5,5%)	19 (21,1%)	0,01*
Сроки возвращения к трудовой деятельности, сут	1,5±0,8	9,6±4,2	15±4,8	0,01*

Примечание. * — различия статистически значимы при $p<0,05$.

Таблица 2. **Структура послеоперационных осложнений у пациентов с хроническим парапроктитом в зависимости от метода оперативного вмешательства**

Table 2. **The structure of postoperative complications in patients with chronic paraproctitis depending on the method of surgical intervention**

Осложнение	1-я группа (*n*=90)	2-я группа (*n*=90)	3-я группа (*n*=90)	*p*
Дизурические нарушения	2 (2,2%)	14 (15,6%)	19 (21,1%)	<0,001*
Острая задержка мочи	0 (0%)	1 (1,1%)	11 (12,2%)	<0,001*
Гнойно-воспалительные осложнения	7 (7,8%)	3 (3,3%)	11 (12,2%)	0,084
Послеоперационные кровотечения	0 (0%)	3 (3,3%)	8 (8,9%)	0,01*
Анемия	0	0	0	—
Некроз слизистой оболочки	1 (1,1%)	1 (1,1%)	0	0,6
Стриктура анального канала	0 (0%)	0 (0%)	5 (5,6%)	0,007*
Недостаточность анального сфинктера	0 (0%)	1 (1,1%)	11 (12,2%)	<0,001*
Нарушение функции удержания газов	0 (0%)	1 (1,1%)	9 (10%)	<0,001*
Нарушение функции удержания жидкого кала	0 (0%)	0 (0%)	2 (2,2%)	0,134
Нарушение функции удержания твердого кала	0 (0%)	0 (0%)	0 (0%)	—
Повторное оперативное вмешательство (до 1 года)	4 (4,4%)	1 (1,1%)	8 (8,9%)	0,016*
Несостоятельность лоскута	0 (0%)	0 (0%)	7 (7,8%)	<0,001*

Примечание. * — различия статистически значимы при $p\leqslant0,05$ (критерий χ^2 Пирсона).

У больных 1-й группы после полного заживления наблюдалось гладкое, без осложнений, течение послеоперационного периода. При проведении пальцевого ректального исследования в месте расположения внутреннего свищевого отверстия у этих пациентов определялась гладкая поверхность мягкой (обычной) консистенции, без уплотнений. По данным высокоразрешающей аноскопии, стенка анального канала имела гладкую поверхность розового цвета, с сохраненным цветовым рисунком, без дополнительных изменений. Часто на месте внутреннего свищевого отверстия определялась обычная, неизмененная, анальная крипта.

Клинически в 1-й группе были отмечены самые быстрые средние сроки заживления ран (3,46±1,2 сут) и самые ранние сроки возвращения к трудовой деятельности (1,5±0,8 сут) по сравнению с другими группами: у пациентов 2-й группы средние сроки заживления ран составили 11±4,9 сут, сроки возвращения к трудовой деятельности — 9,6±4,2 сут; в 3-й группе — 16,6±5,4 и 15±4,8 сут соответственно. Проведенный анализ причин более длительных сроков заживления послеоперационных ран, нахождения в стационаре (послеоперационного койко-дня) у пациентов 3-й группы выявил ряд факторов: после иссечения свища в перианальной области имеется открытая рана, требующая ежедневных перевязок и контроля процесса заживления; с целью предотвращения «отрыва» лоскута пациентам строго рекомендуется находиться на постельном режиме в течение первых 3—5 сут, в последующем избегая приседаний до 10—15 сут. Кроме того, в 3-й группе чаще всего встречались послеоперационные осложнения — в 19 (21,1%) случаях.

Также в исследовании был проведен сравнительный анализ послеоперационных осложнений у пациентов с хроническим парапроктитом, разделенных на группы в зависимости от вида хирургического лечения **(табл. 2)**.

Были установлены статистически значимые различия по частоте послеоперационных осложнений между группами; кроме того, были выявлены специфические осложнения, характерные исключительно для определенного метода оперативного лечения.

Так, при хирургическом лечении хронического парапроктита общими наиболее значимыми являлись осложнения, связанные с недостаточностью

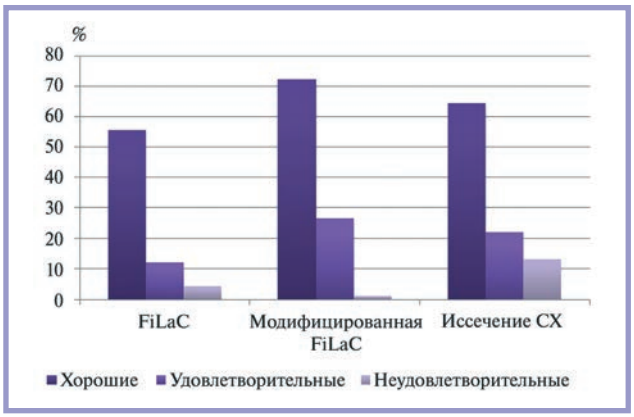

Рис. 1. **Отдаленные результаты лечения (от 1 года до 3 лет) у пациентов с хроническим парапроктитом в зависимости от метода оперативного вмешательства.**

Fig. 1. **Long-term results of treatment (from 1 to 3 years) in patients with chronic paraproctitis, depending on the method of surgical intervention.**

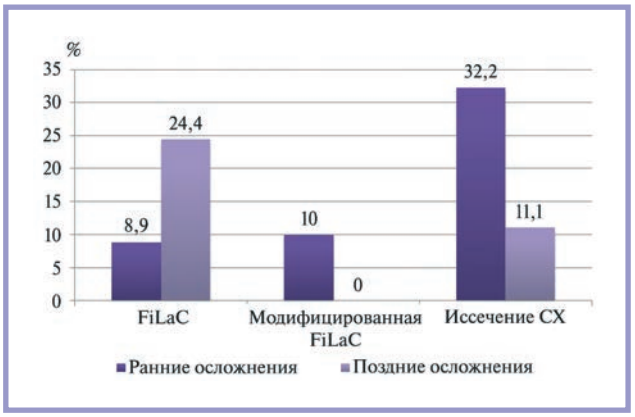

Рис. 2. **Удельный вес ранних и поздних послеоперационных осложнений у больных хроническим парапроктитом в зависимости от метода оперативного вмешательства.**

Fig. 2. **The proportion of early and late postoperative complications in patients with chronic paraproctitis, depending on the method of surgical intervention.**

сфинктера анального канала, которые наиболее часто встречались у пациентов 3-й группы (11 (12,2%) случаев), что было связано с операционной травмой анального канала и прямой кишки — выраженной мобилизацией лоскута стенки кишки, необходимой для его низведения и получения полнослойной его структуры, а также с перемещением и фиксацией лоскута. Кроме того, у 7 (7,8%) пациентов 3-й группы развилось специфическое осложнение — несостоятельность лоскута, приведшее к рецидиву заболевания и потребовавшее повторного оперативного вмешательства в объеме амбулаторного проведения лигатуры. Рецидивный свищ во всех случаях был успешно ликвидирован (интервал между затягиванием лигатуры составил 2 нед), однако у 9 (10%) пациентов сформировалась недостаточность анального сфинктера (НАС) 1-й степени и у 2 (2,2%) — НАС 2-й степени.

Полученные данные сравнительной оценки результатов физиологического исследования запирательного аппарата прямой кишки до и после хирургического лечения свищей свидетельствуют о том, что малоинвазивные методики — FiLaC (1-я группа) и модифицированная FiLaC (2-я группа) — не оказывают выраженного влияния на функцию удержания. Однако развитие у 1 (1,1%) пациента, оперированного по модифицированной технологии FiLaC, клинических проявлений НАС 1-й степени свидетельствует о возможном влиянии метода закрытия внутреннего свищевого отверстия (ушивание отдельными швами с захватом мышечного слоя) на функцию внутреннего анального сфинктера.

На втором месте по степени важности стоят гнойно-воспалительные осложнения, которые наблюдались у 7 (7,8%) пациентов 1-й группы, у 3 (3,3%) — 2-й группы и у 11 (12,2%) — 3-й группы. Их развитие главным образом отмечалось в раннем послеоперационном периоде острого парапроктита, требовало вскрытия, санации и дополнительного дренирования латексной лигатурой гнойной полости. С большой долей вероятности причинами возникновения этих осложнений для всех групп явились не выявленные на догоспитальном этапе дополнительные СХ, затеки. Осложнения в 3-й группе были связаны с наличием швов на мышечной ткани наружного анального сфинктера, которые в период заживления подвергались регулярному сжатию и растягиванию во время дефекации, а также загрязнению калом и обсеменению кишечной микрофлорой.

При сравнительном анализе ближайших результатов лечения (до 12 мес) у пациентов с хроническим парапроктитом были выявлены статистически значимые различия в зависимости от вида хирургического лечения **(рис. 1)**. Ранние послеоперационные осложнения чаще всего встречались у пациентов 3-й группы, которым выполняли иссечения СХ (29 (32,2%) случаев), а реже всего — у пациентов 2-й группы, которым проводили операцию по модифицированной технологии FiLaC (8 (8,9%) случаев). При этом поздние послеоперационные осложнения наиболее часто (22 (24,4%) случая) возникали у пациентов 1-й группы, которых оперировали с применением технологии FiLaC. Поздних послеоперационных осложнений не было зарегистрировано у пациентов, которым выполняли модифицированную FiLaC (2-я группа), при этом у пациентов, которым делали иссечение СХ (3-я группа), было зафиксировано 10 (11,1%) случаев послеоперационных осложнений **(рис. 2).**

При анализе ранних (до 12 мес) и поздних (от 1 года до 5 лет) рецидивов было установлено, что у пациентов, которым выполняли иссечение СХ (3-я группа), чаще всего встречались как ранние, так и поздние рецидивы — 14 (15,6%) и 19 (21,1%) случаев соответственно. Наиболее редко рецидивы возникали у пациентов, которым выполняли вмешательство с применением

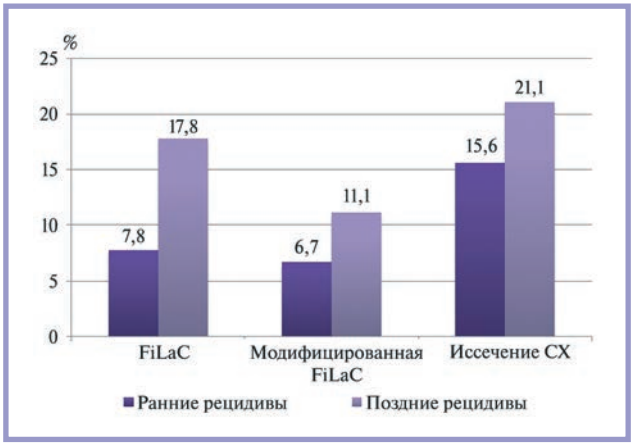

Рис. 3. **Удельный вес ранних и поздних рецидивов заболевания у больных хроническим парапроктитом в зависимости от метода оперативного вмешательства.**

Fig. 3. **The proportion of early and late relapses of the disease in patients with chronic paraproctitis, depending on the method of surgical intervention.**

модифицированной FiLaC-технологии (2-я группа): 6 (6,7%) случаев ранних рецидивов и 10 (11,1%) — поздних **(рис. 3)**.

Заключение

Полученные результаты продемонстрировали преимущества использования модифицированной технологии FiLaC при хирургическом лечении транссфинктерных и экстрасфинктерных свищей прямой кишки, что подтверждалось уменьшением в 3,3 раза частоты встречаемости ранних и поздних послеоперационных осложнений по сравнению с данными, полученными при применении традиционной FiLaC, и в 4,3 раза — при сравнении с группой, в которой проводили «классическую» технологию иссечения внутреннего отверстия свища с пластикой внутреннего свищевого отверстия полнослойным лоскутом стенки прямой кишки. Удельный вес ранних и поздних рецидивов у пациентов, оперированных по модифицированной технологии FiLaC, сократился в 1,4 и 2 раза соответственно. Использование малоинвазивных хирургических технологий позволило значительно уменьшить число больных с нарушением запирательной функции анального сфинктера, ускорить сроки заживления свища на 42% ($p<0,05$) (медиана наблюдений 31 мес) и, как следствие, число пациентов, требующих длительного стационарного лечения.

Полученные данные позволяют рекомендовать разработанную модифицированную технологию FiLaC для широкого внедрения в клиническую практику колопроктологов при хирургическом лечении транссфинктерных и экстрасфинктерных свищей прямой кишки.

Авторы заявляют об отсутствии конфликта интересов.

The authors declare no conflicts of interest.

ЛИТЕРАТУРА/REFERENCES

1. Костарев И.В. Предварительные результаты лечения пациентов с транс- и экстрасфинктерными свищами прямой кишки методом лазерной термооблитерации свищевого хода. *Хирург*. 2020;3-4:34-42.
Kostarev IV. Predvaritel'nye rezul'taty lecheniya pacientov s trans- i ekstrasfinkternymi svishchami pryamoj kishki metodom lazernoj termoobliteracii svishchevogo hoda. *Hirurg*. 2020;3-4:34-42. (In Russ.). https://doi.org/10.33920/med-15-2002-04.
2. Шелыгин Ю.А., Бирюков О.М., Благодарный Л.А. и др. *Клинические рекомендации по диагностике и лечению взрослых, больных хроническим парапроктитом (свищ заднего прохода, свищ прямой кишки)*. М.: Медицина; 2013.
Shelygin YuA, Biryukov OM, Blagodarnyj LA i dr. *Klinicheskie rekomendacii po diagnostike i lecheniyu vzroslyh bol'nyh hronicheskim paraproktitom (svishch zadnego prohoda, svishch pryamoj kishki)*. M.: Medicina; 2013. (In Russ.).
3. Arroyo A, Pérez-Legaz J, Moya P. Fistulotomy and sphincter reconstruction in the treatment of complex fistula-in-ano: long-term clinical and manometric results. *Ann Surg*. 2012;255(5):935-939. https://doi.org/10.1097/SLA.0b013e31824e9112
4. Хитарьян А.Г., Алибеков А.З., Ковалев С.А., Орехов А.А., Усман А., Головина А.А., Кислов В.А., Ромодан Н.А. Результаты многоэтапного мининвазивного лечения острого парапроктита. *Колопроктология*. 2020;19(2):83-90.
Khitaryan AG, Alibekov AZ, Kovalev SA, Orekhov AA, Ousmane A, Golovina AA, Kislov VA, Romodan NA. Multistage minimally invasive treatment for perianal abscess. *Koloproktologia*. 2020;19(2):83-90. (In Russ.). https://doi.org/10.33878/2073-7556-2020-19-2-83-90
5. Хитарьян А.Г., Алибеков А.З., Ковалев С.А., Орехов А.А., Кислов В.А., Ромодан Н.А., Головина А.А. Обоснование технологии FiLaC при лечении экстрасфинктерных свищей прямой кишки. *Колопроктология*. 2019;18(2(68)):75-81.
Khitaryan AG, Alibekov AZ, Kovalev SA, Orekhov AA, Kislov VA, Romodan NA, Golovina AA. Filac technology for extrasphincteric fistulas. *Koloproktologia*. 2019;18(2(68)):75-81. (In Russ.). https://doi.org/10.33878/2073-7556-2019-18-2-75-81
6. Wilhelm A, Fiebig A, Krawczak M. Five years of experience with the FiLaC laser for fistula-in-ano management: longterm follow-up from a single institution. *Tech Coloproctol*. 2017;21(4):269-276. https://doi.org/10.1007/s10151-017-1599-7
7. Giamundo P, Esercizio L, Geraci M, Tibaldi L, Valente M. Fistula-tract Laser Closure (FiLaC): long-term results and new operative strategies. *Techniques in Coloproctology*. 2015;19(8):449-453. https://doi.org/10.1007/s10151-015-1282-9

Поступила 10.02.2022
Received 10.02.2022
Принята к печати 02.03.2022
Accepted 02.03.2022