Хирургия. Журнал имени Н.И. Пирогова
2022, №4 с. 69-74
https://doi.org/10.17116/hirurgia202204169

Pirogov Journal of Surgery
2022, No. 4, pp. 69-74
https://doi.org/10.17116/hirurgia202204169

Магнитно-резонансная томография в диагностике осложнений повреждений почек и мочеточников в различные периоды травматической болезни

© З.М. МАГОМЕДОВА, Е.А. ЕГОРОВА, Д.А. ЛЕЖНЕВ

ФГБОУ ВО «Московский государственный медико-стоматологический университет им. А.И. Евдокимова» Минздрава России, Москва, Россия

Резюме

Цель исследования. Оценка возможностей магнитно-резонансной томографии в диагностике осложнений у пострадавших с сочетанными повреждениями почек и мочеточников в различные периоды травматической болезни.

Материал и методы. На примере 139 пострадавших с травмами почек и мочеточников, которые находились под наблюдением с 2015 по 2019 г., уточнена и дополнена семиотика ренальных осложнений различной давности.

Результаты. Определена эффективность МР-исследования в выявлении указанных осложнений при сопоставлении с возможностями ультразвукового исследования, экскреторной урографии, компьютерной томографии, данными хирургических вмешательств, манипуляций и динамического наблюдения. Продемонстрированы высокие показатели диагностической точности МРТ при ранних и поздних проявлениях травматической болезни.

Ключевые слова: *мультисрезовая компьютерная томография, магнитно-резонансная томография, ультразвуковое исследование, ренальная травма, почка, мочеточник, травма, травматическая болезнь.*

Информация об авторах:

Магомедова З.М. — https://orcid.org/0000-0003-4082-3717
Егорова Е.А. — https://orcid.org/0000-0003-2580-5692
Лежнев Д.А. — https://orcid.org/0000-0002-7163-2553
Автор для корреспонденции: Магомедова З.М. — e-mail: ros-trum1@yandex.ru

Как цитировать:

Магомедова З.М., Егорова Е.А., Лежнев Д.А. Магнитно-резонансная томография в диагностике осложнений повреждений почек и мочеточников в различные периоды травматической болезни. *Хирургия. Журнал им. Н.И. Пирогова*. 2022;4:69–74. https://doi.org/10.17116/hirurgia202204169

Magnetic resonance imaging in diagnosis of complications of kidney and ureteral injury in different periods of traumatic disease

© Z.M. MAGOMEDOVA, E.A. EGOROVA, D.A. LEZHNEV

Evdokimov Moscow State University of Medicine and Dentistry, Moscow, Russia

Abstract

Objective. To assess the possibility of magnetic resonance imaging in diagnosis of complications of kidney and ureteral injury in different periods of traumatic disease.

Material and methods. There were 139 patients with kidney and ureteral injuries between 2015 and 2019. We clarified the MR-signs of renal complications in different periods of traumatic disease.

Results. We analyzed the effectiveness of MRI in identification of renal complications compared to ultrasound, excretory urography, computed tomography, intraoperative and follow-up data. High diagnostic accuracy of MRI for early and late manifestations of traumatic disease was demonstrated.

Keywords: *computed tomography, magnetic resonance imaging, ultrasound, kidney, renal trauma, ureter, traumatic disease.*

Information about the authors:

Magomedova Z.M. — https://orcid.org/0000-0003-4082-3717; e-mail: ros-trum1@yandex.ru
Egorova E.A. — https://orcid.org/0000-0003-2580-5692; e-mail: tylsit@mail.ru
Lezhnev D.A. — https://orcid.org/0000-0002-7163-2553; e-mail: lezhnevd@mail.ru
Corresponding author: Magomedova Z.M. — e-mail: ros-trum1@yandex.ru

To cite this article:

Magomedova ZM, Egorova EA, Lezhnev DA. Magnetic resonance imaging in diagnosis of complications of kidney and ureteral injury in different periods of traumatic disease. *Pirogov Russian Journal of Surgery = Khirurgiya. Zhurnal im. N.I. Pirogova*. 2022;4:69–74. (In Russ.). https://doi.org/10.17116/hirurgia202204169

Доля травм почек и мочеточников достигает 60% среди всех повреждений мочевых путей у пострадавших с абдоминальной травмой. Согласно данным разных авторов, среди пациентов с острым животом повреждения почек встречаются в 3—10% случаев, среди которых 90% — это закрытая травма и 10% — ранения почки [1, 2].

Актуальность проблемы диагностики повреждений забрюшинного пространства почек и надпочечников при сочетанной травме определяется многими аспектами. К наиболее важным относятся их тяжесть, трудность диагностики и лечения, высокая летальность [3].

Сложнее всего диагностировать ренальные травмы в остром и раннем периодах, так как они представляют тяжелый вид травматизма и характеризуются опасными осложнениями и высокой летальностью. Своевременная диагностика ренальных осложнений остается сложной проблемой [4].

Рентгенологическое обследование традиционно начинают с обзорной рентгенографии, но у пострадавших, находящихся в тяжелом состоянии, подготовку перед исследованием не проводят, поскольку это затрудняет интерпретацию обзорных рентгенограмм и результатов внутривенной урографии, которая не всегда возможна из-за плохой подготовки или пареза толстой кишки, снижения выделительной функции почки с пораженной стороны [5, 6].

Ультразвуковое исследование (УЗИ) брюшной полости и забрюшинного пространства выполняли на этапе первичной оценки ренальной травмы, так как оно является быстрым, неинвазивным исследованием. Стандартное время полного обследования почек и мочеточников составляет 15 мин. Усложняют оценку состояния почек и мочеточников в остром периоде травмы наличие болевого синдрома, парез толстой и толстой кишки вследствие развития каскада нервно-рефлекторных и гуморальных реакций на повреждение с выраженным пневматозом. УЗИ не позволяет достоверно определить объем функционирующей почечной паренхимы [7].

У пострадавших с ожирением и метеоризмом информативность метода снижена, УЗИ малоэффективно при оценке средней трети мочеточника ввиду топографо-анатомических особенностей.

Мультисрезовую компьютерную томографию (МСКТ) применяют в качестве «золотого стандарта» при диагностике сочетанной травмы, так как она способствует более точной диагностике повреждений почек, мочеточника и мочевого пузыря, оценке забрюшинного пространства. Большие возможности у МСКТ с внутривенным контрастированием при оценке степени повреждения почек в остром и раннем периодах травматической болезни (ТБ) (по классификации American Association for Surgery and Trauma — AAST) [4].

Компьютерно-томографическая урография (КТУ) имеет наибольшую по сравнению с другими лучевыми методами диагностическую значимость в определении причин гематурии и обструкции мочевыводящих путей [8].

МСКТ-исследование включает в себя нативное сканирование и получение постконтрастных изображений в кортикомедуллярную, нефрографическую и экскреторную фазы; помимо МСКТ проводили отсроченное сканирование через 15—30 мин. Лучевая нагрузка и необходимость использования рентгеноконтрастных средств, обладающих нефротоксичностью, остаются основными факторами, ограничивающими применения методики в экстренных ситуациях [7].

Магнитно-резонансная томография (МРТ) имеет высокой потенциал в диагностике острой травмы почек и мочевых путей в различные периоды ТБ. МР-исследование позволяет получить изображения мочевых путей, сопоставимые по своей информативности с МСКТ в определении перинефральных гематом, оценке глубины повреждения и жизнеспособности паренхимы почек по причине лучшей визуализации ранее имеющихся патологических изменений органов мочевыделительной системы. При этом у МРТ есть важные преимущества — это отсутствие лучевой нагрузки на пациента и естественная тканевая контрастность без необходимости обязательного использования внутривенного контрастирования [4, 9].

Цель исследования — оценка возможностей МРТ в диагностике осложнений у пострадавших с сочетанными повреждениями почек и мочеточников в различные периоды ТБ.

Материал и методы

В исследовании, продолжавшемся с 2015 по 2019 г., приняли участие 139 пациентов с ренальными травмами в возрасте от 18 до 72 лет. Среди обследованных 80 (57,6%) женщин. В первый период (острая реакция на травму) поступили 67 (48,2%) пациентов, во второй период (ранние проявления) — 40 (28,8%) пациентов, в третий период (поздние проявления) — 32 (23%) пациента.

Обследование проводили по стандартной схеме. Рентгенологическое исследование (обзорная рентгенография грудной клетки и органов брюшной полости) выполняли на аппарате Axiom Luminos TF (Siemens).

УЗИ почек и мочеточников выполняли в приемном покое по стандартном протоколу, повторное экспертное УЗИ выполняли с использованием высокочастотных датчиков, работающих с диапазоном 7—12 МГц.

МСКТ проводили при помощи GE Optima CT660 (64 среза) по программе Whole Body [4, 9].

МРТ проведена на аппарате Siemens Magnetom Harmony 1.5 с напряженностью магнитного поля

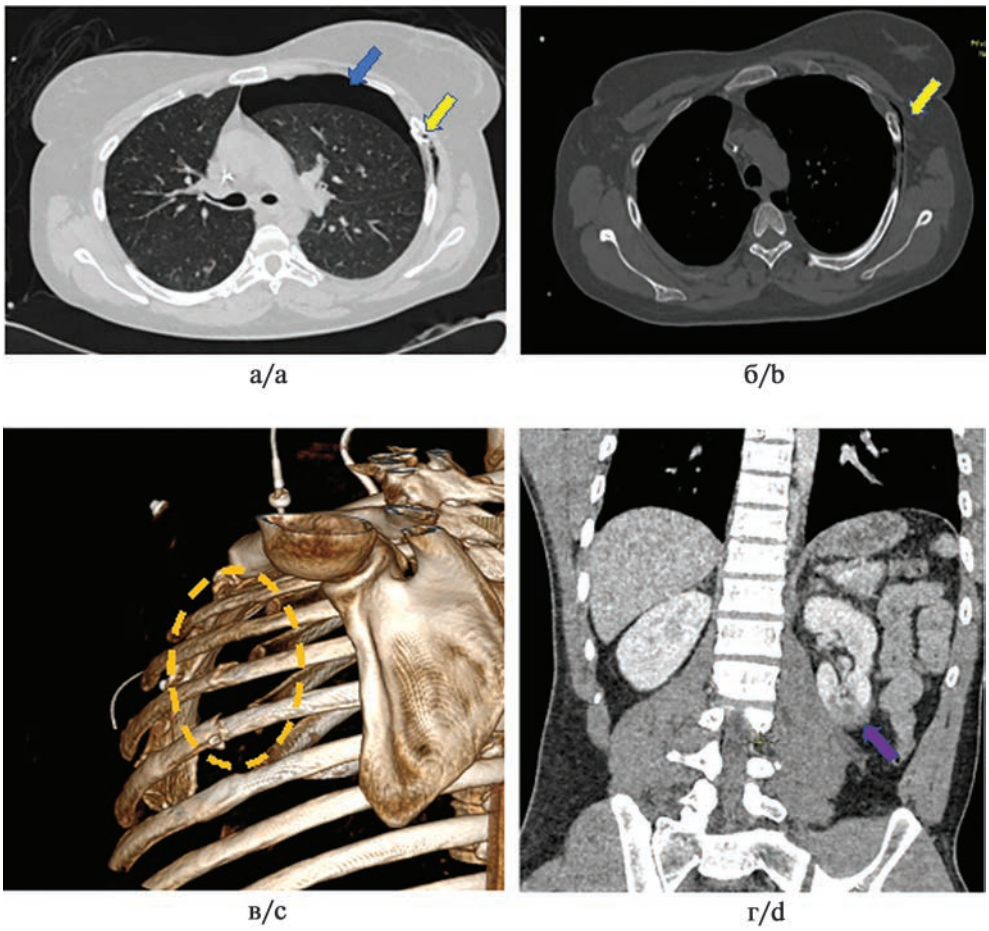

Рис. 1. **МСК-томограммы органов грудной клетки (аксиальные срезы, 3D-реконструкция) и забрюшинного пространства во фронтальной плоскости (кортикомедуллярная фаза) пациентки *А.* 43 лет на 2-е сутки после сочетанной травмы.**

Определяются переломы ребер со II по V справа с признаками межмышечной эмфиземы (желтые стрелки и пунктирная линия), ушиб левого легкого, левосторонний пневмоторакс (синяя стрелка), разрыв левой почки, небольшая (II степени по AAST) околопочечная гематома (фиолетовая стрелка).

Fig. 1. **CT scans of the chest (axial slices, 3D reconstruction) and retroperitoneal space in frontal plane (corticomedullary phase) of a 43-year-old patient *A.* on the 2nd day after trauma.**

Fractures of the right ribs II-V with signs of intermuscular emphysema (yellow arrows and dotted line), contusion of the left lung, left-sided pneumothorax (blue arrow), rupture of the left kidney, small perirenal hematoma (AAST grade II) (purple arrow).

1,5 Тл у 5 (3,6%) больных для диагностики ренальных травм при отягощенном аллергологическом анамнезе и у 3 (2,2%) пациенток при наличии беременности.

Разработанный протокол МР-исследования позволяет достичь высоких показателей диагностической эффективности; использовали также дополнительные программы T2 FSat ax 4 мм, Sg FASE 6 мм, T1 Flash 3D Cor 2 мм и диффузионно-взвешенные исследования (ДВИ) с построением карт измеряемого коэффициента диффузии (ИКД); время сканирования составляло 10—15 мин [4, 10].

Результаты

При обследовании пациентов с повреждениями почек и мочевых путей изолированная травма ввиду особенностей расположения почек выявлена у 3 (2,4%) пациентов, сочетанные травмы почек — у 125 (89,9%) пациентов, острые повреждения мочеточников — у 11 (7,9%) пациентов.

Достоверные характеристики перенесенной ренальной травмы оценивали по результатам МСКТ, которая позволяет установить тяжесть повреждения в самый сложный для диагностики острый период ТБ **(рис. 1)**. С I степенью повреждений были 45 (32,4%) пациентов, со II степенью — 54 (38,8%) пациента, с III степенью — 20 (14,4%) пациентов, с IV степенью — 9 (6,5%) пациентов, с V степенью — 11 (7,9%) пациентов.

В период ранних осложнений ТБ преобладали воспалительные процессы (абсцессы и апостемы), в период поздних проявлений — рубцовые изменения паренхимы, уриномы, флегмоны забрюшинного пространства и стриктуры мочеточников.

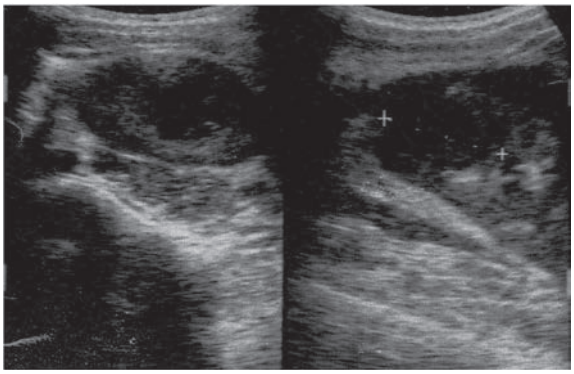

Рис. 2. **Эхограммы левой почки пациентки *С.* 47 лет на 4-е сутки после травмы.**

Определяется очаговое образование с наличием капсулы пиогенной плотности размером 43×33 мм, которое соответствует абсцессу.

Fig. 2. **Ultrasound scans of the left kidney in a 47-year-old patient *S.* on the 4th day after trauma.**

Encapsulated abscess 43×33 mm.

УЗИ относится к приоритетным методам при установлении структурных изменений паренхимы почки, при выявлении жидкостных скоплений в забрюшинном пространстве **(рис. 2)**; в период ранних проявлений ТБ отличается высокой точностью — до 72%.

Для уточнения распространенности и топографо-анатомических характеристик выявленных изменений в периоды ранних и поздних проявлений выполняли МСКТ с внутривенным контрастированием. Однако применение МСКТ для динамического контроля из-за высокого ионизирующего излучения (в среднем 10—30 мЗв) было ограниченным. Кроме того, у МСКТ имеются противопоказания при наличии беременности, аллергических реакций на йодсодержащие препараты, признаков развития контраст-индуцированной нефропатии (со снижением уровня клубочковой фильтрации ниже 30 мл/мин/1,73 м^2), ее не проводили у пациентов после трансплантации почки, в крайне тяжелом состоянии, с избыточной массой тела (>180 кг) и заболеваниями щитовидной железы.

Продемонстрированы низкие возможности УЗИ и МСКТ при наличии апостем диаметром до 3—5 мм, расположенных в корковом слое почки, для визуализации которых наибольшее значение приобретает МРТ с получением ДВИ и карт ИКД **(рис. 3)**.

В остальных случаях возможности МСКТ и МРТ сопоставимы и демонстрируют сходные показатели диагностической эффективности: в период ранних проявлений ТБ почек и мочеточников для МРТ Se=88,5%, Sp=80,6%, Ac=87,05%, для МСКТ Se=92,7%, Sp=86,3%, Ac=88,8%;

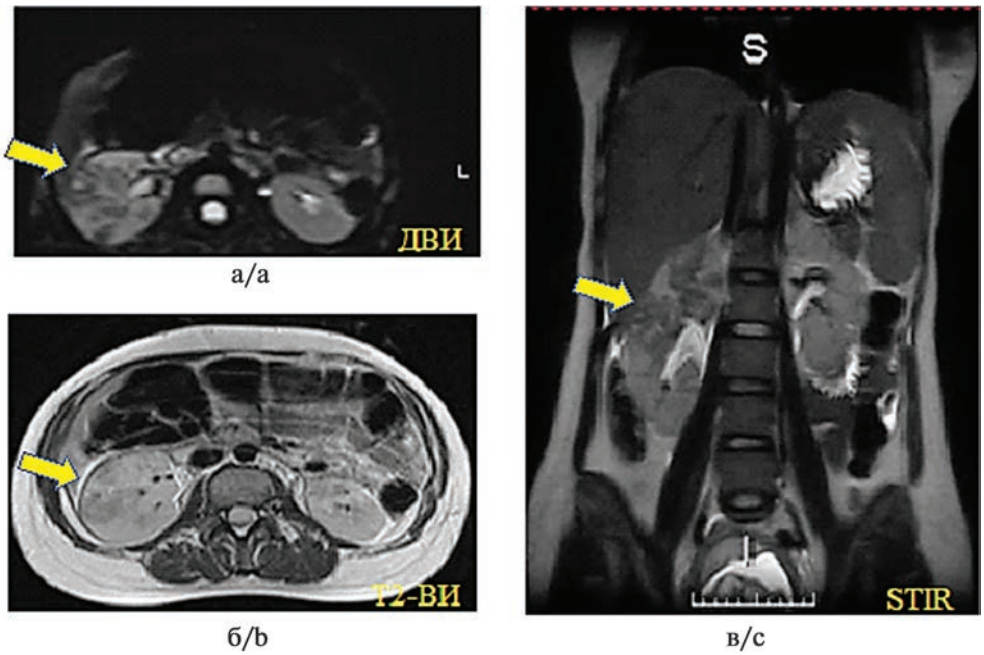

Рис. 3. **МР-томограммы брюшной полости и забрюшинного пространства пациентки *К.* 32 лет, срок беременности — 21—22 нед, 1-е сутки после травмы, аксиальные ДВИ-изображение (а), Т2-ВИ-изображение (б) и коронарное STIR-изображение (в) — определяется увеличение размеров правой почки, утолщение ее паренхимы с апостемами в корковом слое (стрелки) с признаками перифокального отека, полосовидным скоплением жидкости в паранефрии.**

Fig. 3. **MRI of the abdominal cavity and retroperitoneal space in a 32-year-old patient *K.* in a day after trauma (pregnancy 21-22 weeks). Axial DWI (a), T2WI (b) and coronal STIR (c) images. Enlargement of the right kidney, thickening of parenchyma with apostematous foci in cortical layer (arrows) with signs of perifocal edema, strip-like accumulation of fluid in perirenal tissue.**

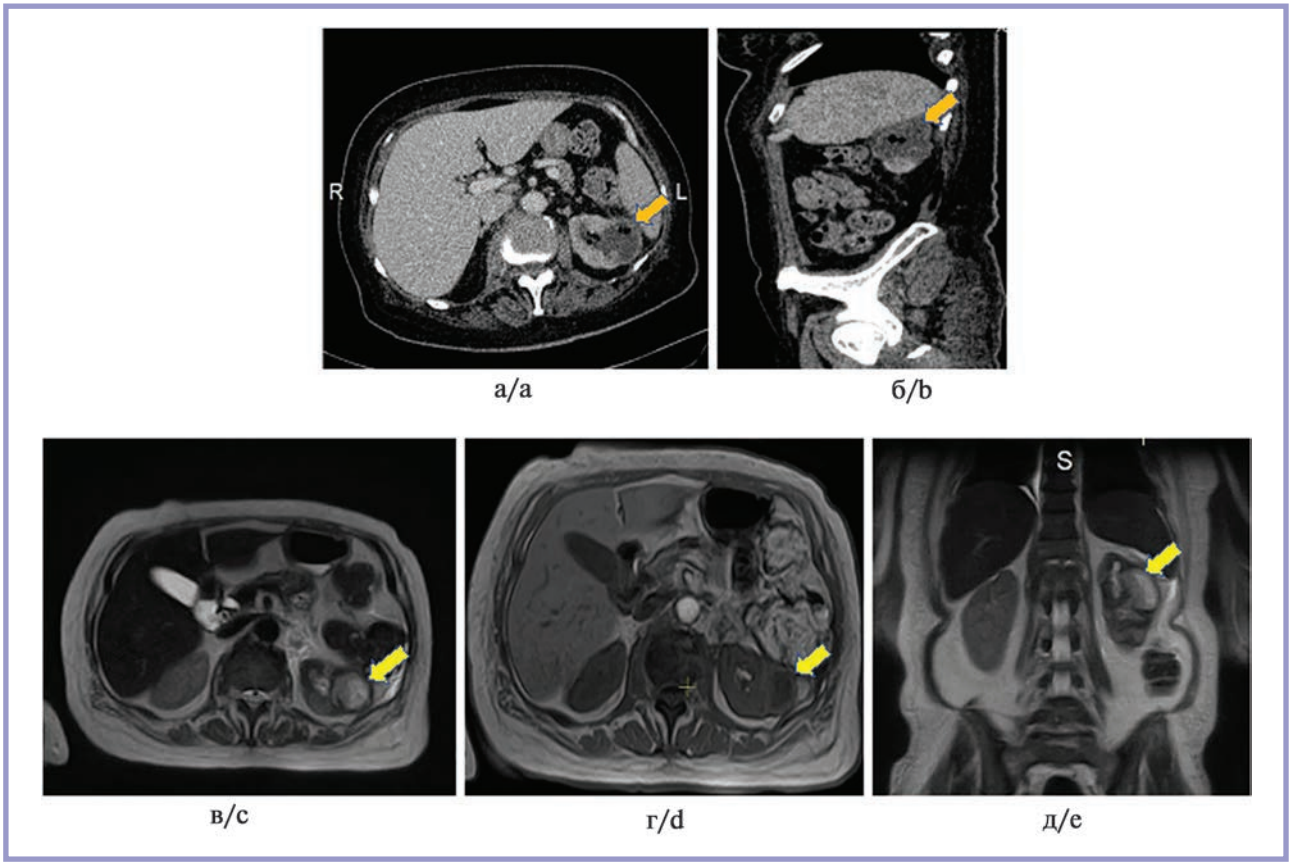

Рис. 4. **МСК-томограммы пациента *А.* 62 лет с внутривенным контрастным усилением, нефрографическая фаза (а, б) и нативные МР-томограммы (в—д) брюшной полости и забрюшинного пространства (мультипланарные реконструкции) этого же пациента на 3-и сутки после травмы — в верхней и средней третях левой почки визуализируется абсцесс, который выглядит на компьютерных томограммах как гиподенсивный участок с нечеткими контурами и включениями газа (оранжевые стрелки), при МРТ, на Т2-ВИ — как изогиперинтенсивный о участок с нечетким наружным контуром (желтые стрелки).**

Fig. 4. **Contrast-enhanced CT scans of a 62-year-old patient *A.*, nephrographic phase (a, b) and native MR scans (c-e) of abdominal cavity and retroperitoneal space (multiplanar reconstructions) of the same patient on the 3rd day after trauma. Abscess in the upper and middle third of the left kidney looking as a hypodense focus with unclear contours and gas inclusions (CT, orange arrows) and isohyperintensive area with unclear external contour (T2WI, yellow arrows).**

в период поздних проявлений для МРТ Se=92,1%, Sp=87,8%, Ac=89,9%, для МСКТ Se=94,1%, Sp=84,8%, Ac=89,5% **(рис. 4)**.

Однако ценность МРТ заключается в том, что эта методика не требует введения контрастного вещества, не имеет лекарственной и лучевой нагрузки и может применяться у беременных женщин и пациентов с признаками почечной недостаточности.

Обсуждение

Политравматическое воздействие на организм человека характеризуется запуском определенных расстройств функционального плана, которые достаточно сложны. Их особенностью является также то, что они неодинаковы в различные периоды воздействия. В целом последовательность развития определенных реакций в ответ на воздействие травматического агента характеризует периоды ТБ.

Ряд исследователей пытались сформулировать определение ТБ, наиболее точным является следующее определение: ТБ — это совокупность формирующихся ответных реакций на факторы повреждающего характера, целью развития которых является сохранение жизни, восстановление измененных функций и структур [1].

Разработанный короткий протокол МР-исследования позволил достичь высоких показателей диагностической эффективности МРТ, проведенной пострадавшим с ренальными травмами, точно выявить патологические изменения в брюшной полости и забрюшинном пространстве и однозначно их трактовать.

Метод МРТ предпочтительнее применять у пациентов, у которых в анамнезе отмечены аллергические реакции на лекарственные препараты.

Выполнение дальнейших исследований, изучающих роль МРТ в диагностике повреждений почек

и мочеточников при ТБ, представляется достаточно интересным для клинической практики и может способствовать развитию персонифицированного подхода к определению тактики ведения пациентов.

Диагностическая значимость МРТ выше, чем КТ и УЗИ, так как МРТ имеет более высокую дифференцировку плотных структур и жидкостей. У пострадавших в период ранних и поздних проявлений МРТ имеет высокую эффективность, так как лучше визуализируются апостемы и абсцессы, которые не определяются при выполнении МСКТ и УЗИ. Это позволяет выполнить хирургическое вмешательство и своевременно назначить антибактериальную терапию. В исследуемой группе в остром периоде хирургическое лечение выполнено 26 (20,8%) пациентам, органосохраняющая операция произведена 11 (8,8%) пациентам, дренирование брюшной полости и забрюшинного пространства — 8 (6,4%) пациентам, нефрэктомия — 7 (5,6%) пациентам.

Следует отметить основное преимущество МРТ-диагностики, которое заключается в том, что полученные результаты позволяют уже на начальном этапе с высокой вероятностью определить глубину и распространенность повреждения паренхимы почек, что в дальнейшем значительно влияет на развитие изменений в различные периоды течения ТБ и может служить прогностическим критерием риска развития осложнений.

Заключение

МРТ применяется у пострадавших с противопоказаниями к МСКТ с контрастным усилением и является более информативным исследованием, так как позволяет нагляднее представить место повреждения и распространенность гематомы, детально оценить состояние сосудистых ножек, точнее диагностировать продолжающееся кровотечение, различить интраренальную и перириальную гематомы, а также отличить гематому от уриномы.

Авторы заявляют об отсутствии конфликта интересов.

The authors declare no conflicts of interest.

ЛИТЕРАТУРА/REFERENCES

1. Агаджанян В.В., Кравцов С.А., Железняков И.А., Корнев А.Н., Пачгин И.В. Интеграция критериев степени тяжести политравмы с международной классификации болезней. *Политравма*. 2014;1:6-14.
Agadzhanyan VV, Kravtsov SA, Zheleznyakov IA, Kornev AN, Pachgin IV. Integration of criteria of polytrauma severity degrees into the international classification of diseases. *Polytrauma*. 2014;1:6-14.
2. Смоляр А.Н. Закрытая травма живота. Повреждения почек. Часть 3. *Хирургия. Журнал им. Н.И. Пирогова*. 2016;6:4-13.
Smolyar AN. Closed abdominal trauma. Kidney damage. Part 3. *Pirogov Russian Journal of Surgery*. 2016;6:4-13.
https://doi.org/10.17116/hirurgia201664-13
3. Богницкая Т.В. *Эхосемиотика травматических забрюшинных кровоизлияний, повреждений почек и надпочечников:* Дисс. канд. мед. наук. М. 2016.
Bognitskaya TV. *Echosemiotics of traumatic retroperitoneal hemorrhages, kidney and adrenal gland injuries:* Diss. ... kand. med. nauk. M. 2016.
4. Егорова Е.А., Давыдова Е.С., Магомедова З.М. Диагностика осложнений повреждений почек и мочеточников в различные периоды травматической болезни (обзор литературы и собственные наблюдения). *Радиология — практика*. 2019;77(5):42-56.
Egorova EA, Davydova ES, Magomedova ZM. Diagnosis of complications of kidney and ureteral injury in different periods of traumatic disease (literature review and own observations). *Radiology — Practice*. 2019;77(5):42-56.
5. Агаджанян В.В., Кравцов С.А., Шаталин А.В., Левченко Т.В. Госпитальная летальность при политравме и основные направления ее снижения. *Политравма*. 2015;1:6-15.
Agadzhanyan VV, Kravtsov SA, Shatalon AV, Levchenko TV. Hospital mortality in polytrauma and main directions for its decrease. *Polytrauma*. 2015;1:6-15.
6. Пушкарь Д.Ю., Касян Г.Р. *Ошибки и осложнения в урогинекологии*. М.: ГЭОТАР-Медиа; 2017.
Pushkar DYu, Kasyan GR. *Errors and complications in urogynecology*. M.: GEOTAR-Media; 2017.
7. Давыдова Е.С. *Компьютерная томография и мультипараметрическая магнитно-резонансная томография в диагностике заболеваний и повреждений мочеточников:* Дисс. ... канд. мед. наук. 2019:1-158.
Davydova ES. *Computed tomography and multiparametric magnetic resonance imaging in the diagnosis of diseases and injuries of the ureters:* Diss. ... kand. med. nauk. 2019.
8. Васильев А.Ю. Мультисрезовая компьютерная томография в диагностике послеоперационных изменений мочеточника. *Радиология — практика*. 2017;2(62):6-13.
Vasiliev AYu. Multislice computed tomography in the diagnosis of postoperative changes in the ureter. *Radiology — Practice*. 2017;2(62):6-13.
9. Peng N, Wang X, Zhang Z, Fu S, Fan J, Zhang Y. Diagnosis value of multi-slice CT in renal trauma. *J of X-Ray Science and Technology*. 2016;24(5):649-655.
10. Sudah M, Masarwah A, Kainulainen S, et al. Comprehensive MR urography protocol: equally good diagnostic performance and enhanced visibility of the upper urinary tract compared to triple-phase CT urography. *PLoS One*. 2016;11(7).

Поступила 12.06.2021
Received 12.06.2021
Принята к печати 27.08.2021
Accepted 27.08.2021