Хирургия. Журнал имени Н.И. Пирогова
2022, №4 с. 42-47
https://doi.org/10.17116/hirurgia202204142

Pirogov Journal of Surgery
2022, No. 4, pp. 42-47
https://doi.org/10.17116/hirurgia202204142

Лапароскопически ассистированная тотальная экстраперитонеальная пластика (laparoscopic assistant total extraperitoneal plastic — LATEP) в лечении ущемленных грыж паховой области

© Е.Е. ТАРАСОВ[1, 2], Е.В. НИШНЕВИЧ[1, 2], М.И. ПРУДКОВ[1, 2], В.А. БАГИН[1, 2], А.З. САЛЕМЯНОВ[2], Я.А. КОРИЩ[1, 2], Д.А. КОРИЩ[1], И.Д. АНФЕРОВ[1, 2]

[1]ФГБОУ ВО «Уральский государственный медицинский университет» Минздрава России, Екатеринбург, Россия;
[2]ГАУЗ Свердловской области «Городская клиническая больница №40», Екатеринбург, Россия

Резюме

Цель исследования. Изучить возможность применения тотальной экстраперитонеальной пластики в сочетании с диагностической лапароскопией в лечении пациентов с ущемленными грыжами паховой области по методике Laparoscopic Assistant Total Extraperitoneal Plastic (LATEP).

Материал и методы. Представлены результаты эндовидеохирургической комбинированной операции с применением лапароскопии и тотальной экстраперитонеальной пластики. Модифицирована методика установки троакаров. Приведены результаты лечения 38 больных ущемленными грыжами паховой области, в том числе 26 пациентов с ущемленной паховой грыжей, 9 — с ущемленной бедренной грыжей и 3 — с ущемленной рецидивной паховой грыжей.

Результаты. Оперативное вмешательство по методике LATEP предпринято у 38 больных, в том числе успешно выполнено у 37 (97,3%) пациентов. Еще у 1 (2,6%) пациента ликвидировать ущемление петли тонкой кишки не удалось, операцию завершили открытым способом. У 29 (76,3%) пациентов под контролем видеолапароскопии с помощью наружных манипуляций и осторожной тракции из просвета брюшной полости произведена ликвидация ущемления грыж. Еще у 8 (21,1%) пациентов грыжи вправились самостоятельно до начала лапароскопии. Ранее ущемленые органы существенно не пострадали и при лапароскопической оценке оказались жизнеспособными у 36 пациентов. В 1 (2,6%) наблюдении ущемленная кишка была некротизирована, что потребовало выполнения ее резекции. В последующем всем пациентам выполнили тотальную экстраперитонеальную пластику. При осуществлении LATEP во всех случаях удалось предотвратить контакт грыжевых вод с имплантатом. На этапе предбрюшинной пластики у 9 пациентов произошло точечное повреждение брюшины, не потребовавшее герметизации, поскольку грыжевые воды из брюшной полости предварительно удалили. Признаков инфицирования имплантата и рецидива грыж в сроки от 6 до 14 мес не выявлено.

Заключение. Применение тотальной экстраперитонеальной пластики по методике LATEP в лечении ущемленной грыжи паховой области возможно в сочетании с диагностической лапароскопией.

Ключевые слова: *лапароскопически ассистированная тотальная экстраперитонеальная пластика, ущемленная паховая грыжа, ущемленная бедренная грыжа, ущемленные грыжи паховой области.*

Информация об авторах:

Тарасов Е.Е. — e-mail: tarassof@yandex.ru; https://orcid.org/0000-0002-8390-9556
Нишневич Е.В. — e-mail: 14neva@gmail.com; https://orcid.org/0000-0002-4273-1878
Прудков М.И. — e-mail: miprudkov@gmail.com; https://orcid.org/0000-0003-2512-2760
Багин В.А. — e-mail: baginvla@gmail.com; https://orcid.org/0000-0002-5290-1519
Салемянов А.З. — https://orcid.org/0000-0003-0445-9372
Корищ Я.А. — e-mail: korishch@hotmail.com; https://orcid.org/0000-0003-0897-9164
Корищ Д.А. — e-mail: dana_korishch@mail.ru; https://orcid.org/0000-0001-9059-3927
Анферов И.Д. — e-mail: anfeoroff@yandex.ru; https://orcid.org/0000-0002-0254-0532
Автор, ответственный за переписку: Багин В.А. — e-mail: baginvla@gmail.com; тел.: +7(912)267-5893

Как цитировать:

Тарасов Е.Е., Нишневич Е.В., Прудков М.И., Багин В.А., Салемянов А.З., Корищ Я.А., Корищ Д.А., Анферов И.Д. Лапароскопически ассистированная тотальная экстраперитонеальная пластика (laparoscopic assistant total extraperitoneal plastic — LATEP) в лечении ущемленных грыж паховой области. *Хирургия. Журнал им. Н.И. Пирогова*. 2022;4:42–47. https://doi.org/10.17116/hirurgia202204142

Laparoscopic totally extraperitoneal repair of strangulated groin hernia

© E.E. TARASOV[1, 2], E.V. NISHNEVICH[1, 2], M.I. PRUDKOV[1, 2], V.A. BAGIN[1, 2], A.Z. SALEMYANOV[2], YA.A. KORISHCH[1, 2], D.A. KORISHCH[1], I.D. ANFEROV[1, 2]

[1]Ural State Medical University, Yekaterinburg, Russia;
[2]City Clinical Hospital No. 40, Yekaterinburg, Russia

Abstract

Objective. To study the possibility of totally extraperitoneal repair combined with diagnostic laparoscopy in the treatment of strangulated groin hernias (Laparoscopy-Assisted Totally Extraperitoneal Plasty, LATEP).

Material and methods. We analyzed the results of laparoscopic totally extraperitoneal hernia repair. The trocar placement technique was modified. There were 38 patients with strangulated groin hernia. The sample included 26 patients with strangulated inguinal hernia, 9 ones with strangulated femoral hernia and 3 patients with recurrent strangulated inguinal hernia.

Results. LATEP was attempted in 38 patients and successful in 37 (97.3%) cases. In 1 (2.6%) patient, correction of small bowel strangulation was failed and conversion to open surgery was required. In 29 patients (76.3%), correction of strangulation was performed after laparoscopy-assisted external manipulations and careful traction from abdominal cavity. In 8 (21%) cases, strangulation spontaneously regressed before laparoscopy. Laparoscopy confirmed viability of strangulated organs in 36 patients. One (2.6%) patient required bowel resection due to small intestine wall necrosis. Later, all patients underwent totally extraperitoneal repair. We were able to prevent the contact of hernia sac fluid with the implant in all cases. At the stage of preperitoneal repair, local damage to peritoneum occurred in 9 patients. Nevertheless, sealing was not required since hernia fluid was previously removed from abdominal cavity. There were no signs of implant infection and hernia recurrence within 6-14 months.

Conclusion. Totally extraperitoneal repair combined with diagnostic laparoscopy is possible for strangulated groin hernias.

Keywords: *laparoscopy-assisted totally extraperitoneal plasty, LATEP, strangulated inguinal hernia, strangulated femoral hernia, strangulated groin hernia.*

Information about the authors:

Tarasov E.E. — e-mail: tarassof@yandex.ru; https://orcid.org/0000-0002-8390-9556
Nishnevich E.V. — e-mail: 14neva@gmail.com; https://orcid.org/0000-0002-4273-1878
Prudkov M.I. — e-mail: miprudkov@gmail.com; https://orcid.org/0000-0003-2512-2760
Bagin V.A. — e-mail: baginvla@gmail.com; https://orcid.org/0000-0002-5290-1519
Salemyanov A.Z. — https://orcid.org/0000-0003-0445-9372
Korishch Ya.A. — e-mail: korishch@hotmail.com; https://orcid.org/0000-0003-0897-9164
Korishch D.A. — e-mail: dana_korishch@mail.ru; https://orcid.org/0000-0001-9059-3927
Anferov I.D. — e-mail: anfeoroff@yandex.ru; https://orcid.org/0000-0002-0254-0532
Corresponding author: Bagin V.A. — e-mail: baginvla@gmail.com; tel.: +7(912)267-5893

To cite this article:

Tarasov EE, Nishnevich EV, Prudkov MI, Bagin VA, Salemyanov AZ, Korishch YaA, Korishch DA, Anferov ID. Laparoscopic totally extraperitoneal repair of strangulated groin hernia. *Pirogov Russian Journal of Surgery = Khirurgiya. Zhurnal im. N.I. Pirogova*. 2022;4:42–47. (In Russ.). https://doi.org/10.17116/hirurgia202204142

Введение

Тотальная экстраперитонеальная пластика зарекомендовала себя как надежная методика лечения грыж паховой области [1, 2]. При этом способе лечения сетчатый эндопротез устанавливают в предбрюшинное пространство, избегая контакта с брюшной полостью и содержимым грыжевого мешка [3, 4]. При ущемленной грыже паховой области использовать данную методику в чистом виде нельзя, так как невозможно визуализировать и оценить ущемленный орган. Для уточнения жизнеспособности грыжевого содержимого целесообразно применять диагностическую лапароскопию. В зарубежной литературе представлены единичные работы по применению подобных комбинированных операций [5—7]. В российской литературе данная проблема практически не освещена. В статье обобщен опыт применения тотальной экстраперитонеальной пластики в сочетании с диагностической лапароскопией при лечении пациентов с ущемленными грыжами паховой области по методике Laparoscopic Assistant Total Extraperitoneal Plastic (LATEP).

Материал и методы

Хирургическая клиника ГКБ №40 является головным стационаром Екатеринбурга экспертного уровня и специализируется на применении минимально инвазивных методик, в первую очередь эндовидеохирургических операций. Она также является клинической базой Уральского государственно медицинского университета для научных исследований и обучения хирургов новым технологиям. Кроме того, хирургическая клиника ГКБ №40 круглосуточно обеспечивает неотложную хирургическую помощь 350 тыс. населения из 1,5 млн жителей Екатеринбурга. С 2014 по 2019 г. нами выполнено 720 тотальных экстраперитонеальных пластик у пациентов с грыжами паховой области в плановом порядке. С 2017 г. данная операция стала применяться и для лечения ущемленных грыж паховой области без признаков нежизнеспособности ущемленного органа (флегмона грыжевого мешка, септический шок и пр.) по методике LATEP.

Все операции выполнены под общей анестезией. Положение пациента на спине. Расположение операционной бригады представлено на **рис. 1**.

На внутрибрюшном этапе для выполнения лапароскопической ревизии брюшной полости использовали открытый доступ 2 см с его герметизацией троакаром Хассона. Кожу разрезали в поперечном направлении под пупком. Передний листок апоневроза прямой мышцы живота на стороне ущемления рассекали также в поперечном направлении. Пря-

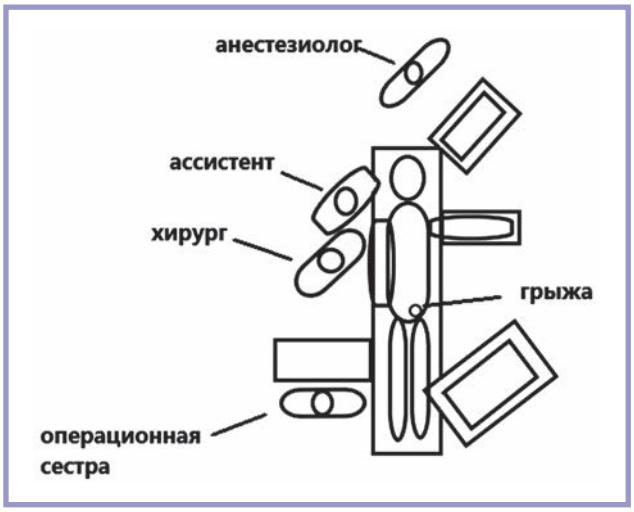

Рис. 1. **Схема расположения операционной бригады.**

Лапароскопическая стойка устанавливается в ногах у пациента, на стороне ущемленной грыжи. Хирург и ассистент находятся на противоположной стороне.

Fig. 1. **Layout of operating team.**

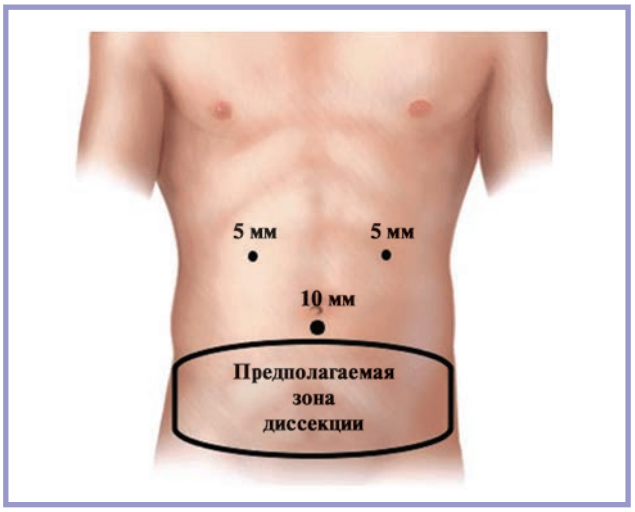

Рис. 2. **Места расположения троакаров на брюшной стенке.**

Точки введения троакаров располагаются вне зоны предполагаемой диссекции предбрюшинной клетчатки.

Fig. 2. **Abdominal trocar placement points.**

The trocar insertion points are outside the area of subsequent preperitoneal dissection.

мую мышцу живота отводили в латеральном направлении крючками, тем самым обнажая задний листок апоневроза прямой мышцы живота. Под контролем глаза задний листок апоневроза пересекали вместе с брюшиной. В брюшную полость устанавливали троакар Хассона 10 мм. Накладывали пневмоперитонеум углекислым газом (CO_2) под давлением 10—12 мм рт.ст. Для ревизии использовали торцевую оптику. Для манипуляций под визуальным контролем устанавливали дополнительные 1 или 2 троакара 5 мм. Места введения троакаров для внутрибрюшного этапа операции во избежание разгерметизации не должны располагаться в зоне предстоящей диссекции предбрюшинной клетчатки. Примеры расположения троакаров приведены на **рис. 2**.

Для визуализации зоны ущемления переводили пациента в положение Тренделенбурга с наклоном стола в контралатеральную сторону от грыжи. После верификации типа грыжи приступали к вправлению ущемленного органа. Для этого из брюшной полости производили деликатную тракцию ущемленного органа мягким зажимом, одновременно надавливая снаружи на грыжевое выпячивание.

Излившиеся в брюшную полость из грыжевого мешка грыжевые воды аспирировали электроотсосом. Брюшную полость промывали физиологическим раствором. Жизнеспособность ущемленного участка оценивали в течение 10—15 мин по изменению цвета, пульсации сосудов, перистальтики, наличию и выраженности странгуляционных борозд. После подтверждения жизнеспособности органа извлекали троакары и ликвидировали пневмоперитонеум. Задний листок апоневроза и брюшину в месте введения троакара Хассона ушивали, оставляя доступ в предбрюшинную клетчатку.

Для формирования доступа в предбрюшинную клетчатку из того же разреза под пупком прямую мышцу живота отодвигали крючками, открывая задний листок апоневроза. Тупым способом вдоль заднего листка апоневроза в предбрюшинное пространство вводили троакар с силиконовым баллоном-диссектором. В канал троакара вставляли лапароскоп с торцевой оптикой. Под эндовидеоконтролем выполняли пневмодиссекцию предбрюшинной клетчатки до визуализации следующих ориентиров: лонная кость, прямая мышца живота, нижние эпигастральные сосуды. Троакар-баллон-диссектор извлекали. В сформированное пространство устанавливали троакар Хассона, через который осуществляли инсуффляцию углекислого газа (CO_2) под давлением 10—12 мм рт.ст.

Для инструментальной диссекции в предбрюшинное пространство под визуальным контролем устанавливали 2 рабочих троакара. Места установки рабочих троакаров определяли до операции, вычисляя угол операционного действия между манипуляционными троакарами по разработанной нами методике [8]. При угле операционного действия более 45° использовали срединное расположение всех троакаров, при угле менее 45° — латеральное расположение одного из манипуляторов относительно оптического троакара. Варианты установки манипуляционных троакаров представлены на **рис. 3**.

Из сформированного пространства выделяли грыжевой мешок из пахового или бедренного канала. На грыжевые ворота и паховую область устанавливали полипропиленовую сетку размером 10×15 см без фиксации.

Статистический анализ выполняли при помощи программы EZR on R Commander v. 1.32. Дискретные

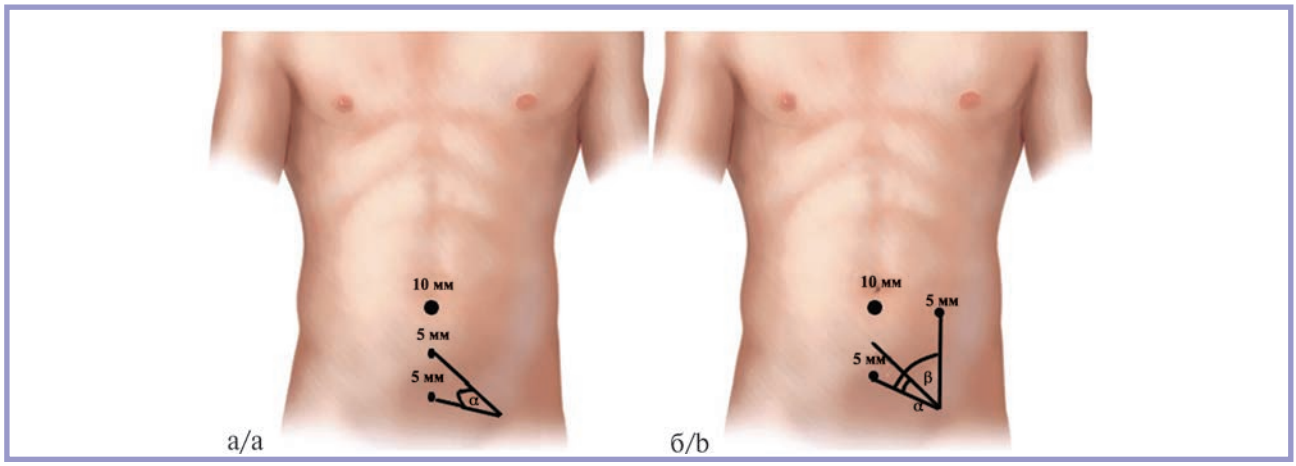

Рис. 3. **Варианты расположения троакаров в предбрюшинном пространстве.**

а — срединное положение всех троакаров при операционном угле α более 45°; б — латеральное расположение одного из манипуляторов при операционном угле α менее 45°.

Fig. 3. **Variants of trocar placement in preperitoneal space.**

a — median position of all trocars for operating angle α>45°; b — lateral position of one manipulator for angle α<45°.

переменные представлены в виде количества и доли в процентах. Непрерывные переменные представлены в виде Me (IQR), где Me — медиана, IQR — межквартильный интервал.

Результаты

В период с 2017 по 2019 г. методика лапароскопически ассистированной экстраперитонеальной пластики предпринята у 38 больных с ущемленными грыжами паховой области и успешно реализована у 37 (97,3%) из них. Мужчин было 23 (60,5%), женщин — 15 (39,4%). Средний возраст больных 66,5 (59,8; 72,3) года.

В 8 (21,1%) случаях произошло самостоятельное вправление грыжевого выпячивания в брюшную полость до начала операции. Этим пациентам выполняли диагностическую лапароскопию для уточнения жизнеспособности ущемленного органа. Попытка лапароскопической ликвидации ущемления органа удалась у 29 (96,7%) больных из 30. У 1 пациента эта манипуляция с петлей тонкой кишки не удалась. Эндовидеохирургическое вмешательство было прекращено и операция завершена открытым способом с пластикой пахового канала по Лихтенштейну с последующим гладким послеоперационным течением. В 29 случаях грыжевые воды излились в брюшную полость после ликвидации ущемления органа. Остатки грыжевых вод обнаружены в брюшной полости в том числе и у пациентов, у которых произошло самостоятельное вправление ранее ущемленного органа. У 3 пациентов грыжевые воды имели геморрагическую окраску, в остальных случаях грыжевые воды были прозрачными.

По поводу ущемленной паховой грыжей прооперированы 26 (68,4%) пациентов; у 9 (23,6%) была ущемленная бедренная грыжа, еще 3 (7,8%) оперированы по поводу ущемленной рецидивной паховой грыжи. В 21 (55,2%) случае ущемленным органом являлась тонкая кишка, в 3 (7,8%) — сигмовидная кишка, в 14 (36,8%) — прядь большого сальника.

У 1 (2,6%) больного выявлен некроз ущемленного участка тонкой кишки, у него после резекции кишки из мини-доступа и герметизации брюшной полости продолжена операция LATEP.

На лапароскопическом этапе повреждений брюшины и грыжевого мешка не зафиксировано ни в одном случае. Во всех случаях лапароскопический этап операции заканчивали удалением троакаров, десуффляцией и герметизацией брюшной полости.

На внебрюшинном этапе операции грыжевой мешок был извлечен из грыжевого канала и погружен в брюшную полость. На этом этапе в 9 (24,3%) случаях констатированы точечные повреждения париетальной брюшины. Ранее у 4 из этих пациентов в анамнезе была выполнена аппендэктомия, а у 1 пациентки — кесарево сечение. Во всех 9 случаях утечка газа не препятствовала выполнению операции.

Всем 37 пациентам на паховую область установлена полипропиленовая сетка размером 10×15 см, перекрывающая внутреннее паховое кольцо, треугольник Гессельбаха, внутреннее бедренное кольцо и запирательное отверстие. Фиксацию имплантата к тканям брюшной стенки не применяли.

Среднее время операции составило 65,0 (58,8; 75,0) мин. Послеоперационный период протекал гладко у 36 (97,3%) пациентов. У 1 пациента на 4-е сутки диагностирована серома мошонки, потребовавшая однократной пункции и аспирации серозной жидкости. Все пациенты становились активными в первые часы после операции. Признаков инфицирования сетки не наблюдали. Среднее вре-

мя пребывания пациентов в стационаре составило 4,0 (4,0; 4,0) сут. Средний период наблюдения за пациентами составил 8,0 (6,0; 14,3) мес, в течение которого мы не наблюдали случаев рецидива.

Обсуждение

Тотальная экстраперитонеальная пластика хорошо себя зарекомендовала при плановом лечении грыж паховой области [9, 10]. Однако выполнение этой операции требует от хирурга новых навыков ориентирования в предбрюшинном пространстве и дополнительного обучения. Уверенное освоение техники возникает после 80—250 контролируемых операций [11—13].

Наличие у больного ущемленной грыжи — абсолютное показание к экстренному оперативному лечению. Одним из этапов операции является оценка ущемленного органа. Однако у ряда пациентов на этапе осмотра в приемном отделении, при транспортировке в операционный блок или в момент операции происходит самостоятельное вправление грыжевого выпячивания в брюшную полость, что усложняет адекватную оценку бывшего в ущемлении органа при открытом паховом доступе. В данном случае представляется целесообразным использование диагностической видеолапароскопии для ревизии органов брюшной полости [14—16]. Выполнение диагностической лапароскопии при самостоятельном вправлении грыжи интраоперационно во время выполнения открытой методики требует переоснащения сестринского стола лапароскопическим инструментарием и подключения лапароскопической стойки, что удлиняет время операции. А если операцию проводят под спинальной анестезией, то необходима конверсия на общую анестезию. Представленная нами методика LATEP в этом плане имеет преимущество, так как всегда начинается с визуализации ущемленного органа вне зависимости от того, произошло вправление или нет.

Особый интерес представляет проблема профилактики инфицирования имплантата при ущемленных грыжах при его контакте с потенциально инфицированными грыжевыми водами [17]. Контаминация микроорганизмами грыжевых вод при ущемлении достигает 19%, наиболее частыми возбудителями, обнаруживаемыми в грыжевых водах, являются *Escherichia coli* и *Klebsiella pneumoniae* [18]. С учетом данного обстоятельства выполнение LATEP, по нашему мнению, предпочтительно в сравнении с трансабдоминальной имплантацией сетки, поскольку эндопротез устанавливают в предбрюшинное пространство вне контакта с брюшной полостью и грыжевыми водами.

Результаты хирургического лечения 37 больных свидетельствуют о применимости данной методики у больных ущемленными грыжами паховой области, в том числе с явными признаками нарушения кровоснабжения органа, но без развития флегмоны грыжевого мешка, сепсиса и септического шока. Следует отметить, что для освоения методики LATEP требуется получение специальных навыков и большое количество контролируемых операций, поэтому данная методика представляет интерес для стационаров экспертного уровня.

Заключение

Методика лапароскопически ассистированной тотальной экстраперитонеальной пластики безопасна и применима у значительной части больных ущемленными грыжами паховой области, не имеющих явных признаков флегмоны грыжевого мешка, сепсиса и септического шока, в условиях стационара экспертного уровня.

Благодарность. *Авторы выражают благодарность коллективам отделения анестезиологии и реанимации, операционного блока и хирургического отделения №1 ГКБ №40 Екатеринбурга за помощь в сборе и регистрации необходимой информации и заявляют об отсутствии какой-либо финансовой поддержки в проведении исследования и подготовке статьи.*

Acknowledgments. *The authors thank the staff of the ICU and surgical department No. 1 of City Clinical Hospital No. 40, Yekaterinburg for the linkage of the registry data. This work did not have financial support.*

Авторы заявляют об отсутствии конфликта интересов.

The authors declare no conflicts of interest.

ЛИТЕРАТУРА/REFERENCES

1. Михин И.В., Поляков А.А., Косивцов О.А., Рясков Л.А. Эндовидеохирургия и лапароскопия — новый виток эволюции оперативного лечения паховых грыж. *Хирургия. Журнал им. Н.И. Пирогова.* 2019;(3):121-128. Mikhin IV, Polyakov AA, Kosivtsov OA, Ryaskov LA. Endoscopic surgery and laparoscopy are new insights of evolution of inguinal hernia repair. *Khirurgiya. Zhurnal im N.I. Pirogova.* 2019;(3):121-128. (In Russ.). https://doi.org/10.17116/hirurgia2019031121
2. The HerniaSurge Group. International guidelines for groin hernia management. *Hernia.* 2018;22(1):1-165. https://doi.org/10.1007/s10029-017-1668-x
3. McKernan JB, Laws HL. Laparoscopic repair of inguinal hernias using a totally extraperitoneal prosthetic approach. *Surgical Endoscopy.* 1993;7(1):26-28. https://doi.org/10.1007/BF00591232
4. Ferzli G, Massad, A, Albert P. Extraperitoneal Endoscopie Inguinal Hernia Repair. *Journal of Laparoendoscopic Surgery.* 1992;2(6):281-286. https://doi.org/10.1089/lps.1992.2.281
5. Ferzli G, Shapiro K, Chaudry G, Patel S. Laparoscopic extraperitoneal approach to acutely incarcerated inguinal hernia. *Surgical Endoscopy.* 2004;18(2):228-231. https://doi.org/10.1007/s00464-003-8185-y

6. Hoffman A, Leshem E, Zmora O, Nachtomi O, Shabtai M, Ayalon A, Rosin D. The combined laparoscopic approach for the treatment of incarcerated inguinal hernia. *Surgical Endoscopy.* 2010;24(8):1815-1818. https://doi.org/10.1007/s00464-009-0857-9
7. Yang G, Chan C, Lai E, Chan O, Tang C, Li M. Laparoscopic versus open repair for strangulated groin hernias: 188 cases over 4 years: Laparoscopic repair of strangulated hernia. *Asian Journal of Endoscopic Surgery.* 2012;5(3):131-137. https://doi.org/10.1111/j.1758-5910.2012.00138.x
8. Тарасов Е.Е., Нишневич Е.В., Багин В.А., Корищ Я.А. *Способ определения мест установки манипуляционных троакаров при внебрюшинной пластике паховых и бедренных грыж.* Патент RU 2 735 462 C1 Российская Федерация, МПК A61B 17/00, A61B 17/34. №2020110367: заявл. 12.03.20, опубл. 02.11.20.
Tarasov EE, Nishnevich EV, Bagin VA, Korishch IA. *Method for locating manipulation trocars in intraperitoneal plastic surgery of inguinal and femoral hernias.* Patent RU 2 735 462 C1 Russian Federation, IPC A61B 17/00, A61B 17/34. No. 2020110367: appl. 03/12/2020: publ. 02.11.20. (In Russ.).
9. Memon MA, Cooper NJ, Memon B, Memon MI, Abrams KR. Meta-analysis of randomized clinical trials comparing open and laparoscopic inguinal hernia repair. *British Journal of Surgery.* 2003;90(12):1479-1492. https://doi.org/10.1002/bjs.4301
10. Köckerling F, Bittner R, Jacob DA, et al. TEP versus TAPP: comparison of the perioperative outcome in 17,587 patients with a primary unilateral inguinal hernia. *Surgical Endoscopy.* 2015;29:3750-3760. https://doi.org/10.1007/s00464-015-4150-9
11. Mainik F, Quast G, Flade-Kuthe R, Kuthe A, Schroedl F. The preperitoneal loop in inguinal hernia repair following the totally extraperitoneal technique. *Hernia.* 2010;14(4):361-367. https://doi.org/10.1007/s10029-010-0644-5
12. Lau H, Patil N, Yuen W, Lee F. Learning curve for unilateral endoscopic totally extraperitoneal (TEP) inguinal hernioplasty. *Surgical Endoscopy.* 2002;(16):1724-1728. https://doi.org/10.1007/s00464-001-8298-0
13. Schouten N, Simmermacher RKJ, van Dalen T. Smakman N, Clevers GJ, Davids PHP, Verleisdonk EJMM, Burgmans JPJ. Is there an end of the "learning curve" of endoscopic totally extraperitoneal (TEP) hernia repair. *Surgical Endoscopy.* 2013;(27):789-794. https://doi.org/10.1007/s00464-012-2512-0
14. Mandalà V. *The Role of Laparoscopy in Emergency Abdominal Surgery.* Springer, Milano. 2012. https://doi.org/10.1007/978-88-470-2327-7
15. Richardson WS, Stefanidis D, Chang L, Earle DB, Fanelli RD. The role of diagnostic laparoscopy for chronic abdominal conditions: An evidence-based review. *Surgical Endoscopy.* 2009;23(9):2073-2077. https://doi.org/10.1007/s00464-009-0467-6
16. Ермолов А.С., Гуляев А.А., Ярцев П.А., Драйер М.Н., Левитский В.Д., Кирсанов И.И., Мамедов К.А. Видеолапароскопия в диагностике и лечении ущемленных паховых грыж. *Эндоскопическая хирургия.* 2012;18(4):3-7.
Ermolov AS, Guliaev AA, Yartsev PA, Draier MN, Levitsky VD, Kirsanov II, Mamedov KA. Videolaparoscopy in diagnosis and treatment of incarcerated inguinal hernias. *Endoskopicheskaya khirurgiya.* 2012;18(4):3-7. (In Russ.).
17. Зурнаджьянц В.А., Топчиев А.М., Бондарев В.А., Кчибеков Э.А. Сердюков М.А. Оценка раневого процесса при ущемленных грыжах передней брюшной стенки. *Кубанский научный медицинский вестник.* 2013;(7):132-133.
Zurnadzhyants VA, Topchiev MA, Bondarev VA, Kchibekov EA, Serdyukov MA. Assessment of the course of woud process under the strangulated hernias of the abdominal wall. *Kubanskij nauchnyj meditsinskij vestnik.* 2013;(7):132-133. (In Russ.).
18. Yang L, Wang H, Liang X, Chen T, Chen W, Song Y, Wang J. Bacteria in hernia sac: An important risk fact for surgical site infection after incarcerated hernia repair. *Hernia.* 2014;19(2):279-283. https://doi.org/10.1007/s10029-014-1275-z

Поступила 27.06.2021
Received 27.06.2021
Принята к печати 13.07.2021
Accepted 13.07.2021