Хирургия. Журнал имени Н.И. Пирогова
2022, №4 с. 34-41
https://doi.org/10.17116/hirurgia202204134

Pirogov Journal of Surgery
2022, No. 4, pp. 34-41
https://doi.org/10.17116/hirurgia202204134

Результаты тотальной мезоректумэктомии и трансанальной эндомикрохирургии при аденокарциномах прямой кишки с инвазией в подслизистый слой

© С.В. ЧЕРНЫШОВ[1], М.А. НАГУДОВ[1], Е.А. ХОМЯКОВ[1, 2], С.Б. КОЗЫРЕВА[2], О.А. МАЙНОВСКАЯ[1], Е.Г. РЫБАКОВ[1]

[1]ФГБУ «Национальный медицинский исследовательский центр колопроктологии им. А.Н. Рыжих» Минздрава России, Москва, Россия;
[2]ФГБОУ ДПО «Российская медицинская академия непрерывного профессионального образования» Минздрава России, Москва, Россия

Резюме

Цель исследования. Сравнение непосредственных и отдаленных результатов лечения рака прямой кишки Т1 при выполнении тотальной мезоректумэктомии (ТМЭ) и органосохраняющих операций методом трансанальной эндомикрохирургии (ТЭМ).

Материал и методы. Дизайн исследования: ретроспективное нерандомизированное сравнительное исследование. Сформированы две группы: в 1-й группе выполняли резекцию прямой кишки с ТМЭ, во 2-й группе удаляли опухоль методом ТЭМ. В группе ТЭМ при глубине прорастания опухоли pT1sm3 и/или при наличии лимфоваскулярной инвазии и/или низкой дифференцировки пациентам предлагали оперативное вмешательство в объеме резекции прямой кишки с ТМЭ. В случае выполнения ТМЭ как хирургии спасения пациента исключали из анализа результатов.

Результаты. В период с октября 2011 г. по август 2019 г. прооперированы 156 пациентов с аденокарциномой прямой кишки pT1: 102 случая ТЭМ, 54 случая ТМЭ; 10 пациентов исключены из группы ТЭМ в связи с выполнением операции спасения. Продолжительность операции в группе ТЭМ составила 40,0 (34; 50) мин, это меньше, чем в группе ТМЭ — 139 (120; 180) мин (p=0,00001). Время нахождения в стационаре после операции также было значимо меньше в группе ТЭМ, чем в группе ТМЭ, — 7 (6; 9) и 10 (7; 11) койко-дней соответственно (p=0,00001). У 6 (6,5%) пациентов в группе ТЭМ и 1 (1,8%) пациента в группе ТМЭ возник локальный рецидив в полости малого таза (p=0,1), отдаленных метастазов не выявлено. Безрецидивная 3-летняя выживаемость в группе ТЭМ составила 92%, что ниже, чем в группе ТМЭ (96%), однако различия не достигли статистической значимости (p=0,058).

Заключение. При раннем раке прямой кишки трансанальная эндомикрохирургия является относительно безопасной альтернативой радикальной операции в объеме тотальной мезоректумэктомии.

Ключевые слова: *колоректальный рак, ранний рак прямой кишки, трансанальная эндомикрохирургия, тотальная мезоректумэктомия, ТЭМ, ТМЭ.*

Информация об авторах:

Чернышов С.В. — https://orcid.org/0000-0002-6212-9454
Нагудов М.А. — https://orcid.org/0000-0002-0735-2100
Хомяков Е.А. — https://orcid.org/0000-0002-3399-0608
Козырева С.Б. — https://orcid.org/0000-0003-1827-1872
Майновская О.А. — https://orcid.org/0000-0001-8189-3071
Рыбаков Е.Г. — https://orcid.org/0000-0002-3919-9067
Автор, ответственный за переписку: Нагудов М.А. — e-mail: nagudov-marat@yandex.ru

Как цитировать:

Чернышов С.В., Нагудов М.А., Хомяков Е.А., Козырева С.Б., Майновская О.А., Рыбаков Е.Г. Результаты тотальной мезоректумэктомии и трансанальной эндомикрохирургии при аденокарциномах прямой кишки с инвазией в подслизистый слой. *Хирургия. Журнал им. Н.И. Пирогова*. 2022;4:34–41. https://doi.org/10.17116/hirurgia202204134

Results of total mesorectal excision and transanal endoscopic microsurgery for rectal adenocarcinoma with submucosal invasion

© S.V. CHERNYSHOV[1], M.A. NAGUDOV[1], E.A. KHOMYAKOV[1, 2], S.B. KOZYREVA[2], O.A. MAYNOVSKAYA[1], E.G. RYBAKOV[1]

[1]Ryzhikh National Medical Research Center for Coloproctology, Moscow, Russia;
[2]Russian Medical Academy for Continuous Professional Education, Moscow, Russia

Abstract

Objective. To analyze early and long-term outcomes after total mesorectal excision (TME) and transanal endoscopic microsurgery (TEM) in patients with T1 rectal cancer.

Material and methods. A retrospective non-randomized comparative study included 2 groups of patients: group 1 — total mesorectal excision, group 2 — transanal endoscopic microsurgery. In the second group, total mesorectal excision was proposed

for patients with tumor invasion depth pT1sm3 and/or lymphovascular invasion and/or low differentiation. If total mesorectal excision was performed as a salvage surgery, the patient was excluded from further analysis.

Results. There were 156 patients with rectal adenocarcinoma pT1 between October 2011 and August 2019 (102 cases — TEM, 54 cases — TME). We excluded 10 patients from the TEM group due to salvage surgery. Duration of TEM was 40.0 (34; 50) min, TME — 139 (120; 180) min (p=0.00001). Postoperative hospital-stay was also significantly less in the TEM group (7 (6; 9) vs. 10 (7; 11) days, p=0.00001). Six (6.5%) patients in the TEM group and 1 (1.8%) patient in the TME group developed a local recurrence in pelvic cavity (p=0.1). There were no distant metastases. Disease-free 3-year survival was 92% after TEM and 96% after TME (p=0.058).

Conclusion. Transanal endoscopic microsurgery is a relatively safe alternative to total mesorectal excision for early rectal cancer.

Keywords: *colorectal cancer, early rectal cancer, transanal endoscopic microsurgery, total mesorectal excision, TEM, TME.*

Information about the authors:

Chernyshov S.V. — https://orcid.org/0000-0002-6212-9454
Nagudov M.A. — https://orcid.org/0000-0002-0735-2100
Khomyakov E.A. — https://orcid.org/0000-0002-3399-0608
Kozyreva S.B. — https://orcid.org/0000-0003-1827-1872
Maynovskaya O.A. — https://orcid.org/0000-0001-8189-3071
Rybakov E.G. — https://orcid.org/0000-0002-3919-9067
Corresponding author: Nagudov M.A. — e-mail: nagudov-marat@yandex.ru

To cite this article:

Chernyshov SV, Nagudov MA, Khomyakov EA, Kozyreva SB, Maynovskaya OA, Rybakov EG. Results of total mesorectal excision and transanal endoscopic microsurgery for rectal adenocarcinoma with submucosal invasion. *Pirogov Russian Journal of Surgery = Khirurgiya. Zhurnal im. N.I. Pirogova*. 2022;4:34–41. (In Russ.). https://doi.org/10.17116/hirurgia202204134

Тотальная мезоректумэктомия (ТМЭ) — стандарт лечения рака прямой кишки, обеспечивающий частоту местного рецидива менее 6% и более чем в 2 раза увеличивающий безрецидивную выживаемость по сравнению с другими оперативными методиками [1]. При несомненной онкологической эффективности ТМЭ сопряжена с хирургической летальностью в 1—2% и частотой послеоперационных осложнений, достигающей 30% [2, 3]. Большинство хирургов считают необходимым формирование превентивной стомы при ТМЭ, что подразумевает второй этап хирургического лечения. Но, пожалуй, самым неблагоприятным исходом «сфинктеросохраняющего» лечения являются функциональные нарушения в виде синдрома низкой передней резекции [4], которые могут свести на нет усилия хирурга и желание больного избежать постоянной стомы и сохранить нормальную дефекацию.

Развитие методов медицинской визуализации — вначале эндоректальное ультразвуковое исследование, а затем магнитно-резонансная томография (МРТ) — привело к революции в контексте дооперационного стадирования опухоли, позволив выделить группу так называемого раннего рака uT1N0/mrT1N0, при котором возможно местное иссечение новообразования [5, 6].

Трансанальная эндомикрохирургия (ТЭМ) — наиболее стандартизованный метод местного иссечения опухолей прямой кишки, позволяющий выполнить прецизионное удаление новообразования с резекцией стенки кишки в пределах здоровых тканей [7—9]. Количество исследований, в которых проводится прямое сравнение между радикальными вмешательствами и ТЭМ в рамках рандомизированных исследований, весьма ограниченно, и чаще всего местное иссечение в них дополняли проведением неоадъювантной или адъювантной химиолучевой терапии, что, на наш взгляд, снижает сопоставимость групп и затрудняет оценку вклада хирургии и радиотерапии в исход лечения. Следует отметить, что отыскать в российской медицинской периодике подобных исследований не удалось. Настоящая статья представляет ретроспективное сравнение непосредственных и отдаленных результатов лечения рака прямой кишки Т1 при выполнении ТМЭ и органосохраняющих операций методом ТЭМ.

Материал и методы

Дизайн исследования: ретроспективное нерандомизированное сравнительное исследование. В исследование включены пациенты, оперированные в ФГБУ «Национальный медицинский исследовательский центр колопроктологии им. А.Н. Рыжих» Минздрава России.

Критерием включения в исследование служил рак прямой кишки с глубиной инвазии в пределах подслизистого слоя по данным патоморфологического исследования операционного препарата (pT1). В исследование не включали пациентов с множественными злокачественными новообразованиями и отдаленными метастазами.

Сформированы две группы пациентов: в 1-й выполняли хирургическое вмешательство в объеме резекции прямой кишки с тотальной или парциальной мезоректумэктомией, во 2-й — местное иссечение опухоли при помощи ТЭМ.

Исследование удаленного препарата проводили по стандартной методике с оценкой краев резекции, глубины инвазии опухоли Т1 в соответствии с субклассификацией Kikuchi, лимфоваскулярной инвазии, дифференцировки опухоли. При выполнении

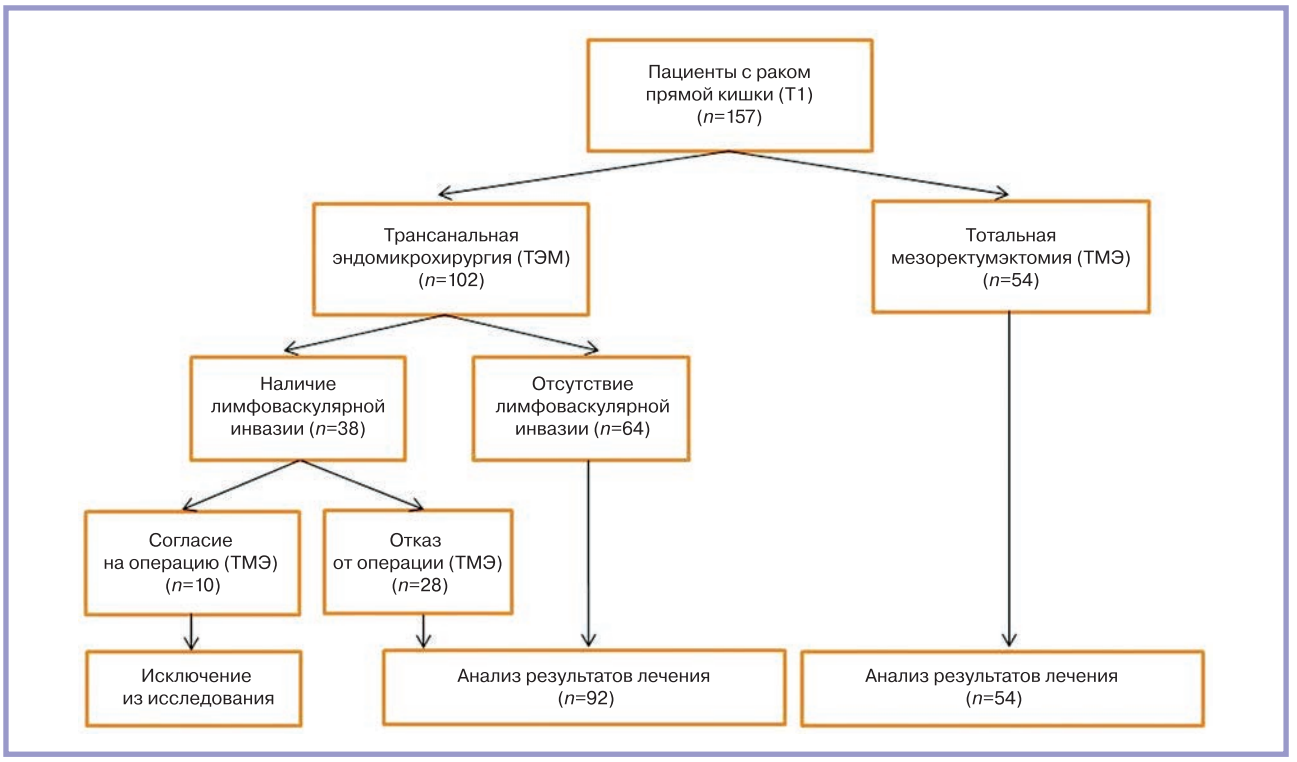

Рис. 1. **Блок-схема дизайна исследования.**
Fig. 1. **Study flowchart.**

ТМЭ также оценивали состояние регионарных лимфатических узлов. Окончательную стадию устанавливали в соответствии с классификацией TNM (8-я редакция, 2016 г.).

В группе больных, перенесших местное иссечение, при глубине прорастания опухоли pT1sm3 и/или при наличии лимфоваскулярной инвазии и/или низкой дифференцировки, выявленных при патоморфологическом исследовании удаленного препарата, пациентам предлагали оперативное вмешательство в объеме резекции прямой кишки с ТМЭ. В случае выполнения ТМЭ как хирургии спасения пациента исключали из анализа результатов. Послеоперационное наблюдение больных включало проведение КТ органов грудной клетки, брюшной полости и малого таза, определение онкомаркеров РЭА и СА 19-9.

Учитывали послеоперационные осложнения, возникшие в течение 30 дней после операции, оценку их тяжести проводили в соответствии со шкалой Clavien—Dindo [10].

Статистическая обработка результатов

Для сравнения частотных признаков использовали двусторонний критерий Фишера или критерий χ^2 Пирсона, данные с негауссовым распределением описывали при помощи медианы и квартилей, с нормальным распределении — при помощи средней и среднеквадратичного отклонения. Сравнение групп проводили с использованием критерия Манна—Уитни. Анализ безрецидивной выживаемости выполняли методом Каплана—Мейера. Сравнение кривых выживаемости между группами проводили при помощи логарифмического рангового критерия. Результаты считали статистически значимыми при $p<0,05$. Статистический анализ и обработку результатов проводили в программе Statistica TIBCO (США).

Результаты

В период с октября 2011 г. по август 2019 г. в НМИЦ колопроктологии им. А.Н. Рыжих прооперированы 156 пациентов с аденокарциномой прямой кишки pT1. В 102 случаях выполнено местное иссечение опухоли методикой ТЭМ, в 54 случаях — резекция прямой кишки с ТМЭ. При патоморфологическом исследовании в 38 препаратах после ТЭМ выявлена лимфоваскулярная инвазия в опухоли. Во всех случаях предложена резекция прямой кишки с выполнением ТМЭ, 10 пациентов дали согласие и были прооперированы, в связи с этим их исключили из исследования. У 28 пациентов ТМЭ не выполняли в связи с отказом от оперативного вмешательства. Окончательному анализу подверглись результаты лечения 92 пациентов, перенесших ТЭМ **(рис. 1)**.

Обе группы сопоставимы по возрасту и степени анестезиологического риска ASA **(табл. 1)**. Следует отметить, что в отличие от группы ТЭМ, где распределение по полу было симметричным (49% мужчин), в группе радикальных операций 70% состав-

Таблица 1. **Характеристики групп оперированных пациентов**
Table 1. **Characteristics of patients and tumors**

Показатель	Группа ТЭМ (*n*=92)	Группа ТМЭ (*n*=54)	*p*
Возраст, годы	61±11	60,7±8,8	0,25
Пол (м/ж)	45/47 (49%)	16/38 (30%)	0,03
Размер опухоли, см	3,0 (2,5; 4,0)	4,0 (3,0; 5,0)	0,005
Расположение опухоли от края анального канала, см			
0—6 см	51 (55%)	18 (32%)	0,01
7—11 см	29 (31%)	14 (26%)	0,5
12—15 см	12 (14%)	22 (42%)	0,0002
Глубина инвазии по данным ТРУЗИ			
T0	53 (71,6%)	18 (46,2%)	0,007
T1	18 (24,3%)	9 (23,1%)	0,6
T2	3 (4,1%)	12 (30,8%)	0,0004
Не выполнено ТРУЗИ	18	15	0,3
Глубина инвазии по данным МРТ			
T0	28 (45,1%)	9 (25,7%)	0,09
T1	20 (32,2%)	4 (11,4%)	0,04
T2	14 (22,7%)	22 (62,8%)	0,001
Не сделана МРТ	30	19	0,4
Биопсия			
Аденома	45 (49%)	15 (28%)	0,01
Аденокарцинома	47 (51%)	39 (72%)	
Степень анестезиологического риска — American Society of Anesthesiologists (ASA)			
I—II	34 (37%)	28 (51%)	0,1
III—IV	58 (63%)	26 (49%)	

ляли женщины (*p*=0,03). Средний размер опухоли в группе ТМЭ составил 4,0 (3,0; 5,0) см, что статистически значимо больше, чем в группе ТЭМ, где данный показатель составил 3,0 (2,5; 4,0) см (*p*=0,005) **(см. табл. 1)**.

При биопсии опухоли диагноз рака подтвержден чаще в группе ТМЭ — 39/54 (72%) против 47/92 (51%) в группе ТЭМ (*p*<0,01) **(см. табл. 1)**.

Для предоперационной диагностики инвазивного характера опухоли прямой кишки, а также глубины инвазии трансректальное ультразвуковое исследование (ТРУЗИ) выполнено у 113 пациентов, в том числе у 74 (80,4%) в группе ТЭМ и 39 (72,2%) в группе радикальных операций. Следует отметить, что правильно определена инвазия опухоли при ТРУЗИ у 27/113 (26%) пациентов. Установлена выраженная тенденция к гиподиагностике инвазивного рака, поскольку у 71 (62,8%) больного опухоль расценена как неинвазивная, в то время как гипердиагностика в сторону T2 отмечена лишь в 15 (13,3%) наблюдениях. Ожидаемыми были различия между группами **(см. табл. 1)**: среди больных, отобранных для операции местного иссечения, преобладали пациенты с опухолями uT0 (*p*=0,013), а в группе радикальных операций — пациенты с опухолями uT2 (*p*=0,0002) **(см. табл. 1)**.

На дооперационном этапе у 66% пациентов в обеих группах выполнена МРТ органов малого таза для определения стадии опухоли. При этом в группе ТМЭ статистически значимо чаще выявляли инвазию в мышечный слой (T2) по сравнению с группой ТЭМ — соответственно 22 (62,8%) пациента и 14 (22,7%) пациентов (*p*=0,001) **(см. табл. 1)**.

Медиана продолжительности операции в группе ТЭМ составила 40,0 (34; 50) мин, что статистически значимо меньше, чем в группе ТМЭ, где она составила 139 (120; 180) мин (*p*=0,00001). Время нахождения в стационаре после операции также было значимо меньше в группе ТЭМ — 7 (6; 9) койко-дней против 10 (7; 11) койко-дней в группе ТМЭ (*p*=0,00001). При ТМЭ выполняли следующие типы операций: низкую переднюю резекцию прямой кишки — 19 (36%) пациентам, переднюю — 25 (56%) пациентам, брюшно-анальную — 9 (18%) пациентам. У 22 (40%) пациентов операцию выполняли лапароскопическим доступом, в 2 (3,7%) случаях произвели обструктивную резекцию прямой кишки. В группе ТМЭ у 40 (76%) больных сформировали превентивную стому, в группе ТЭМ у 3 (3%) пациентов сформировали отключающую сигмостому в связи с интраоперационным соединением с брюшной полостью. Медиана продолжительности времени до закрытия стомы в группе ТМЭ составила 4 (3; 6) мес **(табл. 2)**.

Послеоперационные осложнения после ТЭМ-удаления опухоли развились у 7 (6,8%) пациентов, в группе ТМЭ — также у 7 (12,7%) пациентов (*p*=0,17). При оценке степени тяжести осложнений по шкале Clavien—Dindo статистически значимых различий между группами не выявлено (*p*=0,3). Спектр послеоперационных осложнений в группе ТЭМ: кровотечение — 1 (1%), атония мочевого пузыря — 2 (2%),

Таблица 2. **Характер оперативных вмешательств и непосредственные результаты лечения**
Table 2. **Characteristics of surgeries and early postoperative outcomes**

Показатель	Группа ТЭМ (n=92)	Группа ТМЭ (n=54)	p
Продолжительность операции, мин	40,0 (34; 50)	139 (120; 180)	0,00001
Время нахождения в стационаре после операции, койко-дни	7 (6; 9)	10 (7; 11)	0,00001
Лапароскопический доступ	—	22 (40%)	—
Тип операции			
Низкая передняя резекция	—	19 (36%)	—
Передняя резекция	—	25 (56%)	—
Брюшно-анальная резекция	—	9 (18%)	—
Формирование отключающей стомы во время первой операции	3 (3%)	40 (76%)	0,0001
Формирование отключающей стомы по поводу осложнений	—	1 (2%)	—
Срок до закрытия отключающей стомы, мес	—	4 (3; 6)	—
Формирование постоянной стомы	—	2 (3,7%) + 1 разобщение	—
Осложнения закрытия стомы	—	3 (5,4%)	—
Осложнения (общая частота)	7 (6,8%)	7 (12,7%)	0,17
Степень тяжести осложнений по классификации Clavien—Dindo			
I	1 (1%)	2 (3,7%)	0,3
II	5 (5,4%)	3 (5,5%)	0,6
III	1 (1%)	2 (3,7%)	0,3
Атония мочевого пузыря	2 (2%)	0	0,3
Кровотечение	1 (1%)	0	0,7
Ректовагинальный свищ	1 (1%)	0	0,7
Антибиотик-ассоциированный колит	1 (1%)	2 (3,7%)	
Аритмия	1 (1%)	0	0,7
Парастомальная флегмона	1 (1%)	0	0,7
Парез	0	2 (3,7%)	0,12
Несостоятельность швов анастомоза	—	3 (5,56%)	

ректовагинальный свищ — 1 (1%), антибиотик-ассоциированный колит — 1 (1%), трепетание предсердий — 1 (1%), парастомальная флегмона — 1 (1%); в группе ТМЭ: антибиотик-ассоциированный колит — 2 (3,7%), парез желудочно-кишечного тракта — 2 (3,7%), несостоятельность швов колоректального анастомоза — 3 (5,56%) **(см. табл. 2)**.

По результатам патоморфологического исследования в группе ТЭМ опухоль представлена высокодифференцированной аденокарциномой в 14 (16%) случаях и умеренно дифференцированной аденокарциномой в 78 (84%) случаях; в группе ТМЭ — соответственно в 8 (14%) и 46 (86%) случаях (p=0,86). В группе ТЭМ глубина инвазии T1sm1 установлена у 41 (45%) пациента, T1sm2 — у 17 (18%), T1sm3 — у 34 (37%); в группе ТМЭ — соответственно у 20 (37%), 9 (16%), 25 (47%) пациентов (p=0,4). Лимфоваскулярная инвазия выявлена у 30,5% (28/92) пациентов в группе ТЭМ-удаления опухоли и у 26% (14/54) пациентов в группе ТМЭ (p=0,7).

Таким образом, обе группы сопоставимы по частоте наличия основных факторов агрессии опухоли — дифференцировке опухоли, глубине инвазии в подслизистый слой и наличию лимфоваскулярной инвазии. При исследовании удаленной опухоли позитивный край резекции в группе ТЭМ выявлен у 6 (6,5%) пациентов (во всех случаях вовлекался латеральный край резекции), в то время как в группе ТМЭ — только у 1 (1,8%) пациента (глубокий край резекции) (p=0,4). При исследовании удаленного макропрепарата в группе ТМЭ у 11 (20,3%) пациентов выявлены метастатически пораженные регионарные лимфатические узлы **(табл. 3)**.

Все пациенты как в группе ТЭМ, так и в группе ТМЭ прослежены, период наблюдения в группе ТЭМ составил 38 (9—88) мес, в группе ТМЭ — 39 (11—80) мес (p=0,7). У 6 (6,5%) пациентов в группе ТЭМ и у 1 (1,8%) пациента в группе ТМЭ возникли локальные рецидивы в полости малого таза (p=0,1) **(табл. 4)**. Все пациенты с локальным рецидивом подверглись дополнительной терапии **(табл. 5)**. При всех случаях рецидива в группе ТЭМ удалось достичь локального контроля после лечения. В случае рецидива после ТМЭ лечение ограничилось химиолучевой терапией с последующей паллиативной полихимиотерапией ввиду нерезектабельности образования. Отдаленных метастазов в обеих группах на протяжении сроков наблюдения не выявлено.

При анализе безрецидивной выживаемости по методу Каплана—Мейера установлено, что все случаи рецидива в обеих группах возникли в течение первых 3 лет после операции **(рис. 2)**. Безрецидивная 3-летняя выживаемость в группе ТЭМ составила 92%, что ниже, чем в группе ТМЭ, где она составила 96%, однако различия не достигли статистической значимости (p=0,058) **(см. рис. 2)**.

Таблица 3. **Результаты патоморфологического исследования**
Table 3. **Results of morphological examination**

Показатель	Группа ТЭМ (*n*=92)	Группа ТМЭ (*n*=54)	*p*
Степень дифференцировки опухоли			
Высоко	14 (16%)	8 (14%)	0,86
Умеренно	78 (84%)	46 (86%)	
Глубина инвазии опухоли по данным морфологического исследования			
T1sm1	41 (45%)	20 (37%)	0,47
T1sm2	17 (18%)	9 (16%)	0,9
T1sm3	34 (37%)	25 (47%)	0,4
Лимфоваскулярная инвазия	28 (30,5%)	14 (26%)	0,7
Количество исследованных лимфатических узлов	—	17,7 (12; 23)	—
Поражение лимфатических узлов по данным морфологического исследования	—	11 (20,3%)	—
Положительная граница резекции	6 (6,5%)*	1 (1,8%)**	0,1

Примечание. * — все случаи в группе ТЭМ представлены положительным латеральным краем резекции; ** — положительный глубокий край резекции за счет метастатически пораженного лимфатического узла.

Таблица 4. **Отдаленные результаты лечения больных**
***Table 4. Long*-term treatment outcomes**

Показатель	Группа ТЭМ (*n*=92)	Группа ТМЭ (*n*=54)	*p*
Средний период наблюдения, мес (min—max)	38 (9—88)	39 (11—80)	0,7
Локорегионарный рецидив	6 (6,5%)	1 (1,8%)	0,1
Отдаленные метастазы	0	0	

Таблица 5. **Характер рецидива у больных в группах наблюдения**
Table 5. **Recurrences in both groups**

Метод лечения	Границы резекции (первичная операция)	Локализация рецидива	Лечение по поводу рецидива	Достижение локального контроля
ТЭМ	R1	Рубец	Брюшно-анальная резекция прямой кишки	Да
ТЭМ	R0	Местный внекишечный	ХЛТ с последующей экстирпацией прямой кишки	Да
ТЭМ	R0	Местный внекишечный	ХЛТ	Да
ТЭМ	R0	Местный внекишечный	ХЛТ	Да
ТЭМ	R1	Рубец	Низкая передняя резекция прямой кишки	Да
ТЭМ	R0	Местный внекишечный	Низкая передняя резекция прямой кишки	Да
ТМЭ	R0	Местный внекишечный	ХЛТ + паллиативная полихимиотерапия	Нет

Примечание. ТЭМ — трансанальная эндомикрохирургия; ТМЭ — тотальная мезоректумэктомия; ХЛТ — химиолучевая терапия.

Обсуждение

Накопленные за последние десятилетия данные большого количества исследований позволили выявить признаки опухоли, связанные с риском локорегионарного метастазирования [14], и разработать критерии возможности локального удаления раннего рака прямой кишки [3, 13]. Так, согласно рекомендациям Европейского общества эндоскопических хирургов, показаниями к локальному удалению служат высокодифференцированные и умеренно дифференцированные аденокарциномы с глубиной инвазии T1sm1, без лимфоваскулярной инвазии и диаметром менее 4 см [13]. В рекомендациях Американского общества по изучению онкологических заболеваний данные критерии расширены до опухолей с глубиной инвазии T1sm2 и без ограничений по размерам [3].

ТМЭ является стандартом лечения рака прямой кишки и позволяет свести к минимуму риски развития локорегионарного рецидирования [1]. Однако выраженное ухудшение качества жизни после ТМЭ (недостаточность анального сфинктера, СНПР, сексуальная и мочевая дисфункция) диктует необходимость разработки менее травматичных методик локального иссечения [11]. Основным лимитирующим фактором возможности выполнения местного иссечения опухоли является риск поражения регионарных лимфатических узлов. Согласно метаанализу S. Mou и соавт., при глубине инвазии в пределах подслизистого слоя низкая дифференцировка опухоли и наличие лимфоваскулярной инвазии являются

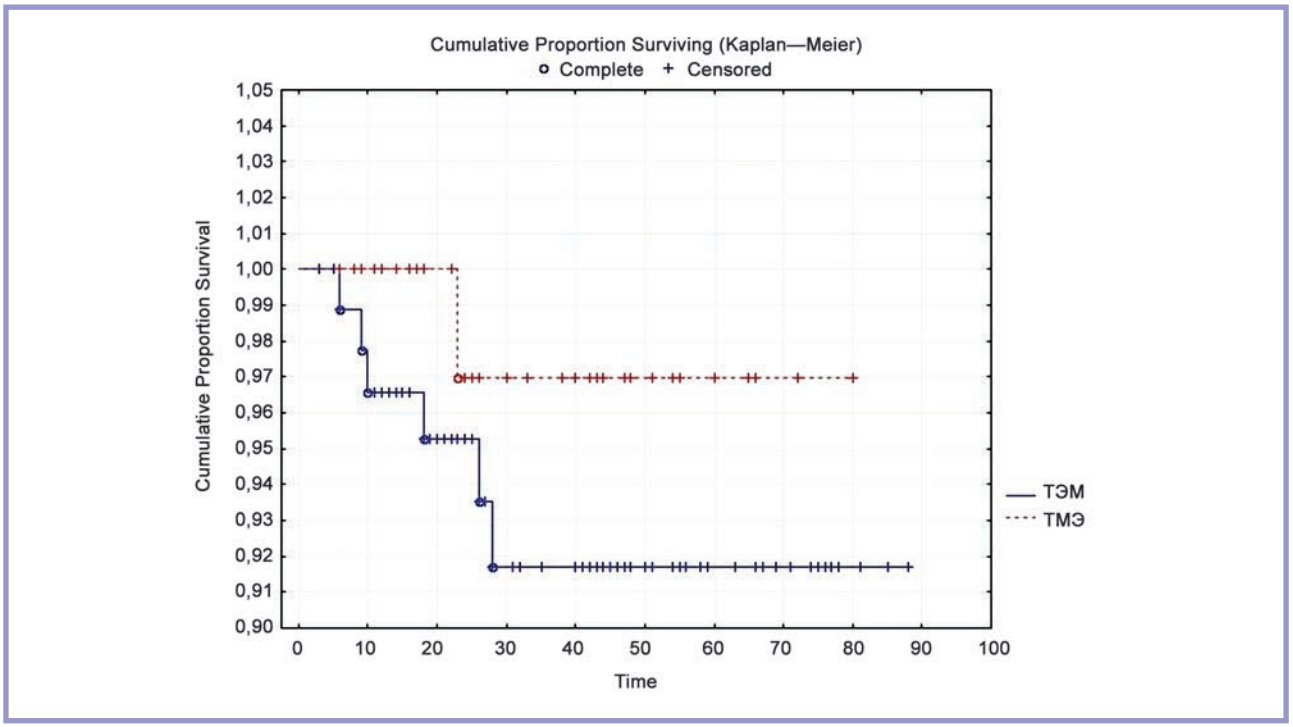

Рис. 2. **Безрецидивная выживаемость (по Каплану—Мейеру).**
Fig. 2. **Kaplan-Meier disease-free survival.**

основными факторами риска локорегионарного метастазирования, однако отсутствие этих факторов не сводит риски к нулю [12]. В наше исследование вошли пациенты с ранним раком прямой кишки с умеренной или высокой дифференцировкой опухоли. Выявление лимфоваскулярной инвазии после ТЭМ служило поводом для выполнения ТМЭ и исключения пациентов из дальнейшего анализа, однако пациенты, отказавшиеся от хирургии спасения, проанализированы в ходе исследования. Следует отметить, что распределение пациентов с лимфоваскулярной инвазией было симметричным в обеих группах (p=0,7), как и по глубине инвазии опухоли в пределах подслизистого слоя (p=0,4). Таким образом, обе группы сопоставимы по распределению основных факторов агрессии опухоли, а также по возрастному, гендерному составу и наличию сопутствующих заболеваний.

В группе пациентов, подвергшихся ТМЭ, чаще встречались опухоли верхнеампулярного отдела прямой кишки (p=0,0002), а также средний размер их был больше (p=0,005), что свидетельствует о связи между локализацией и размером образований и о выборе методики лечения оперирующими хирургами.

Одной из основных причин поиска альтернативы ТМЭ является высокая частота послеоперационных осложнений. Так, в метаанализе M.S. Sajid и соавт. показано, что при выполнении ТМЭ частота осложнений более чем в 5 раз выше, чем при ТЭМ (ОШ 0,19; 95% ДИ 0,08—1,44) [13]. В нашем исследовании частота осложнений в группе ТМЭ также была выше, чем в группе ТЭМ-удаления опухоли (12,7% против 6,8%), однако статистически значимой разницы не получено (p=0,17). В свою очередь, продолжительность операции и время нахождения в стационаре после операции статистически значимо больше в группе ТМЭ (p=0,00001).

Основной характеристикой оперативного вмешательства, влияющей на развитие локального рецидива, являются границы краев резекции [14]. В нашем исследовании статистически значимых различий в частоте выявления позитивного края резекции между группами не выявлено (p=0,4). При патоморфологическом исследовании после ТМЭ у 11 (20,3%) пациентов выявлены метастатически пораженные лимфатические узлы. С учетом однородности групп по наличию факторов агрессии опухоли (лимфоваскулярная инвазия, глубина прорастания подслизистого слоя) выявление у 20,3% пациентов в группе ТМЭ поражения лимфатических узлов ставит под сомнение радикальность ТЭМ-удаления опухоли прямой кишки. Несмотря на этот факт, при оценке безрецидивной выживаемости не установлено статистически значимых различий между двумя группами (p=0,058). Все случаи рецидива в обеих группах возникли на протяжении первых 3 лет наблюдения, 3-летняя безрецидивная выживаемость в группе ТЭМ-удаления опухоли составила 92%, в группе ТМЭ — 96%. Этот факт обосновывает интенсификацию проведения контрольных обследований в течение первых лет после операции со сведением их к минимуму после этого срока.

Заключение

Удаление раковой опухоли методом ТЭМ является относительно безопасной альтернативой радикальной операции в объеме ТМЭ при раннем раке прямой кишки. Обеспечивая низкую частоту осложнений и сопоставимую безрецидивную выживаемость, метод ТЭМ сопровождается уменьшением продолжительности оперативного вмешательства и нахождения в стационаре после операции.

Авторы заявляют об отсутствии конфликта интересов.

The authors declare no conflicts of interest.

ЛИТЕРАТУРА/REFERENCES

1. Heald RJ. The «Holy Plane» of rectal surgery. *Journal of the Royal Society of Medicine*. 1988;81(9):503-508.
2. Gomila A, Carratala J, Camprubi D, Shaw E, Badia JM feminine, Cruz A, et al. Risk factors and outcomes of organ-space surgical site infections after elective colon and rectal surgery. *Antimicrob Resist Infect Control*. 2017;6:40. https://doi.org/10.1186/s13756-017-0198-8
3. Шелыгин Ю.А., Нагудов М.А., Пономаренко А.А., Алексеев М.В., Рыбаков Е.Г., Тарасов М.А., Ачкасов С.И. Мета-анализ методов лечения несостоятельности колоректального анастомоза. *Хирургия. Журнал им. Н.И. Пирогова*. 2018;8(2):30-41.
Shelygin YuA, Nagudov MA, Ponomarenko AA, Alekseev MV, Rybakov EG, Tarasov MA, Achkasov SI. Meta-analysis of management of colorectal anastomotic leakage. *Khirurgiya. Zhurnal im. N.I. Pirogova*. 2018;8(2):30-41. https://doi.org/10.17116/hirurgia201808230
4. Juul T, Ahlberg M, Biondo S, Espin E, Jimenez L, Matzel K. Low anterior resection syndrome and quality of life: An international multicenter study. *Dis Colon Rectum*. 2014;57(5):585-591. https://doi.org/10.1097/DCR.0000000000000116
5. Morino M, Risio M, Bach S, Beets-Tan R, Bujko K, Panis Y, et al. Early rectal cancer: the European Association for Endoscopic Surgery (EAES) clinical consensus conference. *Surg Endosc*. 2015;29(4):755-773. https://doi.org/10.1007/s00464-015-4067-3
6. Benson AB, Venook AP, Al-Hawary MM, Cederquist L, Chen Y-J, Ciombor KK, et al. Rectal Cancer, Version 2.2018, NCCN Clinical Practice Guidelines in Oncology. *J Natl Compr Canc Netw*. 2018;16(7):874-901. https://doi.org/10.6004/jnccn.2018.0061
7. Barendse RM, Musters GD, de Graaf EJR, van den Broek FJC, Consten ECJ, Doornebosch PG, et al. Randomised controlled trial of transanal endoscopic microsurgery versus endoscopic mucosal resection for large rectal adenomas (TREND Study). *Gut*. 2018;67(5):837-846. https://doi.org/10.1136/gutjnl-2016-313101
8. Van den Broek FJC, de Graaf EJR, Dijkgraaf MGW, Reitsma JB, Haringsma J, Timmer R, et al. Transanal endoscopic microsurgery versus endoscopic mucosal resection for large rectal adenomas (TREND-study). *BMC Surg*. 2009;9:4. https://doi.org/10.1186/1471-2482-9-4
9. Чернышов С.В., Тарасов М.А., Нагудов М.А., Мтвралашвили Д.А., Ликутов А.А., Рыбаков Е.Г. Систематический обзор и мета-анализ: трансанальная эндомикрохирургия против эндоскопической подслизистой диссекции в лечении крупных аденом и раннего рака прямой кишки. *Колопроктология*. 2019;18(68):7-20.
Chernyshov SV, Tarasov MA, Nagudov MA, Mtvralashvili DA, Likutov A, Rybakov EG. Systematic review and meta-analysis of transanal endoscopic microsurgery versus endoscopic submucosal dissection for rectal adenomas and early rectal cancer. *Coloproctology*. 2019;18(68):7-20. https://doi.org/10.33878/2073-7556-2019-18-2-7-14
10. Clavien PA, Barkun J, de Oliveira ML, Vauthey JN, Dindo D, Schulick RD, et al. The Clavien-Dindo classification of surgical complications: five-year experience. *Ann Surg*. 2009;250(2):187-196. https://doi.org/10.1097/SLA.0b013e3181b13ca2
11. Havenga K, Maas CP, DeRuiter MC, Welvaart K, Trimbos JB. Avoiding long-term disturbance to bladder and sexual function in pelvic surgery, particularly with rectal cancer. *Semin Surg Oncol*. 2000;18(3):235-243. https://doi.org/10.1002/(sici)1098-2388(200004/05)18:3<235::aid-ssu7>3.0.co;2-7
12. Mou S, Soetikno R, Shimoda T, Rouse R, Kaltenbach T. Pathologic predictive factors for lymph node metastasis in submucosal invasive (T1) colorectal cancer: A systematic review and meta-analysis. *Surg Endosc*. 2013;27(8):2692-2703. https://doi.org/10.1007/s00464-013-2835-5
13. Sajid MS, Farag S, Leung P, Sains P, Miles WFA, Baig MK. Systematic review and meta-analysis of published trials comparing the effectiveness of transanal endoscopic microsurgery and radical resection in the management of early rectal cancer. *Colorectal Dis*. 2014;16(1):2-14. https://doi.org/10.1111/codi.12474
14. Graham RA, Garnsey L, Jessup JM. Local excision of rectal carcinoma. *Am J Surg*. 1990;160(3):306-312. https://doi.org/10.1016/s0002-9610(06)80030-9

Поступила 11.02.2021
Received 11.02.2021
Принята к печати 07.04.2021
Accepted 07.04.2021