Хирургия. Журнал имени Н.И. Пирогова
2022, №4 с. 27-33
https://doi.org/10.17116/hirurgia202204127

Pirogov Journal of Surgery
2022, No. 4, pp. 27-33
https://doi.org/10.17116/hirurgia202204127

Морфологическое обоснование лапароскопического способа ушивания прободной язвы желудка с формированием прикрытой перфорации

© И.В. САЖИН[1, 2], А.И. ХРИПУН[1], А.В. САЛИКОВ[1, 2], С.Н. ШУРЫГИН[2, 5], А.З. ЦУЛАЯ[2], Н.В. ПЕТРЕНКО[2], С.А. АСРАТЯН[2], А.Г. ВАГАНОВ[3], А.Н. АЛИМОВ[1, 2], Д.А. ИСАЕВА[4]

[1]ФГАОУ ВО «Российский национальный исследовательский медицинский университет им. Н.И. Пирогова» Минздрава России, Москва, Россия;
[2]ГБУЗ города Москвы «Городская клиническая больница им. В.М. Буянова ДЗМ», Москва, Россия;
[3]ГБУЗ города Москвы «Городская клиническая больница №29 им. Н.Э. Баумана ДЗМ», Москва, Россия;
[4]ФГБОУ ВО «Ивановская государственная медицинская академия» Минздрава России, Иваново, Россия;
[5]ФГАОУ ВО «Российский университет дружбы народов», кафедра геронтологии, физической и восстановительной медицины, Москва, Россия

Резюме

Цель исследования. Морфологическое обоснование эффективности способа ушивания перфоративной язвы передней стенки тела и антрального отдела желудка с формированием прикрытой перфорации.

Материал и методы. Для изучения морфологической реакции тканей в зоне операции при ушивании перфоративной язвы желудка по предложенному способу использованы 12 кроликов породы шиншилла, разделенные на две группы по 6 особей. Основная (1-я) группа — кролики, которым ушивали перфорацию передней стенки антрального отдела желудка (размер дефекта 10 мм) предлагаемым способом с формированием прикрытой перфорации. Контрольная (2-я) группа — кролики, которым ушивание произведено двухрядным узловым швом. Для получения морфологических данных по две особи из каждой группы выводились из эксперимента на 7-е, 14-е и 21-е сутки. Иссекали стенку желудка в области ушитой перфорации. Морфологические особенности течения репаративного процесса в области закрытия перфорационного отверстия исследовали в сравнении между двумя группами животных.

Результаты. При изучении макропрепаратов установлено, что деформация желудка в зоне операции при предлагаемом способе к 7-м суткам более выражена по сравнению с простым ушиванием, однако на 21-е сутки макроскопически разница в характере деформации в зоне операции между основной и контрольной группами животных отсутствовала. При изучении патоморфологических изменений на 7-е сутки послеоперационного периода в микроскопических препаратах обеих групп определялась зона трансмурального некроза с ранними явлениями эпителизации, более выраженными в 1-й группе. К 21-м суткам послеоперационного периода отмечено практически полное восстановление дифференцировки слоев стенки желудка в зоне операции в обеих группах животных.

Заключение. На основании анализа результатов исследования описываемый способ функционально и морфологически идентичен традиционной методике ушивания перфоративных язв желудка узловыми швами и может рассматриваться как вариант оперативной хирургической техники при наличии перфорации передней стенки желудка.

Ключевые слова: *перфоративная язва желудка, ушивание перфоративной язвы, ушивание перфорации с формированием прикрытой перфорации, осложненная язвенная болезнь.*

Информация об авторах:

Сажин И.В. — https://orcid.org/0000-0002-8073-6717
Хрипун А.И. — https://orcid.org/0000-0001-7669-0835
Саликов А.В. — https://orcid.org/0000-0002-1985-7034
Шурыгин С.Н. — https://orcid.org/0000-0001-5867-5519
Цулая А.З. — https://orcid.org/0000-0002-7202-383X
Петренко Н.В. — https://orcid.org/0000-0001-9283-4237
Асратян С.А. — https://orcid.org/0000-0001-8472-4249
Ваганов А.Г. — https://orcid.org/0000-0002-2912-7617
Алимов А.Н. — https://orcid.org/0000-0002-1919-6504
Исаева Д.А. — https://orcid.org/0000-0001-6331-542X
Автор, ответственный за переписку: Сажин И.В. — e-mail: ilyasazhin@yandex.ru

Как цитировать:

Сажин И.В., Хрипун А.И., Саликов А.В., Шурыгин С.Н., Цулая А.З., Петренко Н.В., Асратян С.А., Ваганов А.Г., Алимов А.Н., Исаева Д.А. Морфологическое обоснование лапароскопического способа ушивания прободной язвы желудка с формированием прикрытой перфорации. *Хирургия. Журнал им. Н.И. Пирогова*. 2022;4:27–33. https://doi.org/10.17116/hirurgia202204127

Morphological substantiation of laparoscopic suturing of stomach ulcer with formation of a covered perforation

© I.V. SAZHIN[1, 2], A.I. KHRIPUN[1], A.V. SALIKOV[1, 2], S.N. SHURYGIN[2, 5], A.Z. TSULAYA[2], N.V. PETRENKO[2], S.A. ASRATYAN[2], A.G. VAGANOV[3], A.N. ALIMOV[1, 2], D.A. ISAEVA[4]

[1]Pirogov Russian National Research Medical University, Moscow, Russia;
[2]Buyanov Moscow City Clinical Hospital, Moscow, Russia;
[3]Bauman Moscow City Clinical Hospital No. 29, Moscow, Russia;
[4]Ivanovo State Medical Academy, Moscow, Russia;
[5]Peoples' Friendship University of Russia, Department of Gerontology, Physical and Restorative Medicine, Moscow, Russia

Abstract

Objective. Morphological substantiation of laparoscopic suturing of gastric ulcer with formation of a covered perforation.

Material and methods. To analyze morphological tissue reaction in surgical area, we used 12 Chinchilla rabbits. All animals were divided into 2 groups by 6 animals. The main group enrolled rabbits undergoing suturing of perforated gastric ulcer with formation of a covered perforation by anterior stomach wall. In the control group, gastric perforation was sutured by conventional double-row suture. For histological analysis, 2 animals in each group were withdrawn from the experiment after 7, 14 and 21 days. We excised gastric wall within the area of perforation closure. Morphological data on healing process were compared between both groups.

Results. Stomach deformation after 7 days was more severe in the main group compared to simple suturing. However, these differences were absent after 21 days. Morphological analysis revealed postoperative transmural necrosis after 7 days. Signs of early epithelialization were more obvious in the main group. After 21 postoperative days, we observed almost completely restored differentiation of stomach wall layers in both groups of animals.

Keywords: *perforated ulcer suturing, perforated ulcer suturing with formation of a covered perforation, complicated ulcerative disease.*

Information about the authors:

Sazhin I.V. — https://orcid.org/0000-0002-8073-6717
Khripun A.I. — https://orcid.org/0000-0001-7669-0835
Salikov A.V. — https://orcid.org/0000-0002-1985-7034
Shurygin S.N. — https://orcid.org/0000-0001-5867-5519
Tsulaya A.Z. — https://orcid.org/0000-0002-7202-383X
Petrenko N.V. — https://orcid.org/0000-0001-9283-4237
Asratyan S.A. — https://orcid.org/0000-0001-8472-4249
Vaganov A.G. — https://orcid.org/0000-0002-2912-7617
Alimov A.N. — https://orcid.org/0000-0002-1919-6504
Isaeva D.A. — https://orcid.org/0000-0001-6331-542X
Corresponding author: Sazhin I.V. — e-mail: ilyasazhin@yandex.ru

To cite this article:

Sazhin IV, Khripun AI, Salikov AV, Shurygin SN, Tsulaya AZ, Petrenko NV, Asratyan SA, Vaganov AG, Alimov AN, Isaeva DA. Morphological substantiation of laparoscopic suturing of stomach ulcer with formation of a covered perforation. *Pirogov Russian Journal of Surgery = Khirurgiya. Zhurnal im. N.I. Pirogova*. 2022;4:27–33. (In Russ.). https://doi.org/10.17116/hirurgia202204127

Введение

В настоящее время среди различных способов ушивания перфоративной язвы передней стенки тела и антрального отдела желудка самыми распространенными являются ушивание дефекта узловыми швами либо тампонада его прядью большого сальника по Оппелю—Поликарпову [1—4]. У этих способов есть как преимущества, так и недостатки. Они могут применяться как в открытом, так и в лапароскопическом вариантах, частота использования последнего имеет явную тенденцию к росту [2, 3]. Однако в ряде случаев интраоперационно хирург сталкивается с такой ситуацией, когда имеющиеся технические сложности вынуждают прибегать к конверсии лапароскопического доступа. К таким осложнениям относятся большие размеры перфорационного отверстия (>10 мм), выраженная инфильтрация краев дефекта, прорезывание швов на стенке желудка при завязывании узлов, отсутствие возможности тампонады прядью большого сальника [3].

Нами разработан в эксперименте способ лапароскопического ушивания перфоративной язвы передней стенки тела и антрального отдела желудка с формированием прикрытой перфорации в виде складки-дубликатуры из его передней стенки. Данный способ позволяет шире применять малоинвазивные технологии при прободной язве желудка даже в случае вышеуказанных осложнений.

Суть способа заключается в следующем. Через 10-миллиметровый разрез брюшной стенки над пупком в брюшную полость вводится троакар 10 мм для видеолапароскопа. В правом подреберье устанавливается

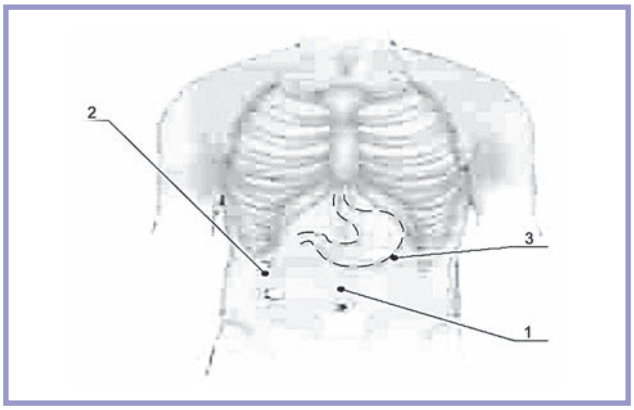

Рис. 1. **Расположение троакаров.**

1 — умбиликальный троакар 10 мм для лапароскопа; 2 — троакар 5 мм для эндозажима; 3 — троакар 10 мм для иглодержателя.

Fig. 1. **Placement of trocars.**

1 — umbilical 10-mm trocar for a laparoscope; 2 — 5-mm trocar for a endoscopic clamp; 3 — 10-mm trocar for a needle holder.

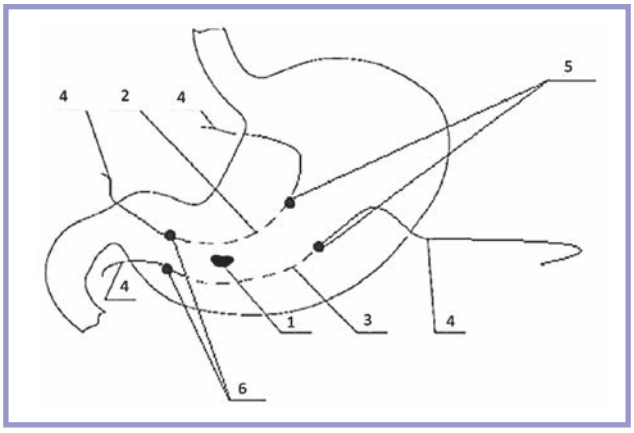

Рис. 2. **Наложение основных серозно-мышечных швов.**

1 — перфорационное отверстие; 2 — верхняя линия серозно-мышечного шва; 3 — нижняя линия серозно-мышечного шва; 4 — свободные концы нитей; 5 — вколы иглы; 6 — выколы иглы.

Fig. 2. **Serous-muscular sutures.**

1 — perforation hole; 2 — upper line of serous-muscular suture; 3 — lower line of serous-muscular suture; 4 — free ends of the threads; 5 — needle entry points; 6 — needle exit points.

троакар 5 мм и эндозажим, в левом мезогастрии — троакар 10 мм и иглодержатель **(рис. 1)**.

После инсуффляции углекислого газа до достижения давления в брюшной полости 12 мм рт.ст. проводят ревизию и санацию брюшной полости, визуализируют перфорационное отверстие на передней стенке желудка.

С помощью иглодержателя, введенного через 10-миллиметровый троакар, и зажима, введенного через 5-миллиметровый троакар, накладывают две основные линии серозно-мышечного шва полифиламентной рассасывающейся нитью условным диаметром 2/0 на колющей игле 25—26 мм $^1/_2$ окружности таким образом, чтобы одна из линий шва располагалась над, а другая под перфорационным отверстием. Отступ от него сверху и снизу составляет по 20 мм. Швы накладывают таким образом, чтобы вкол иглы располагался на расстоянии 40 мм от проксимального края перфорации, а выкол — на расстоянии 20 мм от ее дистального края. Закончив выполнение швов, по обеим их оконечностям оставляют свободные концы нитей длиной приблизительно 50—80 мм **(рис. 2)**.

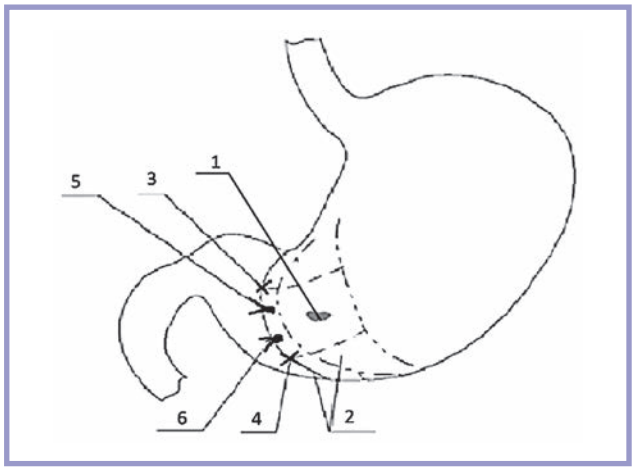

Рис. 3. **Укрепление складки-дубликатуры желудка дополнительными узловыми швами.**

1 — перфорационное отверстие; 2 — сформированная складка-дубликатура передней стенки желудка; 3, 4 — завязанные узлы основных линий серозно-мышечного шва; 5, 6 — дополнительные узловые серозно-мышечные швы для укрепления складки-дубликатуры.

Fig. 3. **Reinforcement of stomach wall duplication by additional interrupted sutures.**

1 — perforation hole; 2 — anterior stomach wall duplication; 3, 4 — tied threads of serous-muscular suture; 5, 6 — additional interrupted serous-muscular sutures for reinforcement of duplication.

Концы нитей завязывают попарно узлами. При затягивании указанных узлов проксимальная по отношению к перфорационному отверстию часть желудка накладывается на это отверстие и прикрывает его собой, тем самым формируя складку-дубликатуру из передней стенки желудка.

Далее в брюшную полость иглодержателем вводят еще две хирургические нити, аналогичные указанным выше, длиной приблизительно по 150 мм. С целью укрепления ранее наложенных швов и создания герметичности между первыми швами равноудаленно накладывают дополнительно два узловых серозно-мышечных шва. Этими швами дополнительно подшивается внешний край складки-дубликатуры к стенке желудка **(рис. 3, 4)**.

Цель исследования — морфологическое обоснование эффективности предложенного способа ушивания перфоративной язвы передней стенки тела и антрального отдела желудка с формированием прикрытой перфорации.

Материал и методы

При планировании эксперимента и разработке способа проводились отработка и моделирование

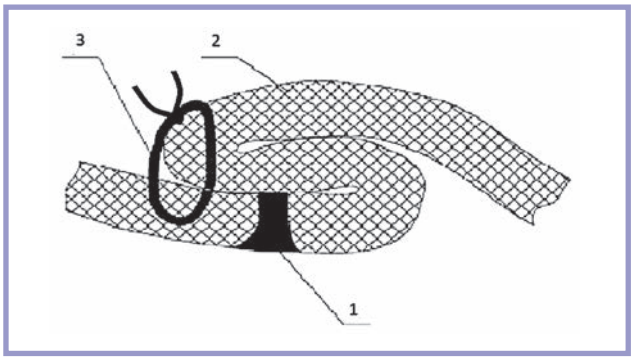

Рис. 4. **Схематичный вид зоны ушивания перфорации желудка на разрезе.**

1 — перфорационное отверстие; 2 — складка-дубликатура передней стенки желудка; 3 — узловой серозно-мышечный шов.

Fig. 4. **Scheme of gastric perforation suture zone.**

1 — perforation hole; 2 — anterior stomach wall duplication; 3 — interrupted serous-muscular sutures.

описываемого способа на силиконовых макетах человеческого желудка и на трупном материале — желудках свиней породы уржумская. Отрабатывали технику формирования складки-дубликатуры передней стенки желудка, оценивали характер деформации просвета тела и антрального отдела желудка и герметичность швов при предлагаемом способе по сравнению с ушиванием перфорации двухрядными узловыми швами.

Для изучения морфологической реакции тканей в зоне операции при ушивании перфоративной язвы желудка по предложенному нами способу использованы кролики породы шиншилла массой тела от 3100 до 4200 г, поделеные на две группы по 6 особей. Основную (1-ю) группу составили кролики, которым ушивание перфорации передней стенки антрального отдела желудка (размер дефекта 10 мм) производили предлагаемым способом с формированием прикрытой перфорации. В контрольной (2-й) группе животных ушивание производили двухрядным узловым швом. Лабораторных животных содержали в виварии, в отдельных клетках, в условиях 12-часового светового цикла при температуре 18—21°С.

Работу с экспериментальными животными проводили в соответствии с принципами гуманизма, закрепленными в Директиве 2010/63/EU Европейского парламента и Совета Европейского союза по охране животных, используемых в научных целях, и Хельсинкской декларации 2013 г. пересмотра, а также в соответствии с законодательством об экспериментах на животных. Целесообразность лапароскопического вмешательства при изучении морфологической реакции тканей в этом эксперименте не рассматривали. Работу с экспериментальными животными проводили на базе вивария Ивановской государственной медицинской академии.

Под эфирным наркозом животным производили срединную лапаротомию. На передней стенке тела желудка исследуемых кроликов с помощью хирургических остроконечных ножниц формировали перфоративное отверстие размером около 10×10 мм. Затем производили его ушивание рассасывающейся полифиламентной нитью условным диаметром 2/0 на колющей игле 26 мм $^1/_2$ окружности. В 1-й группе закрытие перфорационного отверстия производили предлагаемым способом формирования прикрытой перфорации с наложением двух основных и двух дополнительных швов. Во 2-й группе ушивание перфорации осуществляли традиционным способом — путем наложения двухрядного узлового шва через края дефекта аналогичной нитью.

Для получения морфологических данных по две особи из каждой группы выводили из эксперимента на 7-е, 14-е и 21-е сутки. Производили иссечение стенки желудка в области ушитой перфорации. Препарат фиксировали в растворе 10% нейтрального формалина в течение 2 ч. Морфологические особенности течения процесса заживления в области закрытия перфорационного отверстия исследовали в сравнении двух групп животных. Изучали макропрепарат, затем готовили микропрепараты для оценки течения патогистологических изменений. Исследование проводили с помощью микроскопа Leica DM-1000.

Результаты

При изучении макропрепаратов участков стенки желудка кроликов установлено, что деформация желудка в зоне операции при предлагаемом способе к 7-м суткам более выражена по сравнению с простым ушиванием. При этом со стороны серозной оболочки выражен валик размером 15×30 мм, образовавшийся после формирования дубликатуры передней стенки желудка. Со стороны слизистой оболочки определяли выраженную складку, выступающую в просвет желудка на 4 мм, не влияющую на пассаж желудочного содержимого. На 14-е сутки деформация зоны ушивания в основной группе животных наиболее значимая. Размер валика со стороны серозной оболочки составлял 20×40 мм. Складка слизистой оболочки сглажена, в просвет желудка выступала на 2—3 мм. К 21-м суткам наблюдения в основной группе животных валик серозной оболочки не определялся. Со стороны слизистой оболочки складка полностью сгладилась, что свидетельствует об отсутствии деформации просвета желудка. На 21-е сутки макроскопически разница в характере деформации в зоне операции между основной и контрольной группами животных отсутствовала.

При изучении патоморфологических изменений отмечено, что на 7-е сутки послеоперационного периода в микроскопических препаратах, полученных от двух групп животных, наблюдались схожие явления. Определялась зона трансмурального некроза с ранними явлениями эпителизации в виде напол-

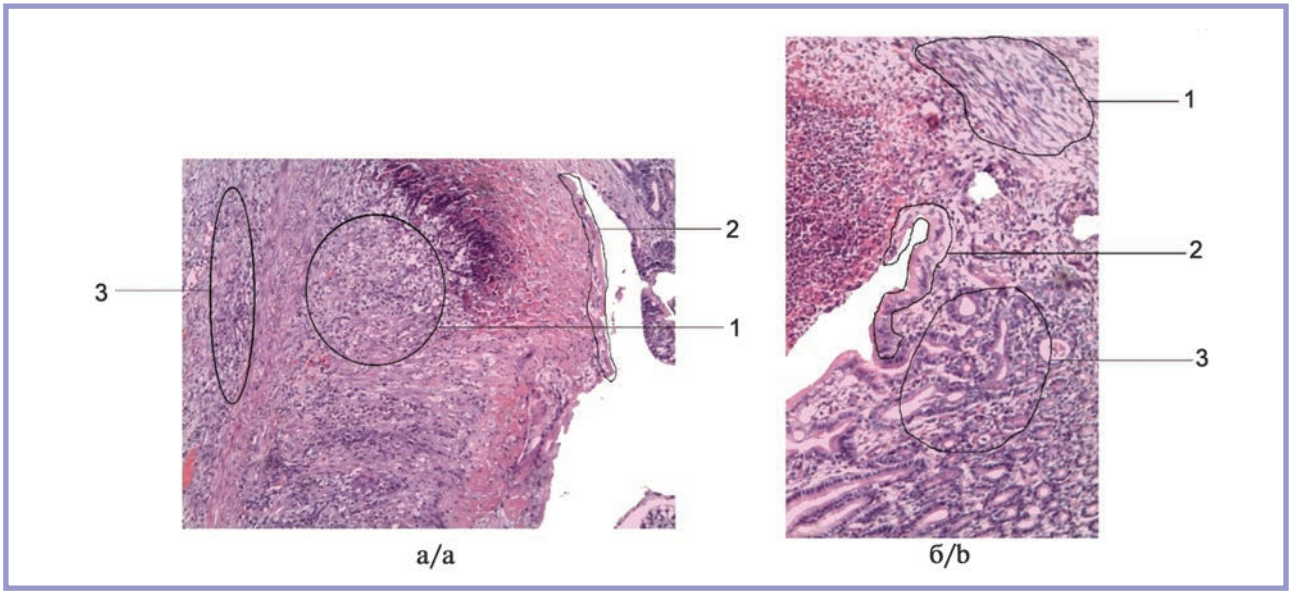

Рис. 5. **Микрофотографии гистологических препаратов участка ушитой перфоративной язвы желудка на 7-е сутки послеоперационного периода.**

а — основная группа (ушивание с формированием прикрытой перфорации); б — контрольная группа (ушивание двухрядным узловым швом). Окраска гематоксилином и эозином.

1 — участки молодой соединительной ткани; 2 — явления эпителизации; 3 — лимфо-лейкоцитарная воспалительная инфильтрация.

Fig. 5. **Micrographs of histological preparations of the site of the sutured perforated gastric ulcer on the 7th day of the postoperative period.**

a — main group (suturing with formation of a covered perforation); b — control group (suturing with a double-row interrupted suture). H&E staining.

1 — areas of young connective tissue; 2 — epithelialization; 3 — lymph-leukocyte inflammatory infiltration.



Рис. 6. **Микрофотографии гистологических препаратов участка ушитой перфоративной язвы желудка на 14-е сутки послеоперационного периода.**

а — основная группа (ушивание с формированием прикрытой перфорации); б — контрольная группа (ушивание двухрядным узловым швом). Окраска гематоксилином и эозином.

1 — уменьшение выраженности перифокального воспаления; 2 — активная эпителизация.

Fig. 6. **Micrographs of histological preparations of the site of the sutured perforated gastric ulcer on the 14th day of the postoperative period.**

a — main group (suturing with formation of a covered perforation); b — control group (suturing with a double-row interrupted suture). H&E staining.

1 — less active perifocal inflammation; 2 — active epithelialization.

зания покровного эпителия, несколько более выраженными в 1-й группе. В проекции зоны эпителизации отмечено разрастание молодой соединительной ткани с явлениями неоангиогенеза. При этом в обеих группах отмечена схожая картина лимфо-лейкоцитарной перифокальной воспалительной инфильтрации в собственном слое слизистой оболочки. За пределами зоны некроза наблюдали сходную очаговую лимфоидную инфильтрацию, а также отек и утолщение подслизистого слоя. Со стороны серозной оболочки отмечено наличие наложений фибрина с ранними признаками организации **(рис. 5)**.

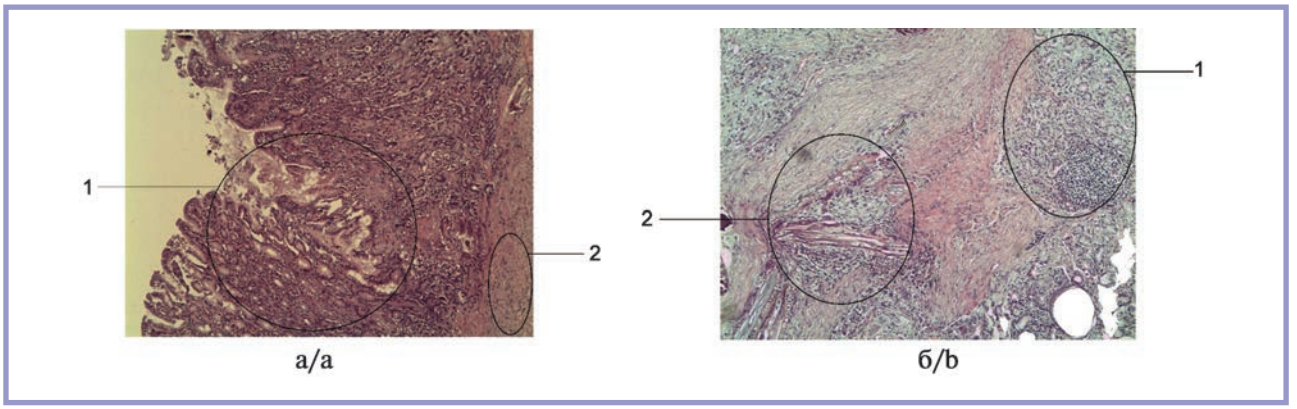

***Рис. 7.* Микрофотографии гистологических препаратов участка ушитой перфоративной язвы желудка на 21-е сутки послеоперационного периода.**

а — основная группа (ушивание с формированием прикрытой перфорации); б — контрольная группа (ушивание двухрядным узловым швом). Окраска гематоксилином и эозином.

1 — восстановление слизистой оболочки с локальными фокусами воспалительной инфильтрации; 2 — разрастание зрелой соединительной ткани.

***Fig. 7.* Micrographs of histological preparations of the site of the sutured perforated gastric ulcer on the 21st day of the postoperative period.**

a — main group (suturing with formation of a covered perforation); b — control group (suturing with a double-row interrupted suture). H&E staining.

1 — mucous membrane recovery with local foci of inflammatory infiltration; 2 — growth of mature connective tissue.

На 14-е сутки послеоперационного периода в обеих группах наблюдали сужение зоны некроза. При этом отмечены расширение зоны активной эпителизации и сходное в обоих случаях уменьшение воспалительной реакции за счет снижения отека и инфильтрации слизистой оболочки. Появляется дифференцировка слоев стенки желудка, в области оперативного вмешательства начинает определяться мышечная оболочка. Со стороны серозного слоя желудка остаются наложения фибрина с признаками организации с пролиферацией фибробластов **(рис. 6)**.

На 21-е сутки послеоперационного периода отмечено практически полное восстановление дифференцировки слоев стенки желудка в зоне операции в обеих группах животных. Структура слизистой оболочки восстановлена. Явления воспаления значительно уменьшаются, сохраняясь лишь в небольших полях лимфо-лейкоцитарной инфильтрации. Отмечено разрастание зрелой соединительной ткани, более выраженное в подслизистом слое и несколько менее выраженное в остальных слоях стенки желудка. Во 2-й группе отмечена чуть более выраженная лимфоидная инфильтрация на уровне собственной пластинки слизистой оболочки. В препаратах обеих групп определяются частицы шовного материала со скудной лимфо-плазмо-макрофагальной реакцией.

Следует отметить, что микроскопических признаков абсцедирования в зоне операции в обеих группах животных не выявлено, что свидетельствует об отсутствии явлений несостоятельности закрытой разными способами перфорации **(рис. 7)**.

Нарушения герметичности просвета желудка после ушивания перфорационного отверстия предлагаемым способом не выявлено.

Обсуждение

На основании анализа результатов патогистологического исследования препаратов, полученных от лабораторных животных, можно судить о том, что описываемый нами способ закрытия перфорации по своим морфологическим и функциональным показателям практически не отличается от традиционного ушивания узловым двухрядным швом. Определяемые макроскопические различия между двумя способами операции на ранних сроках послеоперационного периода практически полностью нивелируются к 21-м суткам.

Микроскопическая картина, сопоставимая в одном и в другом случае, отражает схожесть течения воспалительных и репаративных процессов в зоне ушивания перфорации. Патогистологические различия процесса заживления в зоне операции между двумя группами животных незначительны, что позволяет считать оба способа закрытия перфорационного отверстия идентичными.

Изучение результатов моделирования на трупном материале позволяет судить о безопасности описываемого способа. Одним из ключевых показателей безопасного применения нового вида ушивания является его герметичность. Экспериментальное исследование показало отсутствие нарушений герметичности просвета желудка после ушивания перфорации предлагаемым способом. Другим важным критерием является функциональность предлагаемого способа. Отсутствие сужения просвета желудка после экспериментального применения предлагаемого способа свидетельствует о сохранении нормального функционирования желудка и отсутствии нарушений эвакуации из него.

Описываемый нами способ разработан в качестве технического варианта для хирургов в случаях наличия крупных перфораций передней стенки тела и антрального отдела желудка.

На разработанный способ получен патент на изобретение РФ №2748880.

Выводы

На основании результатов проведенного эксперимента и анализа морфологических данных, можно сделать следующие выводы.

1. При лапароскопическом ушивании перфоративной язвы передней стенки тела и антрального отдела желудка путем формирования прикрытой перфорации и при классическом ушивании двухрядным узловым швом установлена схожесть течения воспалительной реакции и репаративных процессов.

2. Макроскопические различия на 7-е сутки послеоперационного периода полностью нивелируются к 21-м суткам.

3. Предложенный способ состоятелен, функционален, имеет морфологическую идентичность с традиционным способом ушивания перфорации двухрядным узловым швом и может рассматриваться в качестве варианта оперативной хирургической техники для закрытия перфоративных язв передней стенки тела и антрального отдела желудка.

Авторы заявляют об отсутствии конфликта интересов.

The authors declare no conflicts of interest.

ЛИТЕРАТУРА/REFERENCES

1. Затевахин И.И., Кириенко А.И., Сажин А.В. *Неотложная абдоминальная хирургия: Методическое руководство для практикующего врача*. М.: Медицинское информационное агентство; 2018.
Zatevakhin II, Kirienko AI, Sazhin AV. *Neotlozhnaya abdominal'naya khirurgiya: Metodicheskoe rukovodstvo dlya praktikuyushchego vracha*. M.: Meditsinskoe informatsionnoe agentstvo; 2018. (In Russ.).

2. Шабунин А.В., Бедин В.В., Греков Д.Н., Якомаскин В.Н., Эминов М.З., Шиков Д.В. Обоснование выбора способа хирургического лечения при перфоративной язве желудка и двенадцатиперстной кишки. *Московский хирургический журнал*. 2020;1(71): 7-12.
Shabunin AV, Bedin VV, Grekov DN, Yakomaskin VN, Eminov MZ, Shikov DV. Obosnovanie vybora sposoba khirurgicheskogo lecheniya pri perforativnoj yazve zheludka i dvenadcatiperstnoj kishki. *Moskovskij khirurgicheskij zhurnal*. 2020;1(71):7-12. (In Russ.). https://doi.org/10.17238/issn2072-3180.2020.1.7-12

3. Сажин В.П., Бронштейн П.Г., Зайцев О.В. *Национальные клинические рекомендации «Прободная язва»*. 2020.
Sazhin VP, Bronshtein PG, Zaitsev OV. *Natsional'nye klinicheskie rekomendatsii «Probodnaya yazva»*. 2020. (In Russ.).
https://общество-хирургов/stranica-pravlenija/unkr/urgentnaja-abdominalnaja-hirurgija/probodnaja-jazva.html

4. Шайн М., Роджерс П., Ассалия А. *Здравый смысл Швйна в неотложной абдоминальной хирургии*. 3-е изд. Русский Суржинет; 2015.
Schein M, Rogers PN, Assalia A. *Schein's Common Sense Emergency Abdominal Surgery*. 3rd edn. Russkij Surzhinet; 2015.
https://ok-dok.ru/knigi/hirurgija/shajna

Поступила 22.07.2021
Received 22.07.2021
Принята к печати 20.08.2021
Accepted 20.08.2021