Хирургия. Журнал имени Н.И. Пирогова
2022, №4 с. 18-26
https://doi.org/10.17116/hirurgia202204118

Pirogov Journal of Surgery
2022, No. 4, pp. 18-26
https://doi.org/10.17116/hirurgia202204118

Топографо-анатомические ориентиры эндовидеохирургической навигации при выполнении операций по поводу осложненных форм рака желудка

© Т.В. ХОРОБРЫХ, В.Г. АГАДЖАНОВ

ФГАОУ ВО «Первый Московский государственный медицинский университет им. И.М. Сеченова» Минздрава России (Сеченовский Университет), Москва, Россия

Резюме

Цель исследования. Разработать алгоритм последовательной визуальной навигации и определения наиболее постоянных топографо-анатомических ориентиров, позволяющий безопасно осуществлять видеолапароскопические операции при осложненных формах рака желудка.

Материал и методы. Анализ 42 эндовидеолапароскопических операций по поводу осложненного местнораспространенного рака желудка различной локализации.

Результаты. Рекомендованы анатомические навигационные ориентиры и технические аспекты их безопасного выделения при выполнении эндовидеохирургических операций при раке желудка.

Заключение. Система топографо-анатомической навигации, базирующаяся на наиболее постоянных / наименее вариабельных анатомических ориентирах, позволяет безопасно выполнять эндовидеохирургические вмешательства при осложненном местнораспространенном раке желудка.

Ключевые слова: *лапароскопические операции, местнораспространенный рак желудка, навигационные ориентиры.*

Информация об авторах:

Хоробрых Т.В. — https://orcid.org/0000-0001-5769-5091
Агаджанов В.Г. — https://orcid.org/0000-0002-4068-8431
Автор, ответственный за переписку: Агаджанов В.Г. — e-mail: agadjanov@mail.ru

Как цитировать:

Хоробрых Т.В., Агаджанов В.Г. Топографо-анатомические ориентиры эндовидеохирургической навигации при выполнении операций по поводу осложненных форм рака желудка. *Хирургия. Журнал им. Н.И. Пирогова*. 2022;4:18–26. https://doi.org/10.17116/hirurgia202204118

Topographic and anatomical landmarks for endoscopic navigation in surgery for complicated gastric cancer

© T.V. KHOROBRYKH, V.G. AGADZHANOV

Sechenov First Moscow State Medical University, Moscow, Russia

Abstract

Objective. To develop an algorithm for sequential visual navigation and imaging of the most permanent topographic and anatomical landmarks for safe laparoscopic surgery of complicated gastric cancer.

Material and methods. We analyzed 42 laparoscopic surgeries for complicated locally advanced gastric cancer.

Results. Anatomical navigational landmarks and technical aspects of their safe isolation during laparoscopic surgery for gastric cancer are recommended.

Conclusion. The topographic-anatomical navigation system based on the most constant anatomical landmarks ensures safe laparoscopic interventions for complicated locally advanced gastric cancer.

Keywords: *laparoscopic surgeries, locally advanced gastric cancer, navigational landmarks.*

Information about the authors:

Khorobrykh T.V. — https://orcid.org/0000-0001-5769-5091
Agadzhanov V.G. — https://orcid.org/0000-0002-4068-8431
Corresponding author: Agadzhanov V.G. — e-mail: agadjanov@mail.ru

To cite this article:

Khorobrykh TV, Agadzhanov VG.Topographic and anatomical landmarks for endoscopic navigation in surgery for complicated gastric cancer. *Pirogov Russian Journal of Surgery = Khirurgiya. Zhurnal im. N.I. Pirogova*. 2022;4:18–26. (In Russ.).
https://doi.org/10.17116/hirurgia202204118

Введение

Рак желудка — четвертая по значимости причина смерти от рака и пятая причина по распространенности в мире. Хотя в последнее время наблюдается снижение заболеваемости и смертности, в 2020 г. диагностировано более 1 млн новых случаев, а зарегистрировано, по оценкам, 769 тыс. смертей от рака желудка [1]. Прогноз зависит от стадии заболевания на момент постановки диагноза и, поскольку у пациентов обычно диагностируют местнораспространенное или метастатическое заболевание, прогноз для большинства неблагоприятный. Из-за отсутствия программ скрининга в большинстве западных стран обнаружение рака желудка, осложненного кровотечением и/или стенозом, происходит очень часто [2].

Лапароскопические технологии произвели революцию в лечении раннего рака желудка, продемонстрированные отдаленные результаты лечения больных с местнораспространенными формами рака желудка в Японии (JLSSG-0901), Китае (CLASS-01) и Южной Корее (KLASS-02) показали их эффективность и безопасность [3, 4], однако возможность их использования при более поздних стадиях только изучается [5, 6].

Лапароскопический доступ позволяет лучше визуализировать анатомические образования, что не только повышает безопасность хирургического вмешательства, но и способствует выполнению адекватной лимфодиссекции, уменьшает травматичность вмешательства и интраоперационную кровопотерю, снижает количество послеоперационных осложнений [7, 8].

Отсутствие тактильной чувствительности, изменение топографии в условиях распространенного онкопроцесса увеличивают вероятность случайного повреждения важных анатомических структур. Для безопасного выполнения эндовидеохирургических вмешательств при осложненном местнораспространенном раке желудка очень важно определение наиболее постоянных / наименее вариабельных и хорошо видимых анатомических ориентиров, позволяющих надежно манипулировать в мезогастральном слое — в непосредственной близости от крупных сосудистых структур в условиях компрометированной злокачественным заболеванием синтопии. В доступной литературе мы не встретили системного описания последовательности определения и препарования основных анатомических ориентиров в данной области.

Определение и систематизация алгоритма последовательного препарования анатомических ориентиров мезогастрального слоя послужили основанием для данного исследования.

Цель исследования — разработать алгоритм последовательной визуальной навигации и определения наиболее постоянных топографо-анатомических ориентиров, позволяющий безопасно осуществлять видеолапароскопические операции при осложненных формах рака желудка.

Материал и методы

Тактика хирургического лечения в клинике [9] строилась в соответствии с общепринятыми современными онкологическими подходами [10—14], с учетом топографо-анатомических особенностей области оперирования [15—17], а также с применением понятий об эмбриональном слое диссекции, впервые описанном еще в 1942 г. Edgar D. Congdon в статье о fasciae of fusion [18—20].

Все 42 пациента оперированы по витальным показаниям ввиду развившихся жизнеугрожающих осложнений основного заболевания, в частности опухолевого стеноза кардии и выходного отдела желудка, а также кровотечения из опухоли.

До принятия хирургической тактики лечения все больные представлены и обсуждены на мультидисциплинарном онкоконсилиуме.

Критериями включения пациентов являлись отсутствие распространенного канцероматоза париетальной и висцеральной брюшины, высокого перехода опухоли на пищевод (выше 4 см), выраженного спаечного процесса брюшной полости и общее состояние по шкале ECOG 1—2.

Технические аспекты операций

Объем оперативного вмешательства зависел от локализации опухолевого процесса. При тотальных и субтотальных поражениях, опухоли верхней трети тела желудка выполняли гастрэктомию с резекцией абдоминального отдела пищевода, при опухоли нижней трети тела и антрального отдела желудка — дистальную субтотальную резекцию желудка. В случае расположения опухоли в средней трети тела желудка и при возможности обеспечить адекватную резекцию выполняли дистальную предельно субтотальную резекцию желудка, в остальных случаях — гастрэктомию. Для кровоснабжения культи сохраняли 1—2 короткие и заднюю желудочные артерии. При локализованных опухолях кардиального отдела желудка операцией выбора служила проксимальная резекция желудка с резекцией абдоминального и нижнегрудного отделов пищевода. При дистальной резекции предпочитали реконструкцию по Бильрот I как функционально более выгодную, показанием к резекции желудка по Бильрот II считали распространение опухоли на привратник и двенадцатиперстную кишку и наличие конгломерата лимфатических узлов в подпривратниковой зоне.

При всех лапароскопических вмешательствах положение пациента на операционном столе было одинаковым — на спине. Использовали 5 троакаров, расстановку которых выполняли с учетом конституциональных особенностей больного и объема планируемого вмешательства.

В течение 1 года в клинике выполняется не менее 150 оперативных вмешательств на желудке. В осно-

Таблица 1. **Структура выполненных оперативных вмешательств**
Table 1. **Characteristics of surgical interventions**

Операция	Число наблюдений (*n*=42)
Гастрэктомия с резекцией абдоминального отдела пищевода	12 (28,6%)
Дистальная субтотальная резекция желудка	
Бильрот I	21 (50,0%)
Бильрот II	5 (11,9%)
Проксимальная резекция желудка с резекцией абдоминального и нижнегрудного отделов пищевода	4 (9,5%)

Таблица 2. **Распространенность опухоли**
Table 2. **Tumor spread**

Распространение на соседние органы и структуры	Число наблюдений (*n*=42)
Абдоминальный отдел пищевода	6 (14,3%)
Большой и малый сальник	8 (19,1%)
Капсула поджелудочной железы	2 (4,8%)
Ворота селезенки	2 (4,8%)
Двенадцатиперстная кишка	4 (9,5%)

ву разработанной навигационной системы положены классические данные анатомии, анализ мирового опыта оперативных вмешательств при раке желудка и собственный опыт открытых и лапароскопических вмешательств.

Подтверждением эффективности стандартизованной в клинике навигационной системы стал анализ 42 видеолапароскопических операций, выполненных по поводу осложненного местнораспространенного рака желудка различной локализации.

У всех больных оценивали качество жизни и учитывали динамику при помощи шкал Карновского (the Karnofsky Performance Status — KPS) и the Eastern Cooperative Oncology Group (ECOG) performance status непосредственно до оперативного лечения (при поступлении в стационар) и перед началом адъювантной химиотерапии (18—22 дня после оперативного вмешательства). Эти шкалы описывают функциональное состояние пациента и определяют уровень общего статуса в процентах и баллах в плане физической активности, повседневной деятельности и способности заботиться о себе (ходьба, работа и т.д.).

Статистическая обработка данных представлена в виде медианы или числа (в процентах). Послеоперационные осложнения также оценивали по шкале Clavien—Dindo. Для анализа выживаемости применяли метод Каплана—Мейера [9]. Определенные по времени значения выживаемости представлены в процентах ± стандартное отклонение. Продолжительность жизни описана как медиана ± стандартное отклонение.

Результаты

Выполнены 12 гастрэктомий с резекцией абдоминального отдела пищевода, 21 субтотальная резекция желудка по Бильрот I, 5 субтотальных резекций желудка по Бильрот II, 4 проксимальные резекции желудка **(табл. 1)**. Местная распространенность опухолевого процесса представлена в **табл. 2**.

Распределение больных по стадиям согласно классификации TNM 8: IIIA стадия (T2—4aN1—3M0) — 12 (28,6%) больных, IIIB стадия (T3—4bN0—3M0) — 10 (23,8%) больных, IIIC стадия (T4a—4bN2—3M0) — 9 (21,4%) больных, IV стадия (TxNxM1) — 11 (26,2%) больных.

На этапе освоения средняя длительность лапароскопических операций составила около 300 мин, в последующем, по мере усовершенствования техники, — около 250 мин. В период освоения методики зарегистрировано 3 конверсии: в 1 случае — при электротравме собственной печеночной артерии, в 2 случаях — при невозможности мобилизации желудка ввиду массивного распространения опухоли в корень брыжейки поперечно-ободочной кишки. В период освоения методики удаляли от 18 до 22 лимфатических узлов, после освоения — 24—25 **(табл. 3)**.

При гистологическом исследовании у 76,1% больных достигнуты чистые края резекции [9]. Положительный проксимальный край резекции был у 8 пациентов в ходе выполнения заведомо циторедуктивных операций по жизненным показаниям. У 2 больных раком кардиоэзофагеального перехода наблюдали врастание опухоли в капсулу поджелудочной железы, альтернативой у них являлось выполнение экстирпации пищевода, но перенести ее они не могли по тяжести сопутствующих заболеваний. Пациенты находились в отделении реанимации и интенсивной терапии 1—2 дня после операции. Средняя длительность стационарного лечения составила 8 дней.

Характеристика послеоперационных осложнений представлена в **табл. 4**.

Два случая развития послеоперационного панкреатита пришлось на время освоения методики.

Один летальный исход зафиксирован на 2-е сутки после лапароскопической гастрэктомии из-за тромбоэмболии легочной артерии, несмотря на проводимую антикоагулянтную терапию, другой — на 8-е сутки после операции на фоне прогрессирующей сердечно-легочной недостаточности с превалированием картины двусторонней полисегментарной пневмонии.

Все осложнения развились у пациентов старшей возрастной группы, что может быть обусловлено тяжестью основного заболевания (распространенность процесса, обязательность высокого пересечения пи-

Таблица 3. **Периоперационные показатели**
Table 3. **Perioperative parameters**

Показатель	Значение
Средняя длительность операции, мин (ДИ*)	253 (200—295)
Средняя интраоперационная кровопотеря, мл (ДИ*)	180 (146—214)
Число конверсий в лапаротомию	3 (7,1%)
Общее количество послеоперационных осложнений	15 (35,7%)
Послеоперационная летальность	2 (4,7%)
Средняя длительность пребывания в отделении реанимации и интенсивной терапии, дни (ДИ*)	2 (1—2)
Средняя длительность госпитализации, дни (ДИ*)	8 (7—9)
Среднее количество удаленных лимфатических узлов (ДИ*)	24 (18—25)
Радикальность	
R0	32 (76,1%)
R1	8 (19%)
R2	2 (4,7%)
Тип опухоли	
аденокарцинома	35 (83,3%)
перстневидноклеточный рак	7 (16,6%)
Степень гистологической дифференцировки	
высокая степень (G1)	5 (11,9%)
умеренная степень (G2)	7 (16,6%)
низкая степень (G3)	18 (42,8%)
недифференцированный рак (G4)	12 (28,5%)
Стадия заболевания по TNM	
IIIA	12 (23%)
IIIB	10 (19%)
IIIC	9 (17%)
IV	11 (35%)

Примечание. * — доверительный интервал.

Таблица 4. **Характеристика послеоперационных осложнений**
Table 4. **Characteristics of postoperative complications**

Тип осложнения	Степень по классификации Clavien—Dindo	Число больных (n=42)
Раневая инфекция	I	3 (7,1%)
Гастростаз	I	4 (9,4%)
Послеоперационный панкреатит	II	2 (4,7%)
Несостоятельность швов анастомоза (не требующая хирургического лечения)	II	2 (4,7%)
Стриктура анастомоза	IIIa	2 (4,7%)
Летальный исход:		2 (4,7%)
тромбоэмболия легочной артерии	V	1 (2,3%)
сердечно-легочная недостаточность, пневмония		1 (2,3%)
Всего		15 (35,7%)

щевода с учетом локализации опухоли) и сопутствующими субкомпенсированными или декомпенсированными хроническими заболеваниями. Оценка качества жизни пациентов до и после операции представлена в **табл. 5**.

Число больных, оценивавших свое состояние после операции в 90% по шкале Карновского и 1 балл по шкале ECOG, увеличилось на 28,6%.

Более 1 года после операции прожил 21 (50%) пациент, более 2 лет — 12 (28,5%) пациентов [9] **(табл. 6)**.

Период освоения лапароскопической методики с формированием системы топографо-анатомической навигации длился с 2012 по 2014 г. (14 пациентов), результаты оперативного лечения изменились после ее регулярного использования с 2015 по 2018 г. (28 пациентов).

Использование разработанной методики топографо-анатомической навигации позволило расширить возможности лапароскопического доступа при осложненных формах рака желудка.

Этап лимфодиссекции большого сальника и левых желудочно-сальниковых сосудов (группы лимфатических узлов 4sb и 4d)

Стандартным считали начало мобилизации желудка с большой кривизны, но с учетом распространенности опухолевого процесса на те или иные анатомические структуры. Последовательность этапов мо-

Таблица 5. **Качество жизни пациентов до и после оперативного вмешательства**
Table 5. **Pre- and postoperative quality of life**

Качество жизни	Число больных (*n*=42)	
	до операции	после операции
Шкала Карновского — 90% ECOG — 1 балл	13 (30,9%)	25(59,5%)
Шкала Карновского — 80% ECOG — 2 балла	20 (47,6%)	15 (35,7%)
Шкала Карновского — 70% ECOG — 2 балла	7 (16,6%)	1 (2,3%)
Шкала Карновского — 60% ECOG — 2 балла	2 (4,7%)	1 (2,3%)

Таблица 6. **Отдаленные онкологические результаты**
Table 6. **Long-term outcomes**

Показатель	Число больных (*n*=42)
Пациенты, получившие адъювантную химиотерапию	31 (73,8%)
Интервал между операцией и началом химиотерапии, дни (ДИ*)	20 (18—22)
Средняя продолжительность жизни, мес	18 (10,6—25,4)
более 1 года, %±СО**	50±5,9
более 2 лет, %±СО**	28,5±5,6

Примечание. * — доверительный интервал; ** — стандартное отклонение.

билизации зависела от решения хирурга. В том числе возможно начало мобилизации со стороны малого сальника для ревизии основания левых желудочных сосудов или от области пищеводного отверстия диафрагмы для оценки распространения опухоли на пищевод.

Мы предпочитали сначала мобилизовывать желудок без большого сальника, в этот момент возможными ориентирами могут быть сосудистые аркады большой кривизны желудка, привратник, так называемая воронья лапка моторной ветви нерва Латарже, область слияния правой желудочной артерии и нижней ветви левой желудочной артерии — место соприкосновения областей лимфооттока в регионы 5-й и 7-й групп лимфатических узлов.

Продвигаясь вдоль большой кривизны на 2—3 см ниже аркады большой кривизны к воротам селезенки и доходя до границы с ее нижним полюсом, по возможности сразу отодвигали книзу селезеночный изгиб толстой кишки, визуализировали хвост поджелудочной железы.

Рассекая желудочно-ободочную связку вправо до границы ее свободной части, не пытались достичь привратника, так как в этой области мезогастральный слой срастается с мезоколическим примерно над перешейком поджелудочной железы, окружая область тесного прилегания правых желудочно-сальниковых и средних ободочных сосудов.

При тракции желудка кверху в области ворот селезенки начинают определяться левые желудочно-сальниковые сосуды. Ориентиром для определения устья левой желудочно-сальниковой вены служили верхний край хвоста поджелудочной железы, нижний полюс селезенки, селезеночный изгиб ободочной кишки. Выделение левых желудочно-сальниковых сосудов происходит в клетчаточном пространстве между хвостом поджелудочной железы и нижним полюсом селезенки.

У 8 пациентов распространение опухоли на большой и малый сальник потребовало его вынужденной резекции в том или ином объеме, что не противоречит данным мировой литературы [21].

Этап лимфодиссекции 11-й и 10-й групп лимфатических узлов

Ориентиры на этом этапе операции — селезеночная артерия, желудочно-поджелудочная связка.

С учетом локализации опухоли по большой кривизне диссекция 10-й группы лимфатических узлов выполнена у 2 пациентов. Опираясь на данные, продемонстрированные рандомизированным исследованием JCOG 0101, спленэктомию не производили [22].

Выполняя лимфаденэктомию медиолатерально, в области 11-й группы лимфатических узлов, целесообразно сначала идентифицировать левые желудочные сосуды в основании желудочно-поджелудочной связки и мобилизовать их основание, после этого двигаться налево — по передней поверхности селезеночной артерии, которая контурирует на границе с поджелудочной железой. Необходимо при этом сдвигать рыхлые ткани в сторону желудка, до области отхождения восходящей ветви селезеночной артерии (так называемой задней желудочной артерии). В ходе выполнения резекции желудка область идентификации восходящей ветви селезеночной артерии является латеральной границей выполнения лимфаденэктомии D2.

Продолжая лимфодиссекцию по верхнему и заднему контуру селезеночной артерии, углублялись, таким образом, ретропанкреатически, до идентификации селезеночной вены — заднежней границы лимфаденэктомии D2.

В этой области, левее левых желудочных сосудов, поднимаясь вверх, идентифицировали обе медиальные ножки диафрагмы. Дном раны при этом являлись фасция Герота и видимый под ней надпочечник. При выполнении действий таким образом становится более безопасным последующее пересечение под визуальным контролем спереди коротких селезеночных артерий, а также пересечение задней желудочной артерии без опасности полной деваскуляризации или повреждения селезенки.

Не следует спешить пересекать левую желудочно-сальниковую артерию у основания — целесообразно идентифицировать не только ее основание, но по возможности и ее ветвь, часто идущую к нижнему полюсу селезенки, хвосту поджелудочной железы и к большому сальнику (если он сохраняется), и пересечь их дистальнее.

Для завершения лимфаденэктомии в этой области возвращались к основанию задней желудочной артерии, окончательно дифференцируя ее от артерии верхнего полюса селезенки, которая может отходить проксимальнее задней желудочной, и лигировали ее. Заканчивали препаровку верхней полуокружности селезеночной артерии у места отхождения левой желудочно-сальниковой, полностью мобилизуя ее у основания, идентифицировали сальниковую ветвь и ветвь нижнего полюса селезенки, пытаясь по возможности ее сохранить. Далее под визуальным контролем пересекали короткие артерии.

Таким образом, обнажаются ворота селезенки и становятся доступны для удаления мягкие ткани в области ее ворот, и теперь, если нужно, без технических сложностей можно отсечь большой сальник от поперечно-ободочной кишки слева направо.

Этап лимфодиссекции групп лимфатический узлов 4sb и 6

Ориентиры осуществления этого этапа — правые и средние ободочные сосуды, круглая связка печени, привратник.

Мобилизовывали мезоколон, идентифицировали привратник и мобилизовывали его вправо от головки поджелудочной железы до желудочно-двенадцатиперстной артерии. Сдвигали вниз корень мезоколона и печеночный изгиб толстой кишки, визуализировали правые желудочно-сальниковые сосуды. Правую желудочно-сальниковую вену находили, ориентируясь на место слияния с правой ободочной веной, а саму артерию — глубже и левее. Опускаясь по желудочно-двенадцатиперстной артерии, находили основание правой желудочно-сальниковой артерии, пересекали и лигировали ее на этом уровне. Правая желудочно-сальниковая вена расположена чуть правее и поверхностнее — ближе к большой кривизне желудка, она обычно хорошо контурируется. Для выделения области ее впадения в ствол Генле (конфлюенс с правой ободочной веной) бывает полезным двигаться по мезоколону от области печеночного изгиба ободочной кишки влево, вдоль правой ободочной вены.

Для безопасной навигации в области основания среднеободочных сосудов целесообразно мобилизовать печеночный изгиб, отделив его от сальника, и визуализировать правую полуокружность двенадцатиперстной кишки, что делает более понятным истинное расположение головки поджелудочной железы и прилегающих структур. Дополнительным ориентиром служит круглая связка печени, располагающаяся в одной сагиттальной плоскости со среднеободочными сосудами. После пересечения правой желудочно-сальниковой вены открывается доступ к 6-й группе лимфатических узлов. Далее, двигаясь латерально вправо, продожали сдвигать вниз мезоколон от головки поджелудочной железы до подпривратниковой вены — латеральной границы лимфаденэктомии в объеме D2.

Визуальными ориентирами в этот момент становятся подкова двенадцатиперстной кишки и расположенная кнутри головка поджелудочной железы.

Этап лимфодиссекции 5-й и 12-й групп лимфатических узлов

Готовясь к пересечению двенадцатиперстной кишки, формировали тракт позади и выше нее с последующим пересечением последней. Здесь важно пересечь мезогастральный слой, а не углубиться по его ходу под перешеек поджелудочной железы. Прослеживали ход желудочно-двенадцатиперстной артерии вплоть до места ее отхождения от общей печеночной артерии. Таким образом, надежно идентифицируется собственная печеночная артерия. Лимфодиссекцию вдоль гепатодуоденальной связки (группа 12a лимфатических узлов) обычно выполняли в сторону ворот печени, вдоль собственной печеночной артерии, что безопаснее, чем при движении от ворот печени. Пересечение правой желудочной артерии происходит после визуализации левой ветви печеночной артерии. Удаляемые ткани сдвигали в сторону малого сальника.

Двигаясь вверх по правому краю общей печеночной артерии до ворот печени, находили правую желудочную артерию и лигировали ее у основания. Таким образом, идентифицировали левый край воротной вены как показатель адекватной лимфодиссекции.

Необходимо сохранять хотя бы одну супрапилорическую артерию для адекватного кровоснабжения культи.

Этап супрапанкреатической лимфодиссекции

Согласно описанным в литературе рекомендациям [12, 15, 20], последовательно выполняли супрапанкреатическую лимфодиссекцию, по возможности

одним блоком, вдоль собственной печеночной (группа 12а лимфатических узлов), передней поверхности общей печеночной (группа 8а) артерий, чревного ствола (группа 9), начального сегмента селезеночной (группа 11р) и левой желудочной (группа 7) артерий. Рекомендованными анатомическими ориентирами супрапанкреатической лимфодиссекции являются верхний край поджелудочной железы и желудочно-поджелудочная связка с проходящими в ней левыми желудочными артерией и веной **(рис. 1)**. Брюшину рассекали по верхнему краю поджелудочной железы, непосредственно у ее капсулы, справа налево в направлении хвоста поджелудочной железы [12, 15].

Лимфодиссекцию 8-й группы лимфатических узлов выполняли латеромедиально или медиолатерально в зависимости от преференций хирурга, строго по верхнему краю поджелудочной железы в сторону мобилизованного основания левых желудочных сосудов, огоняли переднюю полуокружность общей печеночной артерии. При необходимости удаления группы 8р лимфатических узлов позади общей печеночной артерии ее удобно взять на держалку.

Полностью мобилизовать правую полуокружность пищеводного отверстия диафрагмы будет проще, если сначала отсечь малый сальник от висцеральной поверхности печени, идентифицировать правую медиальную ножку диафрагмы и, отсекая жировую прослойку, двигаться в сторону желудка **(рис. 2)**.

Лимфодиссекцию групп 2 и 4sa лимфатических узлов при гастрэктомии выполняли до пересечения пищевода. Рассекали париетальную брюшину по окружности пищеводного отверстия диафрагмы и расположенную под ней плотную фасциальную пластинку — мембрану Бертелли—Лаймера, продолжали разрез влево с рассечением желудочно-диафрагмальной связки в сторону верхнего полюса селезенки.

Обсуждение

За прошедшие годы достижения малоинвазивной хирургии привели к смещению стандартов в сторону лапароскопических операций, при этом высококачественные данные с Востока и Запада демонстрируют удовлетворительные результаты лечения осложненного рака желудка как при ранних формах, так и при местном распространении [3, 4, 6, 23—25]. Современной тенденцией хирургии рака желудка является уменьшение хирургической агрессии при сохранении онкологических принципов вмешательства (Japanese gastric cancer treatment guidelines 2018 (5th edition), NCCN 2020, ESMO 2016) [21, 22, 26, 27].

Еще в 1982 г. Р. Хилдом, а в последующем и другими авторами показано, что удаление прямой кишки в пределах мезоректального слоя позволяет контролировать злокачественную опухоль и снизить частоту рецидива [19, 28].

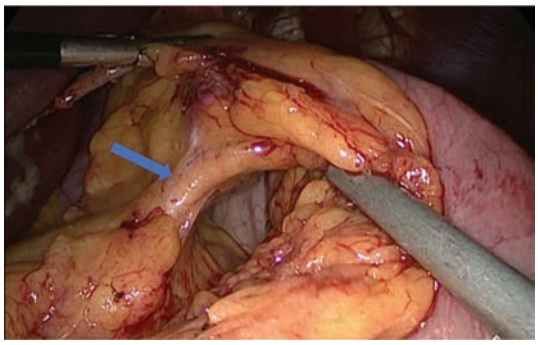

Рис. 1. **Эндофотография этапа супрапанкреатической лимфодиссекции.**

Стрелкой указана область левых желудочных вены и артерии.

Fig. 1. **Suprapancreatic lymph node dissection.**

The arrow indicates the area of the left gastric veins and arteries.

Безопасность работы в эмбриональном слое определяется отсутствием в нем крупных сосудов и прекрасно иллюстрируется стандартами, давно сформулированными Р. Хилдом [19]: 1) распознавание подвижности между тканями различного эмбрионального происхождения; 2) «острая» диссекция под прямым визуальным контролем в условиях хорошего освещения; 3) аккуратное (безнадрывное) раскрытие плоскости диссекции путем дозированной тракции и контртракции.

В процессе операции мы дважды (в области перешейка поджелудочной железы и в воротах селезенки) были вынужденны пересекать эмбриональный слой для адекватного продвижения в забрюшинном пространстве.

Мезогастральный слой заканчивается слева за левой желудочно-сальниковой артерией (10-я группа лимфатических узлов находится вне этого слоя и в том числе поэтому не входит в объем D2).

Вариабельность анатомии селезеночной артерии и ее ветвей, особенно в условиях скомпрометированного местнораспространенным процессом мезогастрального слоя, требует их четкой интраоперационной идентификации для профилактики таких осложнений, как ишемия/инфаркт верхнего или нижнего полюса селезенки или травмы ее капсулы. Например, перед пересечением так называемой задней артерии желудка требуется проследить ее до места отхождения в связи с риском перевязки ветви, идущей непосредственной к верхнему полюсу селезенки, равно как и в воротах селезенки, ее нужно дифференцировать от левой желудочно-сальниковой артерии. Аналогичный подход рекомендуется перед перевязкой левой желудочно-сальниковой артерии на уровне бифуркации с ветвью, кровоснабжающей нижний полюс селезенки [15, 16].

Движение по ходу селезеночной артерии требует отдельного описания, так как она часто имеет очень извитой ход, что повышает вероятность ее травмы.

Мы стремились выполнять лимфаденэктомию в рамках эмбрионального слоя, стараясь удалять не только лимфатические узлы, но и клетчатку в рамках пространства, соответствующего эмбриональной дорзальной брыжейке, вынужденно пересекая ее только в тех местах, где приходилось это делать для сохранения поджелудочной железы и селезенки, которые эмбриогенетически расположены в одном мезенхимальном футляре с желудком. Показания к удалению тех или иных групп лимфатических узлов зависели от распространенности опухолевого процесса.

Именно манипуляции в забрюшинном слое, в рыхлых клетчаточных пространствах мезогастрального слоя при отсутствии трехмерного изображения и тактильной чувствительности побудили нас разработать и описать систему визуальных ориентиров — наиболее постоянных анатомических структур и безопасно переходить от одного ориентира к другому.

Несмотря на недостаток данных об отдаленных результатах вынужденных операций при раке желудка [24, 29—31], циторедуктивные хирургические вмешательства в сочетании с возможностями системной химиотерапией у пациентов с осложненным местнораспространенным раком желудка могут обеспечить более длительную выживаемость [32].

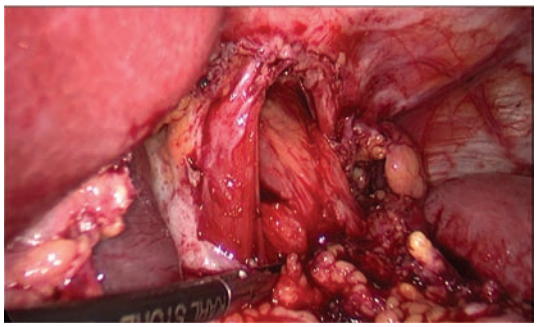

Рис. 2. **Эндофотография этапа мобилизации клетчатки в области желудочно-эзофагеального перехода.**
Fig. 2. **Mobilization of gastroesophageal junction.**

Заключение

Разработанная и внедренная в повседневную клиническую практику система интраоперационной топографо-анатомической навигации при эндовидеохирургическом лечении осложненных форм рака желудка позволила стандартизовать оперативные приемы вне зависимости от распространенности опухолевого процесса и улучшить результаты лечения у этой группы больных.

Рекомендованный алгоритм последовательного препарирования с ориентацией на анатомические ориентиры в индивидуально вариабельных анатомических условиях позволяет безопасно выполнять эндовидеохирургические вмешательства при раке желудка различной локализации.

Авторы заявляют об отсутствии конфликта интересов.

The authors declare no conflicts of interest.

ЛИТЕРАТУРА/REFERENCES

1. Sung H, Ferlay J, Siegel RL, Laversanne M, Soerjomataram I, Jemal A, et al. Global cancer statistics 2020: GLOBOCAN estimates of incidence and mortality worldwide for 36 cancers in 185 countries. *CA: A Cancer Journal for Clinicians.* 2021.
2. Li S, Zang L. The Effectiveness of Gastrectomy With Chemoradiotherapy Among Stage IV Gastric Adenocarcinoma: A Population-Based Analysis. *Front Oncol.* 2020;10:630.
3. Kitano S, Shiraishi N, Uyama I, Sugihara K, Tanigawa N. Japanese Laparoscopic Surgery Study Group. A multicenter study on oncologic outcome of laparoscopic gastrectomy for early cancer in Japan. *Ann Surg.* 2007;245(1):68-72. https://doi.org/10.1097/01.sla.0000225364.03133.f8
4. Brian YO Chan, Kelvin KW Yau, Canon KO Chan. Totally laparoscopic versus open gastrectomy for advanced gastric cancer: a matched retrospective cohort study. *Hong Kong Med J.* 2019;25(1):30-37. Epub 18 Jan 2019. https://doi.org/10.12809/hkmj177150
5. Лядов В.К., Янг Х.К. Лапароскопическая хирургия рака желудка: отчет о стажировке в Сеульском национальном университетском госпитале. *Эндоскопическая хирургия.* 2014;3:48-53.
Lyadov VK, Yang KhK. Laparoscopic surgery of gastric cancer: report on apprenticeship in Seoul National University Hospital. *Endoskopicheskaya khirurgiya.* 2014;3:48-53. (In Russ.).
6. Qi X, Liu Y, Wang W, Cai D, Li W, Hui J, Liu C, Zhao Y, Li G. Management of advanced gastric cancer: An overview of major findings from meta-analysis. *Oncotarget.* 2016;7:78180-78205. https://doi.org/10.18632/oncotarget.12102
7. Хатьков И.Е., Израилов Р.Е. и др. Лапароскопическая гастрэктомия при местнораспространенном раке желудка. *Эндоскопическая хирургия.* 2018;(24)2:8-12.
Khatkov IE, Izrailov RE, et al. Laparoscopic gastrectomy for locally advanced gastric cancer. *Endoskopicheskaya khirurgiya.* 2018;(24)2:8-12. (In Russ.).
https://doi.org/10.17116/endoskop20182428
8. Zeng F, Chen L, Liao M, Chen B, Long J, Wu W, et al. Laparoscopic versus open gastrectomy for gastric cancer. *World Journal of Surgical Oncology.* 2020;18(1):20.
9. Черноусов А.Ф., Хоробрых Т.В., Абдулхакимов Н.М. Лапароскопические операции при лечении осложненных форм рака желудка. *Онкология. Журнал им. П.А. Герцена.* 2020;9(40):18-24.
Chernousov AF, Khorobrykh TV, Abdulkhakimov NM. Laparoscopic surgery for treatment of complicated forms of gastric cancer. *P.A. Herzen Journal of Oncology.* 2020;9(40):18-24. (In Russ.).
https://doi.org/10.17116/onkolog2020904118
10. Korean Practice Guideline for Gastric Cancer 2018: an Evidence-based, Multi-disciplinary Approach. *J Gastric Cancer.* 2019;19(1):1-48.
11. Lee HJ, Hyung WJ, Yang HK, Han SU, Park YK, An JY, et al. Short-term Outcomes of a Multicenter Randomized Controlled Trial Comparing Laparoscopic Distal Gastrectomy With D2 Lymphadenectomy to Open Distal Gastrectomy for Locally Advanced Gastric Cancer (KLASS-02-RCT). *Ann Surg.* 2019;270(6):983-991.
12. Japanese gastric cancer treatment guidelines 2018 (5th edition). *Japanese Gastric Cancer Association. Gastric Cancer volume.* 2021;24:1-21.

13. NCCN Guidelines 2020. https://www.nccn.org/professionals/physician_gls/pdf/gastric.pdf
14. Smyth EC, Verheij M, Allum W, Cunningham D, Cervantes A, Arnold D. Gastric cancer: ESMO Clinical Practice Guidelines for diagnosis, treatment and follow-up†. *Annals of Oncology.* 2016;27:38-49. https://doi.org/10.1093/annonc/mdw350
15. Shinohara H. *Illustrated Abdominal Surgery.* 2020. https://doi.org/10.1007/978-981-15-1796-9_2
16. Netter FH. Netter's Anatomy Atlas, 7th edition. 2019. https://evolve.elsevier.com/cs/product/9780323613248?role=student
17. Николаев А.В. *Топографическая анатомия и оперативная хирургия* [Электронный ресурс]. 3-е изд., 2019 г. Nikolaev AV. *Topographic anatomy and operative surgery* [Electronic resource]: textbook, 3rd ed. 2019. https://kingmed.info/media/book/5/4559.pdf
18. Edgar D Congdon, Ralph Blumberg, William Henry. Fasciae of fusion and elements of the fused enteric mesenteries in the human adult. *American Journal of Anatomy.* March 1942. https://doi.org/10.1002/aja.1000700204
19. Heald RJ, Husband EM, Ryall RD. The mesorectum in rectal cancer surgery — the clue to pelvic recurrence? *Br J Surg.* 1982;69(10):613-616. https://doi.org/10.1002/bjs.1800691019
20. Карачун А.М., Кащенко В.А., Пелипась Ю.В. Технические аспекты лапароскопических вмешательств при раке желудка. *Клиническая больница.* 2016;2(16). Karachun AM, Kashchenko VA, Pelipas YuV. Technical aspects of laparoscopic gastrectomy for gastric cancer. *The Hospital.* 2016;2(16).
21. Jongerius EJ, Boerma D, et al. Role of omentectomy as part of radical surgery for gastric cancer. *BJS.* 2016. https://doi.org/10.1002/bjs.10149
22. Takeshi Sano, MD, PhD, Mitsuru Sasako. Randomized Controlled Trial to Evaluate Splenectomy in Total Gastrectomy for Proximal Gastric Carcinoma. *Annals of Surgery.* 2017;265(2). https://doi.org/10.1097/sla.0000000000001814
23. Хатьков И.Е., Израилов Р.Е. и др. Лапароскопические дистальные резекции у больных раком желудка. *Эндоскопическая хирургия.* 2018;1:10-14. Khatkov IE, Izrailov RE, et al. Laparoscopic distal gastric resections for stomach cancer. *Endoskopicheskaya khirurgiya.* 2018;1:10-14. (In Russ.). https://doi.org/10.17116/endoskop201824110-14
24. Kim HH, Hyung WJ, Cho GS, et al. Morbidity and mortality of laparoscopic gastrectomy versus open gastrectomy for gastric cancer. An interim report — a phase III multicenter, prospective, randomized Trial (KLASS Trial). *Ann Surg.* 2010;251:417-420. https://doi.org/10.1097/SLA.0b013e3181cc8f6b
25. Martinez-Ramos D, Miralles-Tena JM, Cuesta MA, et al. Laparoscopy versus open surgery for advanced and resectable gastric cancer: A meta-analysis. *Rev Esp Enferm Dig.* 2011;103(3):133-141. https://doi.org/10.4321/s1130-01082011000300005
26. Kurokawa Y, Doki Y, Mizusawa J, et al. Bursectomy versus omentectomy alone for resectable gastric cancer (JCOG1001): A phase 3, open-label, randomised controlled trial. *Lancet Gastroenterol Hepatol.* 2018;3(7):460-468. https://doi.org/10.1016/S2468-1253(18)30090-6
27. Chang JS, Kim KH, Yoon HI, et al. Locoregional relapse after gastrectomy with D2 lymphadenectomy for gastric cancer. *British Journal of Surgery.* 2017;104(7):877-884. https://doi.org/10.1002/bjs.10502
28. Nadia Peparini, Roberto Caronna, Piero Chirletti. The "meso" of the rectum and the "meso" of the pancreas: similar terms but distinct concepts in surgical oncology. *Hepatobiliary Pancreat Dis Int.* 2015;14(5):548-551. https://doi.org/10.1002/bjs.10502
29. Fujitani K, Yang HK, Mizusawa J, et al. Gastrectomy plus chemotherapy versus hemotherapy alone for advanced gastric cancer with a single non-curable factor (REGATTA): A phase 3, randomised controlled trial. *Lancet Oncol.* 2016;17:309-318. https://doi.org/10.1016/S1470-2045(15)00553-7
30. Nakamura K, Katai H, Mizusawa J, et al. A phase III study of laparoscopy-assisted versus open distal gastrectomy with nodal dissection for clinical stage IA/IB gastric Cancer (JCOG0912). *Jpn J Clin Oncol.* 2013;43:324-327. https://doi.org/10.1093/jjco/hys220
31. Inaki N, Etoh T, Ohyama T, et al. Multi-institutional, prospective, phase II feasibility study of laparoscopy-assisted distal gastrectomy with D2 lymph node dissection for locally advanced gastric cancer (JLSSG0901). *World J Surg.* 2015;39:2734-2741. https://doi.org/10.1007/s00268-015-3160-z
32. Роман Л.Д., Карачун А.М., Самсонов Д.В. Отдаленные результаты радикальных и паллиативных хирургических вмешательств у больных местнораспространенным раком желудка. *Вестник Национального медико-хирургического центра им. Н.И. Пирогова.* 2011;6(4):46-48. Roman LD, Karachun AM, Samsonov DV. Long-term results of radical and palliative surgery of patients with locally advanced gastric cancer. *Vestnik Natsional'nogo mediko-khiryrgicheskogo tsentra im. N.I. Pirogova.* 2011;6(4):46-48. (In Russ.).

Поступила 28.06.2021
Received 28.06.2021
Принята к печати 15.07.2021
Accepted 15.07.2021