Хирургия. Журнал имени Н.И. Пирогова
2022, №4 с. 11-17
https://doi.org/10.17116/hirurgia202204111

Pirogov Journal of Surgery
2022, No. 4, pp. 11-17
https://doi.org/10.17116/hirurgia202204111

Ремоделирование корня аорты с аннулопластикой аортального клапана у больных с аневризмой корня аорты без выраженного органического поражения аортального клапана

© А.В. ЛЫСЕНКО[1], Г.И. САЛАГАЕВ[1], П.В. ЛЕДНЕВ[1], Т.Г. НИКИТЮК[1], Ю.В. БЕЛОВ[1, 2]

[1]ГНЦ ФГБНУ «Российский научный центр хирургии им. акад. Б.В. Петровского» Москва, Россия;
[2]ФГАОУ ВО «Первый Московский государственный медицинский университет им. И.М. Сеченова» Минздрава России (Сеченовский Университет), Москва, Россия.

Резюме

Цель исследования. Анализ опыта ремоделирования корня аорты по методике Yacoub с аннулопластикой аортального клапана у больных с аневризмой корня аорты без выраженного органического поражения аортального клапана.

Материал и методы. С сентября 2020 г. по декабрь 2021 г. прооперированы 19 больных с соединительнотканной дисплазией, аневризмой корня и/или восходящей аорты и различной степенью аортальной недостаточности. Пациентам выполнено ремоделирование корня аорты с аннулопластикой фиброзного кольца аортального клапана.

Результаты. Среднее время искусственного кровообращения составило 148,7±23,5 мин, пережатия аорты — 117,3±19,5 мин. По данным послеоперационной трансторакальной эхокардиографии, недостаточность на аортальном клапане не превышала 1 ст. у 6 больных, у 13 больных она отсутствовала. Госпитальная летальность и значимые сердечно-сосудистые осложнения отсутствовали. При анализе среднесрочных результатов реконструкции 14-месячная свобода от аортальной регургитации ≥2 ст. составила 94,7%, общая выживаемость — 100%.

Вывод. Процедура реконструкции корня аорты характеризуется благоприятной гемодинамической эффективностью и низкой частотой осложнений. Для более точной оценки эффективности хирургического лечения, определения предикторов успешной реконструкции, разработки показаний, противопоказаний и персонифицированного алгоритма выбора больных планируется дальнейшее накопление материала с его клиническим анализом.

Ключевые слова: *корень аорты, аневризма, ремоделирование, аортальная недостаточность.*

Информация об авторах:

Лысенко А.В. — https://orcid.org/0000-0001-7745-8675
Салагаев Г.И. — https://orcid.org/0000-0002-7210-8366
Леднев П.В. — https://orcid.org/0000-0002-3033-4146
Никитюк Т.Г. — https://orcid.org/0000-0003-4192-7366
Белов Ю.В. — https://orcid.org/0000-0002-9280-8845
Автор, ответственный за переписку: Салагаев Г.И. — e-mail: gennadiisalagaev@mail.ru

Как цитировать:

Лысенко А.В., Салагаев Г.И., Леднев П.В., Никитюк Т.Г., Белов Ю.В. Ремоделирование корня аорты с аннулопластикой аортального клапана у больных с аневризмой корня аорты без выраженного органического поражения аортального клапана. *Хирургия. Журнал им. Н.И. Пирогова*. 2022;4:11–17. https://doi.org/10.17116/hirurgia202204111

Aortic root remodeling and aortic valve annuloplasty in patients with aortic root aneurysm and no severe aortic valve disease

© A.V. LYSENKO[1], G.I. SALAGAEV[1], P.V. LEDNEV[1], T.G. NIKITYUK[1], YU.V. BELOV[1, 2]

[1]Petrovsky National Research Center of Surgery, Moscow, Russia;
[2]Sechenov First Moscow State Medical University, Moscow, Russia

Abstract

Objective. Analysis of the outcomes after aortic root remodeling with aortic valve annuloplasty in patients with aortic root aneurysm and no severe aortic valve disease.

Material and methods. There were 19 patients with connective tissue dysplasia, aneurysm of aortic root and/or ascending aorta and aortic regurgitation between September 2020 and December 2021. All patients underwent aortic root remodeling with aortic valve annuloplasty.

Results. Mean time of cardiopulmonary bypass was 148.7±23.5 min, aortic clamping — 117.3±19.5 min. According to postoperative transthoracic echocardiography, mild aortic regurgitation was observed in 6 patients, 13 patients had no regurgitation. There was no in-hospital mortality or significant cardiovascular complications. Freedom from moderate-to-severe aortic regurgitation after 14 months was 94.7%, overall survival — 100%.

Conclusion. Aortic root remodeling is characterized by favorable hemodynamic efficiency and low complication rate. Further accumulation of data with clinical analysis are planned for a more accurate assessment of effectiveness of surgical treatment,

determination of predictors of successful reconstruction, development of indications, contraindications and a personalized algorithm for patient selection.

Keywords: *aortic root, aneurysm, remodeling, aortic insufficiency.*

Information about the authors:

Lysenko A.V. — https://orcid.org/0000-0001-7745-8675
Salagaev G.I. — https://orcid.org/0000-0002-7210-8366
Lednev P.V. — https://orcid.org/0000-0002-3033-4146
Nikityuk T.G. — https://orcid.org/0000-0003-4192-7366
Belov Yu.V. — https://orcid.org/0000-0002-9280-8845
Corresponding author: Salagaev G.I. — e-mail: gennadiisalagaev@mail.ru

To cite this article:

Lysenko AV, Salagaev GI, Lednev PV, Nikityuk TG, Belov YuV. Aortic root remodeling and aortic valve annuloplasty in patients with aortic root aneurysm and no severe aortic valve disease. *Pirogov Russian Journal of Surgery = Khirurgiya. Zhurnal im. N.I. Pirogova*. 2022;4:11–17. (In Russ.). https://doi.org/10.17116/hirurgia202204111

Введение

Успешное развитие оперативных вмешательств с сохранением аортального клапана для лечения пациентов с аневризмой корня аорты и ее восходящей части вызывает все больший интерес среди кардиохирургов вследствие существующих ограничений, связанных с протезированием аортального клапана, и всеобщего мнения, что сохранение нативного клапана — более приемлемое решение, чем его протезирование. Дисфункция аортального клапана у этих больных связана с расширением синотубулярного гребня, деформацией и/или расширением синусов Вальсальвы, аннулоэктазией или совокупностью всех этих проблем [1—3]. Поскольку створки аортального клапана сохранны или изменены незначительно, клапансохраняющее ремоделирование корня аорты имеет большие преимущества.

Как правило, аневризматическое поражение корня аорты и ее восходящей части у пациентов связано с заболеваниями соединительной ткани. Мутации генов, кодирующих соединительнотканные белки, являются корнем структурной и функциональной деградацией проксимальных отделов аорты. Возможно, по этой причине заболевание часто диагностируется среди лиц молодого и трудоспособного возраста [4]. Это является не только медицинской, но и социально-экономической проблемой. Также стоит отметить немаловажный аспект: заболевание чаще всего протекает в бессимптомной форме в течение длительного промежутка времени, выявляется при скрининговых осмотрах и плановой диспансеризации населения [5]. В результате длительно существующий латентный период приводит к тяжелой манифестации патологии: острое расслоение и разрыв восходящей аорты с высокой летальностью.

В настоящий момент «золотым стандартом» хирургического лечения аневризматического расширения корня аорты и ее восходящей части является протезирование аортального клапана клапаносодержащим кондуитом (операция Bentall—DeBono). Касательно ранних и отдаленных послеоперационных результатов операция зарекомендовала себя в качестве успешной альтернативы хирургическому лечению данной патологии [6, 7]. Однако имплантация механического протеза сопровождается рядом недостатков: это пожизненный прием антикоагулянтов, требующий жесткого контроля международного нормализованного отношения (МНО) в пределах терапевтического окна, тщательная профилактика инфекционного эндокардита, а для лиц женского пола — своевременная прегравидарная подготовка и адекватное ведение беременности. Все эти особенности предполагают более высокую комплаентность со стороны пациента. Вышесказанные особенности снижают качество жизни больных.

Существуют два способа, способствующие сохранению нативных створок аортального клапана при отсутствии их поражения: ремоделирование и реимплантация корня аорты. Последняя является самой распространенной альтернативой протезированию аортального клапана клапаносодержащим кондуитом. Реимплантация корня аорты в протез (классическая операция David) способствует его стабилизации с сохранением нативных створок аортального клапана и восстановлением их функции. Однако, согласно последним зарубежным публикациям, техника ремоделирования корня аорты с экзопротезированием фиброзного кольца аортального клапана показала себя более эффективным и безопасным методом как в отношении сохранения и восстановления физиологической гемодинамики, так и в отношении частоты повторных оперативных вмешательств касательно рецидива аортальной регургитации (4% после процедуры реимплантации против 1% после ремоделирования корня аорты) [8—12].

Согласно проспективному когортному исследованию CAVIAAR, в котором оценивали исходы ремоделирования корня аорты и протезирования аортального клапана и восходящей аорты клапаносодержащим кондуитом по методике Bentall—DeBono,

летальность, ассоциированная с дисфункцией протеза клапана, и частота геморрагических осложнений через 4 года после операции были достоверно ниже в группе ремоделирования корня аорты (0,9% против 5,7%, $p<0,001$; 10,8% против 21,7%, $p=0,02$). Отсутствовали значимые различия в 30-дневной смертности. Авторы отметили тенденцию к увеличению частоты осложнений в группе Bentall—DeBono (отношение шансов 2,52, $p=0,09$). Частота повторных вмешательств была сопоставимой в обеих группах ($p=0,2$) [13].

Внедрение инновационных методов пластических реконструкций клапанов сердца, в том числе корня аорты и аортального клапана, а также их стандартизация могут способствовать снижению стоимости хирургического лечения, частоты клапан-ассоциированных осложнений и улучшению качества жизни пациентов.

Первичные данные представляют огромный интерес, учитывая, что отсутствие необходимости в протезировании клапана снижает стоимость хирургического лечения, частоту клапан-ассоциированных осложнений и улучшает качество жизни больных. Снижение частоты повторных вмешательств определяет общую долгосрочную стратегию по совершенствованию качества медицинской помощи.

Учитывая вышеприведенные данные, целью настоящего сообщения является анализ нашего опыта ремоделирования корня аорты по методике Yacoub с аннулопластикой аортального клапана у больных с аневризмой корня аорты без выраженного органического поражения аортального клапана.

Материал и методы

С сентября 2020 г. по декабрь 2021 г. прооперированы 19 больных с соединительнотканной дисплазией, аневризмой корня и/или восходящей аорты и различной степенью аортальной недостаточности. Пациентам выполнено ремоделирование корня аорты с аннулопластикой фиброзного кольца аортального клапана. С помощью периоперационной визуализации (КТ-панаортография, трансторакальная и чреспищеводная эхокардиография), а также учитывая клинические данные, оценивали целесообразность и техническую возможность реконструктивной процедуры. В раннем послеоперационном периоде анализировали гемодинамическую эффективность реконструкции, частоту осложнений и летальность.

В 2 случаях с изначально планировавшимся реконструктивным вмешательством последнее было признано нецелесообразным, учитывая нарушение подвижности створок с кальцинозом/фиброзом их основания или, наоборот, избыточную длину диспластичных створок с их выраженным пролапсом и эксцентричной регургитацией.

Таблица 1. **Характеристики больных.**

Table 1. **Characteristics of patients**

Параметр	Значение
Количество больных, *n*	19
Возраст пациентов, годы	51,5±7,9
Бессимптомное течение аневризмы аорты, *n* (%)	5 (26,3)
Средний диаметр восходящей аорты, см	4,8±0,3
Диаметр аорты на уровне синусов Вальсальвы, см	4,6±0,2
Фиброзное кольцо аортального клапана, мм	23,9±0,5
Двустворчатый аортальный клапан, *n* (%)	2 (10,5)
Степень аортальной недостаточности	2,2±0,7
Фракция выброса левого желудочка, %	53,2±6,3

У 1 больного с двустворчатым аортальным клапаном, комбинированным аортальным пороком с преобладанием недостаточности, аневризмой корня и восходящего отдела аорты и аортальной недостаточностью 3 ст. первично выполнено ремоделирование корня аорты. Интраоперационно при ревизии аортального клапана последний был функционально двустворчатым ввиду сращения по комиссуре между левой и правой коронарными створками, створки имели умеренный краевой фиброз. В области одной из комиссур визуализирована фенестрация до 4×6 мм. Отмечали пролапс общей коронарной створки ввиду ее избыточной длины. Больному выполнено ремоделирование корня аорты по методике Yacoub с аннулопластикой аортального клапана, пликацией свободного края общей коронарной створки и ушиванием фенестрации. После восстановления гемодинамики по данным чреспищеводной эхокардиографии аортальная регургитация отсутствовала. Однако на 5-е сутки послеоперационного периода по данным трансторакальной эхокардиографии констатирована тяжелая аортальная недостаточность с выраженным пролапсом общей коронарной створки в выводной тракт левого желудочка до 1 см. Учитывая эти данные, выполнено протезирование аортального клапана. В раннем послеоперационном периоде (10-е сутки) по данным эхокардиографии скорость систолического кровотока на протезе аортального клапана составила 2,4 м/с, пиковый и средний градиенты давления на клапане — 22,8 и 13,4 мм рт.ст. соответственно.

Основные дооперационные эхокардиографические параметры оперированных больных представлены в **табл. 1**.

Во всех случаях операции выполняли через полную срединную стернотомию. Положение больного на операционном столе стандартное для кардиохирургических вмешательств. Рутинно применяли интраоперационную чреспищеводную эхокардиографию для планирования вмешательства и оценки эффективности хирургической коррекции. Использовали канюляцию дуги аорты для максимального иссечения восходящей аорты и удобства манипуляций в области корня аорты. Учитывая относительно боль-

шую продолжительность реконструктивного вмешательства, применяли кристаллоидную фармакохолодовую кардиоплегию («Кустодиол») и раздельную канюляцию полых вен.

После пережатия аорты последнюю рассекали продольно с поперечным ее пересечением в дистальном отделе. После кардиоплегии оценивали состояние створок на предмет их подвижности и структурного повреждения, наличие кальциноза и фенестраций. В случае двустворчатого клапана оценивали комиссуры между створками относительно их жесткости и ограничения подвижности створок. При принципиальной возможности сохранения клапана приступали к мобилизации корня аорты до плоскости, расположенной ниже основания створок аортального клапана (nadir). Диссекцию выполняли ножницами. Мобилизацию начинали с некоронарного синуса, который отслаивали от крыши левого предсердия. Далее мобилизовывали левый коронарный синус от легочной артерии. При диссекции в этой зоне важно идентифицировать артериальную связку и рассечь ее для достижения подклапанной плоскости. В последнюю очередь выделяли правый коронарный синус. Для предотвращения повреждения выводного отдела правого желудочка диссекцию выполняли параллельно и ближе к стенке аорты. Протяженность субвальвулярной диссекции определяли по границе между комиссурой между правой коронарной и некоронарной створками и мембранозной частью межжелудочковой перегородки, так как дальнейшая диссекция в этой зоне крайне затруднительна. Манипуляции в этой зоне должны выполняться только ножницами для предотвращения термического повреждения проводящих путей. Далее иссекали стенки синусов с оставлением бортика стенки аорты до 3—5 мм и выкраиванием устьев коронарных артерий в виде «кнопок».

Геометрическую высоту створок измеряли с помощью линейки от основания створки (nadir) до аранциева узелка. Ретракция створок является фактором риска неадекватной пластики клапана и подтверждается при геометрической высоте створок менее 16 мм в случае трехстворчатого клапана и менее 19 мм в случае бикуспидального клапана (для несращенной створки). Диаметр фиброзного кольца аортального клапана измеряли с помощью дилятора Гегара. На основании этого параметра определяли диаметр протеза аорты и кольца для аннулопластики.

Следующим этапом циркулярно накладывали подклапанные П-образные швы на тефлоновых прокладках полиэстеровой нитью 2,0. Обычно формировали 6 швов (на 1—2 мм ниже основания каждой створки и под основанием комиссур). Выкалывались снаружи стенки аорты максимально низко в зоне диссекции, чтобы обеспечить расположение наружного аннулопластического кольца на уровне фиброзного кольца аортального клапана **(рис. 1)**.

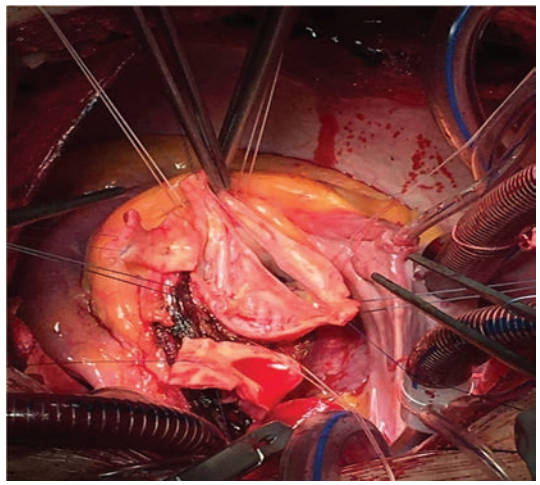

Рис. 1. **П-образные швы на фиброзном кольце аортального клапана.**

Fig. 1. **U-shaped interrupted pledgeted sutures on the aortic annulus.**

После наложения швов для фиксации кольца оценивали состояние свободных краев створок на предмет избыточной длины и необходимости пликации створок. Это необходимо для обеспечения полной симметрии всех створок перед ремоделированием корня аорты. На каждую створку накладывали шов полипропиленовой нитью 5/0 в области аранциева узелка. Далее створки попарно отводили от соответствующих комиссур тракцией за эти швы и оценивали длину их свободного края. Процедуру повторяли для каждой пары створок. Выполняли пликацию створки в ее центральной зоне в случае ее избыточной длины (1 больной).

Для ремоделирования корня аорты использовали протез Вальсальвы. Особенностью протеза является наличие трех симметричных неосинусов с предполагаемым симметричным расположением комиссур между ними под углом 120°. Перед фиксацией протеза формировали три неосинуса путем дугообразного рассечения «юбки» протеза. Для формирования шва протеза с ранее сформированным бортиком стенки аорты использовали полипропиленовую нить 4/0. Фиксацию начинали с левого коронарного синуса в проекции основания левой коронарной створки **(рис. 2)**.

Формировали шов в направлении комиссуры между левой коронарной и некоронарной створками до середины расстояния между точкой начала шва и собственно комиссурой. Далее начинали формировать встречный шов от вершины комиссуры и связывали встречные нити. Аналогичную процедуру повторяли для всех геми-синусов. После фиксации протеза измеряли эффективную высоту створок на предмет резидуального или индуцированного пролапса с помощью специального измерителя. На середине свободного края створок с эффектив-

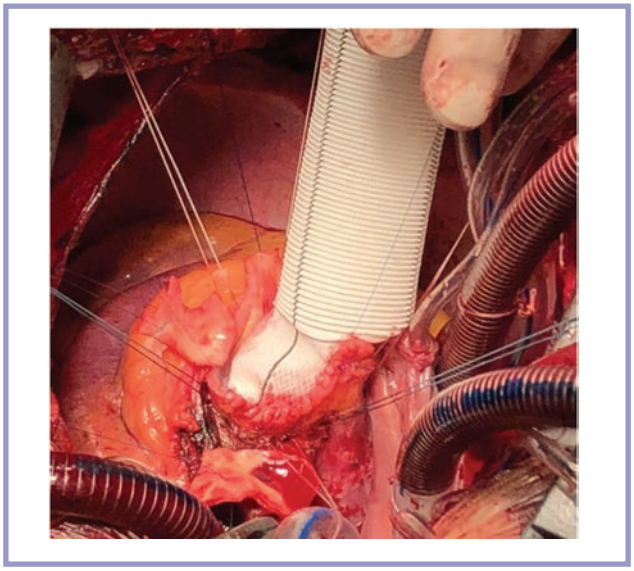

Рис. 2. **Формирование проксимального анастомоза с левого коронарного синуса.**

Fig. 2. **Proximal anastomosis within the left coronary sinus.**

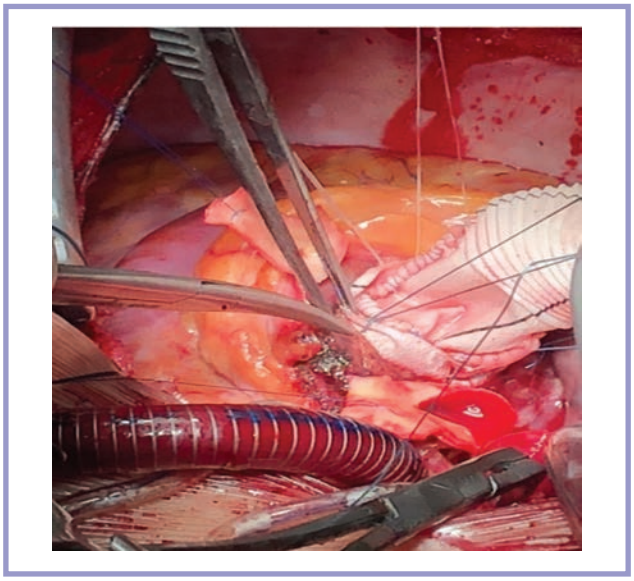

Рис. 3. **Аннулопластика аортального клапана опорным кольцом.**

Fig. 3. **Ring aortic valve annuloplasty.**

ной высотой менее 9 мм формировали пликационные швы полипропиленовой нитью 5/0 до достижения эффективной высоты 9 мм.

Заключительным этапом имплантировали опорное кольцо в подклапанную позицию и фиксировали его заранее сформированными П-образными швами **(рис. 3)**.

Устья коронарных артерий имплантировали в протез Вальсальвы по стандартной методике. Формировали дистальный анастомоз протеза с аортой и после профилактики воздушной эмболии снимали зажим с аорты. После интраоперационного эхокардиографического контроля адекватности реконструкции завершали операцию по стандартной схеме.

Должны отметить, что в одном случае у больного с умеренным фиброзом и небольшим кальцинозом правого коронарного синуса возникло кровотечение умеренной интенсивности из этой зоны с неэффективным системным и локальным гемостазом. Учитывая возникшую ситуацию, была сформирована парапротезно-правопредсердная фистула по Cabrol с использованием ксеноперикардиальной заплаты и линейного синтетического протеза 8 мм. Заплата была необходима ввиду резецированной стенки аорты и отсутствия аутологичных тканей для формирования замкнутого парапротезного пространства. Данный подход обеспечил эффективный гемостаз.

В послеоперационном периоде в дополнение к общеклиническому контролю выполняли визуализационные исследования (компьютерная томография, эхокардиография) для оценки внутрисердечной гемодинамики.

Результаты

Госпитальный период

Среднее время искусственного кровообращения составило 148,7±23,5 мин, пережатия аорты — 117,3±19,5 мин. По данным послеоперационной трансторакальной эхокардиографии, недостаточность на аортальном клапане не превышала 1 ст. у 6 больных, у 13 больных она отсутствовала. Госпитальная летальность и значимые сердечно-сосудистые осложнения отсутствовали. Основные послеоперационные и эхокардиографические характеристики представлены в **табл. 2**.

По данным послеоперационной КТ-аортографии, в абсолютном большинстве случаев зона реконструкции была без особенностей, с максимально физиологичным кровотоком **(рис. 4)**.

Среднесрочный период наблюдения

При анализе среднесрочных результатов реконструкции 14-месячная свобода от аортальной регургитации ⩾2 ст. составила 94,7% **(рис. 5)**, общая выживаемость — 100%.

В среднесрочном периоде (до 12 мес) симптомы хронической сердечной недостаточности при стандартных физических нагрузках отсутствовали у всех больных (I класс по NYHA).

Обсуждение

Современные клинические данные показывают, что ремоделирование корня аорты с аннулопластикой аортального клапана является безопасной процедурой, снижающей клапан-ассоциированную смертность по сравнению с протезирующими методиками. Кроме того, этот подход обеспечивает лучшее каче-

Таблица 2. **Основные послеоперационные параметры и результаты лечения**
Table 2. **Postoperative parameters and treatment outcomes**

Параметр	Значение
Время искусственного кровообращения, мин	148,7±23,5
Время пережатия аорты, мин	117,3±19,5
Пиковый и средний градиенты давления на аортальном клапане, мм рт.ст.	8,1±3,1/3,2±1,4
Средняя степень аортальной недостаточности	0,7±0,1
Диаметр протеза восходящей аорты, мм	26,5±1,8
Госпитальная летальность, *n* (%)	0
Значимые сердечно-сосудистые осложнения, *n* (%)	0
Длительность госпитализации, сут	7,9±1,5



Рис. 4. **Послеоперационная КТ-аортография после ремоделирования корня аорты.**
Fig. 4. **Postoperative CT aortography after aortic root remodeling.**

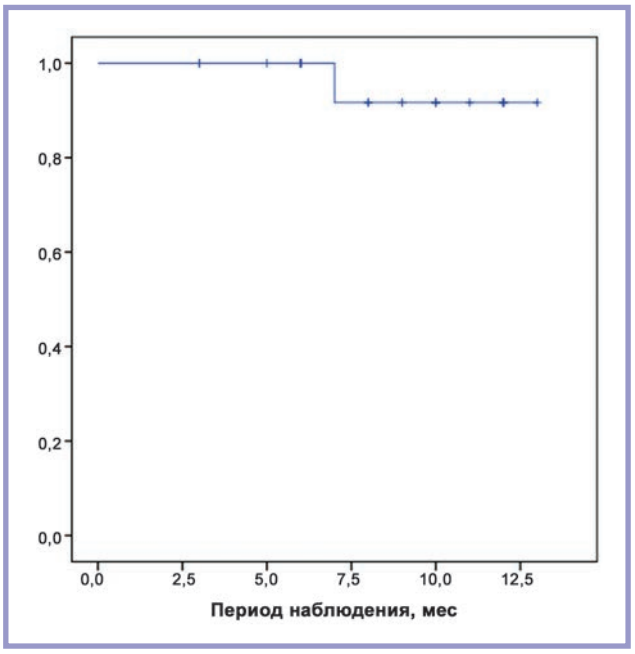

Рис. 5. **Свобода от аортальной недостаточности ≥2 ст.**
Fig. 5. **Freedom from moderate-to-severe aortic regurgitation.**

ство жизни без уменьшения ее продолжительности по сравнению с общей популяцией.

На наш взгляд, стандартизация хирургической техники, с одной стороны, может уменьшать длительность вмешательства и улучшать непосредственные результаты лечения, с другой стороны, в такой сложной хирургической сфере, как реконструктивная хирургия корня аорты и аортального клапана, необходимо максимально учитывать все имеющиеся структурные изменения и особенности аортального клапана и аорты у конкретного больного (персонифицированный подход) для оценки выполнимости и надежности реконструктивной хирургии, а также для снижения риска послеоперационных осложнений и смертности.

Ремоделирование корня аорты можно успешно выполнить у пациентов с различным фенотипом двустворчатого и трехстворчатого аортального клапана и сочетанием аортальной недостаточности с аневризмой корня аорты, расширением фиброзного кольца аортального клапана и/или восходящей аорты только при правильном понимании оптимальных анатомических соотношений всех структур и использовании расширенного арсенала реконструктивных методик.

Выявление явных противопоказаний для ремоделирования корня аорты, таких как множественные фенестрации створок, дефекты более чем одной створки, требующие пластики ксеноматериалом, выраженный кальциноз и рестрикция, позволяет избежать необоснованного расширения показаний и неудовлетворительных результатов ремоделирования корня аорты.

При оценке собственных результатов, в том числе в сравнении с процедурой реимплантации корня аорты в протез по методике David, мы выявили определенные преимущества ремоделирования корня аорты с аннулопластикой аортального клапана:

— лучшие гемодинамические условия в корне аорты ввиду сохранения треугольников Henle, вихревого кровотока в синусах и систолического расширения корня аорты со снижением напряжения в ее стенке;

— стандартизированный характер выполнения ремоделирования и более высокая воспроизводимость его результатов;

— возможность быстрого удаления аннулопластического кольца при неудовлетворительном резуль-

тате реконструкции и имплантация протеза клапана в неизменное фиброзное кольцо.

По данным литературы, у большинства больных с аортальной недостаточностью возможна пластика аортального клапана с использованием современных реконструктивных методик. Последняя применима для всех морфологических вариантов аортального клапана (чаще всего для трехстворчатого и двустворчатого клапана). Аналогичным образом аортальный клапан может быть сохранен или реконструирован у большинства больных с аневризмой корня аорты вне зависимости от степени дооперационной регургитации.

Структурные аномалии створок аортального клапана всегда присутствуют при изолированной аортальной регургитации и часто встречаются при аневризме корня аорты. В сравнении с другими морфологическими причинами регургитации коррекция пролапса створок под контролем чреспищеводной эхокардиографии сопровождается наилучшими отдаленными результатами. Кальциноз, рестрикция или перфорация створки при активном эндокардите — неблагоприятные субстраты для реконструкции, диктующие необходимость протезирования клапана. Роль чреспищеводной эхокардиографии, включая 3D визуализацию, абсолютна в реконструктивной хирургии клапанного аппарата сердца и корня аорты.

Таким образом, впервые выполняемая процедура реконструкции характеризуется благоприятной гемодинамической эффективностью и низкой частотой осложнений. Для более точной оценки эффективности хирургического лечения, определения предикторов успешной реконструкции, разработки показаний, противопоказаний и персонифицированного алгоритма выбора больных планируется дальнейшее накопление материала с его клиническим анализом.

Авторы заявляют об отсутствии конфликта интересов.

The authors declare no conflicts of interest.

ЛИТЕРАТУРА/REFERENCES

1. Falk V, Baumgartner H, Bax JJ, et al. 2017 ESC/EACTS Guidelines for the management of valvular heart disease. *Eur J Cardiothorac Surg.* 2017;52:616-664;
2. Schafers HJ, Raddatz A, Schmied W, et al. Reexamining remodeling. *J Thorac Cardiovasc Surg.* 2015;149:30-36.
3. Белов Ю.В., Лысенко А.В., Салагаев Г.И., Леднев П.В. Критерии выбора больных для ремоделирования корня аорты с аннулопластикой аортального клапана. *Кардиология и сердечно-сосудистая хирургия*. 2020;13(6):525-529.
Belov YuV, Lysenko AV, Salagaev GI, Lednev PV. Patient selection criteria for aortic root remodeling with aortic valve annuloplasty. *Kardiologiya i serdechno-sosudistaya khirurgiya*. 2020;13(6):525-529. (In Russ.).
4. Youssefi P, Zacek P, Debauchez M, Lansac E. Valve-Sparing Aortic Root Replacement Using the Remodeling Technique With Aortic Annuloplasty: Bicuspid Valves With Repair of Specific Lesion Sets: How I Teach It. The Annals of Thoracic Surgery. *The Annals of Thoracic Surgery.* 2019;2:324-333.
5. David T. Reimplantation valve-sparing aortic root replacement is the most durable approach to facilitate aortic valve repair. *JTCVS Tech.* 2021;7:72-78.
https://doi.org/10.1016/j.xjtc.2020.12.042;
6. Белов Ю.В., Лысенко А.В., Салагаев Г.И., Леднев П.В., Грабуздов А.М. Интраоперационный контроль кровотечения с помощью парапротезно-правопредсердной фистулы Cabrol после ремоделирования корня аорты *Кардиология и сердечно-сосудистая хирургия*. 2020;6:561-564.
Belov YuV, Lysenko AV, Salagaev GI, Lednev PV, Grabuzdov AM. Intraoperative bleeding control with Cabrol fistula after aortic root remodeling. *Kardiologiya i serdechno-sosudistaya khirurgiya*. 2020;6:561-564. (In Russ.).
7. Marom G, Haj-Ali R, Rosenfeld M, et al. Aortic root numeric model: annulus diameter prediction of effective height and coaptation in post-aortic valve repair. *J Thorac Cardiovasc Surg.* 2013;145:406-11.e1.
8. Салагаев Г.И., Лысенко А.В., Леднев П.В., Домбровская А.В., Хасанов А.М., Белов Ю.В. Ремоделирование корня аорты с экзопротезированием фиброзного кольца аортального клапана. *Кардиология и сердечно-сосудистая хирургия*. 2020;13(2):142-145.
Salagaev GI, Lysenko AV, Lednev PV, Dombrovskaya AV, Khasanov AM, Belov YuV. Aortic root remodeling with aortic annuloplasty. *Kardiologiya i serdechno-sosudistaya khirurgiya*. 2020;13(2):142-145. (In Russ.).
9. Lansac E, de Kerchove L. Aortic valve repair techniques: state of the art. *Eur J Cardiothorac Surg.* 2018;53:1101-1107.
10. Anderson RH. Demolishing the tower of babel. *Eur J Cardiothorac Surg.* 2012;41:483-484.
11. Kunihara T, Takanashi S. Aortic Valve Preservation. *Concepts and Approaches Springer Nature Singapore Pte Ltd.* 2019:264.
https://doi.org/10.1007/978-981-13-2068-2;
12. Лысенко А.В., Леднев П.В., Салагаев Г.И., Белов Ю.В. Ремоделирование корня аорты с экзопротезированием фиброзного кольца аортального клапана *Хирургия. Журнал им. Н.И. Пирогова*. 2019;12:141-143.
Lysenko AV, Lednev PV, Salagaev GI, Belov YuV. Aortic root remodeling with external aortic ring annuloplasty. *Khirurgiya. Zhurnal im. N.I. Pirogova.* 2019;12:141-143. (In Russ.).
13. Lansac E, Bouchot O, Crozat EA, et al. Standardized approach to valve repair using an expansible aortic ring versus mechanical Bentall: early outcomes of the CAVIAAR multicentric prospective cohort study. *J Thorac Cardiovasc Surg.* 2015;149(2 suppl):37-45.

Поступила 20.12.2021
Received 20.12.2021
Принята к печати 11.01.2022
Accepted 11.01.2022