Хирургия. Журнал имени Н.И. Пирогова
2021, №12 с. 118-121
https://doi.org/10.17116/hirurgia2021121118

Pirogov Journal of Surgery
2021, No. 12, pp. 118-121
https://doi.org/10.17116/hirurgia2021121118

Эмболизация артериовенозной мальформации мошонки

© М.А. ЧЕРНЯВСКИЙ[1], М.С. МОСОЯН[1], Н.С. ОДИНЦОВ[1], Н.В. СУСАНИН[1], А.Н. КАЗАНЦЕВ[1, 2]

[1]Клиника сосудистой хирургии, ФГБУ «Национальный медицинский исследовательский центр им. В.А. Алмазова» Минздрава России, Санкт-Петербург, Россия;
[2]ГБУЗ «Городская Александровская больница», Санкт-Петербург, Россия

Резюме

Представлено редкое заболевание — артериовенозная мальформация мошонки. Разобраны варианты коррекции данного заболевания. Указаны осложнения его естественного течения и пути их устранения. Обоснована выбранная стратегия лечения в виде эмболизации спиралями питающей артерии артериовенозной мальформации. Описано течение послеоперационного периода с регрессом существующей симптоматики. Сделаны выводы о безопасности и эффективности интервенционной коррекции данного заболевания.

Ключевые слова: *артериовенозная мальформация, мошонка, эмболизация, спирали.*

Информация об авторах:

Чернявский М.А. — https://orcid.org/0000-0003-1214-0150
Мосоян М.С. — https://orcid.org/0000-0001-9512-0600
Одинцов Н.С. — https://orcid.org/0000-0002-2469-1024
Сусанин Н.В. — https://orcid.org/0000-0002-8374-1503
Казанцев А.Н. — https://orcid.org/0000-0002-1115-609X
Автор, ответственный за переписку: Чернявский М.А. — gibridssh2@yandex.ru

Как цитировать:

Чернявский М.А., Мосоян М.С., Одинцов Н.С., Сусанин Н.В., Казанцев А.Н. Эмболизация артериовенозной мальформации мошонки. *Хирургия. Журнал им. Н.И. Пирогова*. 2021;12:118–121. https://doi.org/10.17116/hirurgia2021121118

Embolization of arteriovenous malformation of the scrotum

© M.A. CHERNYAVSKY[1], M.S. MOSOYAN[1], N.S. ODINTSOV[1], N.V. SUSANIN[1], A.N. KAZANTSEV[1, 2]

[1]Almazov National Medical Research Center, St. Petersburg, Russia;
[2]St. Petersburg City Alexandrovskaya Hospital, St. Petersburg, Russia

Abstract

The authors report a rare disease at the junction of urology and cardiovascular surgery (arteriovenous malformation (AVM) of the scrotum). The options for correction of this disease are discussed. The authors describe the complications of natural course of disease and their treatment. Treatment strategy with AVM embolization is substantiated. Postoperative regression of symptoms is emphasized. The authors concluded safety and effectiveness of interventional correction of this disease.

Keywords: *arteriovenous malformation, scrotum, embolization, coils.*

Information about the authors:

Chernyavsky M.A. — https://orcid.org/0000-0003-1214-0150
Mosoyan M.S. — https://orcid.org/0000-0001-9512-0600
Odintsov N.S. — https://orcid.org/0000-0002-2469-1024
Susanin N.V. — https://orcid.org/0000-0002-8374-1503
Kazantsev A.N. — https://orcid.org/0000-0002-1115-609X
Corresponding author: Mikhail A.C. — e-mail: gibridssh2@yandex.ru

To cite this article:

Chernyavsky MA, Mosoyan MS, Odintsov NS, Susanin NV, Kazantsev AN. Embolization of arteriovenous malformation of the scrotum. *Pirogov Russian Journal of Surgery = Khirurgiya. Zurnal im. N.I. Pirogova*. 2021;12:118–121. (In Russ.). https://doi.org/10.17116/hirurgia2021121118

Введение

Артериовенозная мальформация (АВМ) мошонки — редкое заболевание, представляющее аномальное соединение между артериальной и венозной системами сосудов [1—3]. Дифференциальный диагноз включает доброкачественные образования, поражающие любой компонент мошонки (яички, мягкие ткани и сосудистое спле-

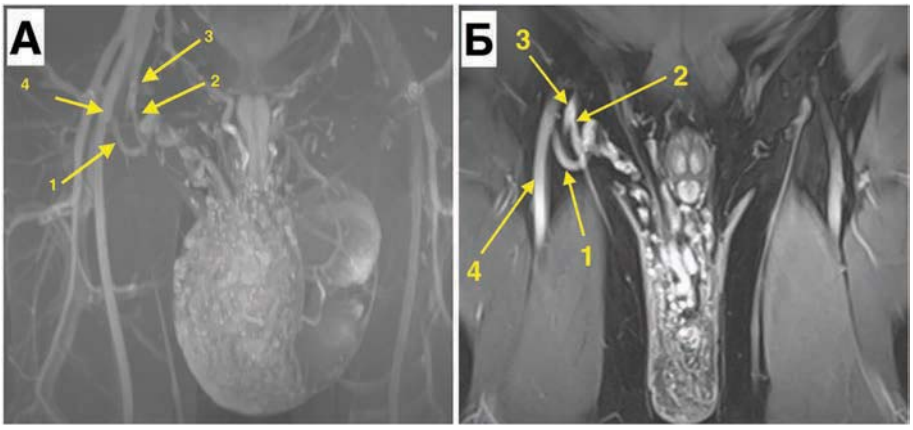

***Рис. 1.* МР-ангиограммы артериовенозной мальформации мошонки.**

а — 3D-реконструкция, б — фронтальный срез на уровне отхождения сосуда, питающего артериовенозную мальформацию; 1 — сосуд, питающий мальформацию, 2 — венозная ветка, впадающая в бедренную вену, 3 — бедренная вена, 4 — поверхностная бедренная артерия.

***Fig. 1.* MR-angiography of scrotal AVM.**

a — 3D reconstruction. 1 — feeding vessel; 2 — venous branch flowing into femoral vein; 3 — femoral vein; 4 — superficial femoral artery; b — frontal slice at the level of feeding vessel discharge. 1 — feeding vessel; 2 — venous branch flowing into femoral vein; 3 — femoral vein; 4 — superficial femoral artery.

тение), злокачественные новообразования, метастазы и инфекции [4—6]. Она может проявляться в широком спектре симптомов, таких как отек, кровотечение, острая боль, ощущение тяжести. Обычно АВМ мошонки имеет массивную структуру со слышимым или ощутимым тактильно шумом [2, 7]. Как правило, дуплексное ультразвуковое сканирование визуализирует высокий систолический поток, низкий индекс сопротивления и артериализацию венозных волн. Магнитно-резонансная томография (МРТ) позволяет определить протяженность АВМ и прилегающих тканей. Ангиография демонстрирует быстрое транзитное шунтирование контрастного вещества из питающих артерий в дилатированные вены через недоразвитое сосудистое сплетение [1]. Однако из-за редкой встречаемости нет строгих стандартов лечения этого заболевания. Дефицит исследований и отсутствие опыта коррекции создают неопределенность в выборе стратегии ликвидации состояния, что обусловливает высокий интерес к единичным публикациям [3].

Представляем случай успешной эмболизации АВМ мошонки.

Мужчина, 33 года, обратился в медицинское учреждение в ноябре 2020 г. Жалобы на дискомфорт в области мошонки при физической нагрузке. Считает себя больным с ранних лет, когда начал отмечать увеличенный размер мошонки, ранее никуда не обращался. Ухудшение состояния около года, когда появились дискомфорт при физической нагрузке, болевой синдром.

По данным осмотра уролога: увеличение размера мошонки, уплотнение кожи с множественными извитыми подкожными венами, незначительная болезненность. Травмы и прочие урологические заболевания пациент отрицает.

Выполнена МРТ органов малого таза и мошонки. МРТ-картина АВМ мошонки: конгломерат размером 13×0,8×0,6 см. Патологических изменений яичек нет.

Затем проведена МРТ-ангиография: гипертрофированная ветвь от правой поверхностной бедренной артерии (ПБА), снабжающей с высоким потоком сосудистую мальформацию. Венозный отток преимущественно идет в правую бедренную вену.. Питающих элементов от общей бедренной артерии, наружной подвздошной артерии и от ветви яичка не обнаружено. Питающих сосудов, отходящих от левой внутренней или внешней подвздошной артерии, также не было **(рис. 1)**.

Мультидисциплинарным консилиумом (уролог, общий хирург, сердечно-сосудистый хирург, эндоваскулярный хирург, анестезиолог-реаниматолог) рекомендована спиральная эмболизация питающей артерии для снижения давления и уменьшения локализованной (в основном справа) АВМ с основным питающим стволом, отходящим от поверхностной бедренной артерии справа.

Ход операции. Под местной анестезией 1% раствором лидокаина (10 мл) пунктирована в ретроградном направлении слева общая бедренная артерия, установлен контралатериальный интродьюсер. Затем по проводнику 0.035» заведен диагностический катетер. Произведена ангиография АВМ **(рис. 2)**. Выполнена суперселективная катетеризация ветви, отходящей от ПБА справа, питающей АВМ с последующей эмболизацей спиралью COOK 6 мм. Ангиографическая проверка после процедуры показала деваскуляризацию поражения **(рис. 3)**. Объективно отмечается уменьшение размера опухоли мошонки.

На 7-е сутки после процедуры проведено контрольное дуплексное сканирование, по результатам которого отмечена полная редукция кровотока по ветви, отходящей от ПБА справа, питающей АВМ. Тяжесть и боль в области мошонки ликвидированы полностью. Пациент выписан в удовлетворительном состоянии.

Обсуждение

В зарубежной литературе описано менее 20 АВМ мошонки [3]. В отечественной электронной библиотеке elibrary.ru сообщений об этом заболевании не найдено. Авторы отмечают, что АВМ мошонки в ряде случаев очень схожа с варикоцеле и может проявляться тяжестью в промежности,



***Рис. 2.* Ангиограмма мошонки.**

1 — сосуд, питающий артериовенозную мальформацию; 2 — артериовенозная мальформация мошонки.

***Fig. 2.* Angiography of the scrotum.**

1 — feeding vessel; 2 — AVM of the scrotum.

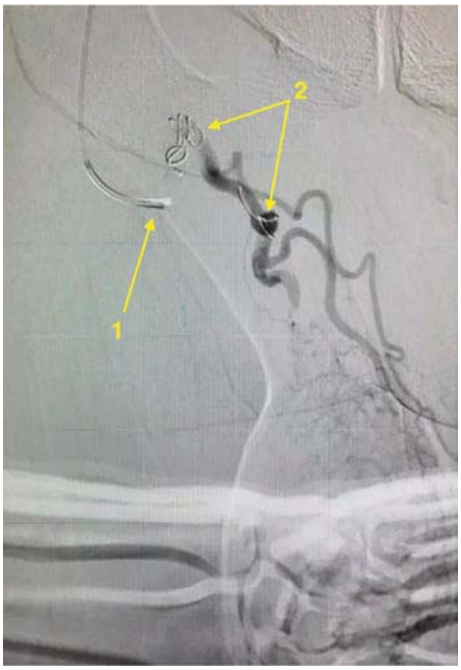

***Рис. 3.* Ангиограмма мошонки в ходе эмболизации питающей артериальной ветви.**

1 — суперселективная катетеризация сосуда, питающего артериовенозную мальформацию; 2 — эмболизирующие спирали.

***Fig. 3.* Embolization of feeding arterial branch.**

1 — selective catheterization of the feeding vessel; 2 — coils.

ощущением «мешка с червями». Ее отличительной особенностью является наличие шума при аускультации или симптома «дрожания» при пальпации [7].

Большинство АВМ являются врожденными [8, 9]. Реже они развиваются после травмы, инфекции и как осложнение хирургического вмешательства [8, 9]. Хирургическое лечение предотвращает рецидив и ликвидирует негативные последствия АВМ мошонки в репродуктивной сфере [10].

Для диагностики и лечения АВМ мошонки можно использовать несколько методов визуализации [11—15]. Цветное дуплексное сканирование идеально подходит для первичной оценки предполагаемого поражения. АВМ характеризуется гиперваскуляризацией с усилением артериального и венозного кровотока. Компьютерная томография (КТ) или МРТ могут продемонстрировать степень поражения и природу васкуляризации. КТ с ангиографией или МРТ-ангиография могут выявить питающие артерии, очаги и дренирующие вены. При высоком клиническом подозрении на АВМ более уместна селективная ангиография, поскольку она позволяет немедленно начать эмболизацию [4, 13, 14].

В случае осложнения продолжающимся кровотечением или прогрессирующего увеличения мошонки лечение АВМ следует проводить в срочном порядке. На место кровотечения следует оказывать прямое давление. Если визуализирована открытая рана, нужно идентифицировать и перевязать кровоточащий сосуд, нанести местный гемостатический материал. В случае если гемостаз не достигается, следует провести катетерную ангиографию [13].

Варианты лечения АВМ мошонки включают транскатетерную артериальную эмболизацию, хирургическое вмешательство или их комбинацию [1, 5, 12, 15]. АВМ мошонки часто достигает крупных размеров, плохо очерчена и труднодоступна хирургическим путем. Это исключает резекцию в качестве единственного метода лечения [3]. Транскатетерную эмболизацию можно использовать для экстренной остановки кровотечения и в качестве предоперационной манипуляции для уменьшения кровопотери [3, 10]. Потенциальным осложнением такого вмешательства может быть некроз кожи или ягодичных мышц [14]. При этом только суперселективная эмболизация с заведением катетера максимально близко к очагу поражения позволяет предотвратить такой неблагоприятный исход [14]. Данная тактика реализована в рамках настоящего клинического примера, что позволило достигнуть удовлетворительного результата процедуры.

Традиционные эмболизирующие агенты включают спирали, частицы поливинилового спирта и N-бутилцианоакрилат [16]. При этом, по данным литературы, чаще всего используют спирали. Применяют также жидкие эмболические агенты. Однако случаи их введения при АВМ мошонки и периферических сосудов единичны [7]. Очевидно, что жидкая эмболизация может быть оправдана при резистентности АВМ к традиционному лечению эмболизирующими спиралями [7]. В рамках представленного клинического примера продемонстрировано, что эмболизация спиралями является эффективным и безопасным средством эндоваскулярного лечения АВМ мошонки.

Заключение

Редкость выявления АВМ мошонки и разнообразие медицинских подходов создают неопределенность

как для ее диагностики, так и для лечения. Представленный спектр клинико-инструментальных исследований продемонстрировал эффективность в дифференциальной идентификации основного заболевания и позволил определить наиболее безопасную тактику лечения. Эмболизация спиралями АВМ мошонки показала стойкий клинический эффект, проявляющийся регрессом симптомов и объективных данных заболевания. Данная стратегия может быть операцией выбора и характеризуется мини-инвазивностью и отсутствием необходимости в реабилитации.

Работа не имеет финансирования.
Авторы заявляют об отсутствии конфликта интересов.
The authors declare no conflicts of interest.

ЛИТЕРАТУРА/REFERENCES

1. Hubert K, Elder JS, MacLennan GT. Benign vascular lesions of the scrotum. J Urol. 2006;176(5):2245. https://doi.org/10.1016/j.juro.2006.08.047
2. Jafarpishefard MS, Momeni M, Baradaran Mahdavi MM, Momeni F, Kamal S. An intratesticular arteriovenous malformation identified incidentally during ultrasound evaluation of scrotal trauma. Adv Biomed Res. 2016;5:202. Published 2016 Dec 27. https://doi.org/10.4103/2277-9175.190940
3. Mohammad A, Sahyouni W, Almeree T, Alsaid B. Angioembolization of Scrotal Arteriovenous Malformations: A Case Report and Literature Review. Case Rep Vasc Med. 2020;2020:8373816. Published 2020 Feb 8. https://doi.org/10.1155/2020/8373816
4. Zachariah JR, Gupta AK, Lamba S. Arteriovenous malformation of the scrotum: Is preoperative angioembolization a necessity? Indian J Urol. 2012;28(3):329-334. https://doi.org/10.4103/0970-1591.102716
5. Wendel M, Beheshti M, Yousaf M, Erdem E. Transcatheter arterial embolization of a uterine artery pseudoaneurysm with Onyx following D&C for uterine bleeding. Radiol Case Rep. 2015;8(2):630. Published 2015 Dec 7. https://doi.org/10.2484/rcr.v8i2.630
6. Marler JJ, Mulliken JB. Current management of hemangiomas and vascular malformations. Clin Plast Surg. 2005;32(1):99-ix. https://doi.org/10.1016/j.cps.2004.10.001
7. Key R, Bishop T. Successful use of Onyx® for transcatheter arterial embolization of a scrotal arteriovenous malformation refractory to traditional embolic agents. Radiol Case Rep. 2015;8(3):846. Published 2015 Nov 6. https://doi.org/10.2484/rcr.v8i3.846
8. Казанцев А.Н., Тарасов Р.С., Ганюков В.Н., Бурков Н.Н., Ануфриев А.Н. Эндоваскулярное лечение артериовенозной мальформации почки (клиническое наблюдение). Диагностическая и интервенционная радиология. 2017;11(1):85-89. Kazantsev A.N., Tarasov R.S., Ganyukov V.N., Burkov N.N., AnufRiev A.N. Endovascular treatment of arteriovenous malformations kidney disease (clinical observation). Diagnostic and ininterventional radiology. 2017; 11 (1): 85-89.
9. Тарасов Р.С., Казанцев А.Н., Ганюков В.И., Бурков Н.Н., Ануфриев А.И. Хирургическое лечение пациента с синдромом Паркса—Вебера—Рубашова (клиническое наблюдение). Диагностическая и интервенционная радиология. 2017;11(4):70-74. Tarasov R.S., Kazantsev A.N., Ganyukov V.I., Burkov N.N., Anufrief A.I. riev Surgical treatment of a patient with Park syndrome a — Weber — Rubashova (clinical observation). Diagnostic sky and interventional radiology. 2017; 11 (4): 70-74.
10. Ascoli Marchetti A, Citoni G, Gandini R, Ippoliti A. Case report of a successful multidisciplinary approach to a giant scrotal malformation. Int J Surg Case Rep. 2020;69:24-27. https://doi.org/10.1016/j.ijscr.2020.03.019
11. Jaganathan S, Gamanagatti S, Mukund A, Dhar A. Bleeding scrotal vascular lesions: interventional management with transcatheter embolization. Cardiovasc Intervent Radiol. 2011;34(2):113-116. https://doi.org/10.1007/s00270-010-0007-8
12. Hatten BW, Bryant E. Bleeding scrotal arteriovenous malformation. J Emerg Med. 2012;42(6):133-135. https://doi.org/10.1016/j.jemermed.2009.05.026
13. So WLA, Chaganti J, Waugh R, Ferguson RJ. Management of scrotal arteriovenous malformation with transcatheter embolisation coils and percutaneous sclerotherapy under angiographic guidance. J Med Imaging Radiat Oncol. 2015;59(4):468-470. https://doi.org/10.1111/1754-9485.12261
14. Leonardi M, Simonetti L, Cenni P, Raffi L. Brain AVM Embolization with Onyx(R): Analysis of Treatment in 34 Patients. Interv Neuroradiol. 2005;11(1):185-204. https://doi.org/10.1177/159101990501l0S123
15. Bezirdjian DR, Reznikov PD, Tisnado J. Transcatheter embolization of an arteriovenous malformation of the scrotum. Cardiovasc Intervent Radiol. 1989;12(5):267-269. https://doi.org/10.1007/BF02575413
16. So WLA, Chaganti J, Waugh R, Ferguson RJ. Management of scrotal arteriovenous malformation with transcatheter embolisation coils and percutaneous sclerotherapy under angiographic guidance. J Med Imaging Radiat Oncol. 2015;59(4):468-470. https://doi.org/10.1111/1754-9485.12261

Поступила 15.02.2021
Received 15.02.2021
Принята к печати 24.04.2021
Accepted 24.04.2021