Хирургия. Журнал имени Н.И. Пирогова
2021, №12 с. 111-117
https://doi.org/10.17116/hirurgia2021121111

Pirogov Journal of Surgery
2021, No. 12, pp. 111-117
https://doi.org/10.17116/hirurgia2021121111

Хирургическое лечение пациента с сочетанными повреждениями при минно-взрывной травме

© А.Г. БАРЫШЕВ[1, 2], С.Б. БОГДАНОВ[1, 2], С.П. ГРИГОРОВ[1], М.Л. МУХАНОВ[2]

[1]ГБУЗ «Научно-исследовательский институт — Краевая клиническая больница №1 им. проф. С.В. Очаповского» Министерства здравоохранения Краснодарского края, Краснодар, Россия;
[2]ФШБОУ ВО «Кубанский государственный медицинский университет» Минздрава России, Краснодар, Россия

Резюме

Цель работы. Представить случай успешного лечения пациента с сочетанной травмой — минно-взрывным ранением с обширным повреждением органов брюшной полости и забрюшинного отдела двенадцатиперстной кишки.

Материал и методы. Описан клинический случай успешного лечения пациента с последствиями минно-взрывного ранения правого бедра и живота, включая повреждение двенадцатиперстной кишки, полученного при ЧС в Керчи 17.10.18.

Результаты. Использование этапного хирургического лечения позволило вовремя выявить дефекты первичной хирургической обработки, своевременно их устранить и добиться хороших результатов лечения.

Заключение. Правильный выбор хирургической тактики и объема вмешательства предопределяет дальнейшую судьбу пострадавшего, обязательны соблюдение правил damage control surgery и своевременное выполнение повторных оперативных вмешательств в случае необходимости.

Ключевые слова: *ЧС, damage control surgery, минно-взрывное ранение, повреждение ДПК.*

Информация об авторах:

Барышев А.Г. — https://orcid.org/0000-0002-6735-3877
Богданов С.Б. — https://orcid.org/0000-0001-9573-4776
Григоров С.П. — https://orcid.org/0000-0003-1707-6661
Муханов М.Л. — https://orcid.org/0000-0002-9061-6014
Автор, ответственный за переписку: Муханов М.Л. — e-mail: pputinn@yandex.ru

Как цитировать:

Барышев А.Г., Богданов С.Б., Григоров С.П., Муханов М.Л. Хирургическое лечение пациента с сочетанными повреждениями при минно-взрывной травме. *Хирургия. Журнал им. Н.И. Пирогова*. 2021;12:111–117. https://doi.org/10.17116/hirurgia2021121111

Surgical treatment of a patient with mine blast abdominal injury complicated by damage to the duodenum

© A.G. BARYSHEV[1, 2], S.B. BOGDANOV[1, 2], S.P. GRIGOROV[1], M.L. MUKHANOV[2]

[1]Research Institute — Ochapovsky Regional Clinical Hospital No. 1, Krasnodar, Russia;
[2]Kuban State Medical University, Krasnodar, Russia

Abstract

The authors describe successful treatment of a patient with consequences of a mine-explosive wound of the right thigh and abdomen, including damage to the duodenum. Staged surgical treatment made it possible to identify and eliminate defects in primary surgical treatment in time. Thus, favorable treatment results were obtained.

Keywords: *emergency, damage control surgery, mine-explosive wound, damage to the duodenum.*

Information about the authors:

Baryshev A.G. — https://orcid.org/0000-0002-6735-3877
Bogdanov S.B. — https://orcid.org/0000-0001-9573-4776
Grigorov S.P. — https://orcid.org/0000-0003-1707-6661
Mukhanov M.L. — https://orcid.org/0000-0002-9061-6014
Corresponding author: Mukhanov M.L. — e-mail: pputinn@yandex.ru

To cite this article:

Baryshev AG, Bogdanov SB, Grigorov SP, Mukhanov ML. Surgical treatment of a patient with mine blast abdominal injury complicated by damage to the duodenum. *Pirogov Russian Journal of Surgery = Khirurgiya. Zurnal im. N.I. Pirogova*. 2021;12:111–117. (In Russ.). https://doi.org/10.17116/hirurgia2021121111

Введение

Проблема травматизма актуальна во всем мире, катастрофы техногенного и природного характера, а также военные конфликты и террористические акты приводят к одномоментному появлению большого количества пострадавших с тяжелыми сочетанным и множественным травмами систем и органов человека [1—4].

За последние 12 лет на территории Российской Федерации совершено более 10 террористических актов, погибли более 190 человек, а более 798 человек госпитализированы с ранениями различной степени тяжести [5, 6]. Последним крупным террористическим актом было трагическое событие 17 октября 2018 г. в политехническом колледже Керчи, где сработало неустановленное взрывное устройство.

Соотношение безвозвратных и санитарных потерь составляет 1:10 на открытом и 1:5 в замкнутом пространстве [7—11]. При террористических актах с использованием взрывчатых веществ отмечается следующий спектр поражений: ранения головы и шеи — 28% случаев, груди — 17%, живота и таза — до 14%, конечностей — 41%, в большинстве случаев выявляют сочетанные и множественные ранения [12, 13].

В ходе Крымской войны Н.И. Пирогов описал течение раневого процесса при огнестрельных ранениях [14]. Вследствие зоны вторичного некроза, как правило, огнестрельные раны не ушивают в первые сутки после травмы. При формировании раневого дефекта впоследствии возможно выполнение свободных кожных аутопластик [15—17].

Особую сложность для диагностики и лечения представляют пациенты с минно-взрывными ранениями, в том числе с ранениями живота, которые в мирное время в отличие от военного встречаются крайне редко [18]. В то же время ранения органов живота характеризуются высокой летальностью, которая составляет 8—36% при изолированной травме, 39,7—80% при сочетанной, высокой частотой послеоперационных осложнений (36—65%), включая гнойные осложнения, свищи, вентральные грыжи [19].

Среди повреждений органов живота ранения двенадцатиперстной кишки (ДПК) в силу ее топографо-анатомического положения встречаются крайне редко [20]. Нет единой общепринятой хирургической тактики при повреждениях ДПК, однако существуют 2 мнения по возможной коррекции таких повреждений: 1) наложение двухрядного шва на дефект кишки и 2) ушивание отверстия с обязательным «выключением» ДПК из пассажа при помощи прошивания антрального отдела желудка сразу над привратником и формированием гастроэнтероанастомоза.

Представляем случай успешного хирургического лечения пациента с минно-взрывным ранением живота и повреждением ДПК.

Цель работы — представить случай успешного лечения пациента с сочетанной травмой — минно-взрывным ранением с обширным повреждением органов брюшной полости и забрюшинного отдела ДПК.

Материал и методы

Пациент *Г.*, 16 лет, находился на лечении в хирургическом отделении №1 НИИ-ККБ №1 им. проф. С.В. Очаповского в период с 18 октября по 3 декабря 2018 г. с последствиями минно-взрывного ранения правого бедра и живота, включая повреждение ДПК.

Основное заболевание: закрытая черепно-мозговая травма (17.10.18), ушиб головного мозга легкой степени тяжести с контузионным очагом I типа правой лобной доли, проникающее минно-осколочное ранение брюшной полости, с повреждением ДПК, участка тощей кишки, ранение мягких тканей правого бедра.

Осложнения основного заболевания: разлитой серозный перитонит, флегмона забрюшинной клетчатки справа. Очаговый панкреонекроз. Сепсис.

Сопутствующие заболевания: вегето-сосудистая дистония пубертатного периода по гипертоническому типу, конституционально-экзогенное ожирение III степени, токсико-метаболическая кардиопатия, тромбоз глубоких вен левой нижней конечности, окклюзивный тромбоз суральных и мышечных вен левой нижней конечности без данных, свидетельствующих о флотации, окклюзивный тромбоз большой подкожной вены обеих нижних конечностей.

Результаты

Пациент доставлен вертолетом санитарной авиации Краснодара из Керчи для лечения в условиях многопрофильного стационара, состояние пациента тяжелое, обусловлено тяжестью травмы в состоянии медикаментозной седации.

Краткий анамнез заболевания

17.10.18 в 11:50 в результате террористического акта (взрыв самодельного взрывного устройства) получил травму. В 13:35 доставлен с места происшествия в крайне тяжелом состоянии, обусловленном тяжестью травмы, травматический шок 2-й степени, в 1-ю Городскую больницу г. Керчь.

Выполнено экстренное хирургическое вмешательство в больнице Керчи — лапаротомия, ревизия раны брюшной полости, ушивание дефекта стенки тощей кишки, первичная хирургическая обработка раны бедра, удаление инородного тела, первичные швы на рану правого бедра. 17.10.18 в 16:00 пациент осмотрен хирургами и реаниматологами из НИИ-ККБ №1, а с 20:00 того же дня к лечению подключились сотрудники комплексной медицинской бригады Министерства здравоохранения РФ и ФМБА России во главе с министром здравоохранения РФ В.И. Скворцовой. Через 13 ч после травмы, в 1:00 18.10.18, отмечено ухудшение состояния, выполнена релапаротомия. При ревизии органов брюшной полости обнаружены дефекты ДПК и начального отдела тощей кишки, а также инородное тело (болт 5 см) в корне брыжейки тонкой кишки, воспалительные изменения в забрюшинном пространстве. Выполнено ушивание дефекта нижнегоризонтальной ветви ДПК, удаление инородного тела, наложение гастроэнтероанастомоза на отключенной по Ру петле тонкой кишки с удалением начального участка тощей кишки с повреждениями, холецистостомия, санация забрюшинного пространства, дренирование брюшной полости. Помимо этого произведена ревизия раны правого бедра и сняты кожные швы ввиду развития отека и нарастающей ишемии тканей.



Рис. 1. **Пациент *Г.* на момент перевода в НИИ-ККБ №1.**
Fig. 1. **Patient *G.* at admission to our hospital.**



Рис. 2. **Пациент *Г.* на 10-е сутки лечения в НИИ-ККБ №1.**
Fig. 2. **Patient *G.* Ten days later.**

Большая часть тяжело пострадавших при взрыве 18.10.18 переведены в госпитали Москвы, однако пациент Г. находился в крайне тяжелом состоянии, в связи с этим министр здравоохранения РФ приняла решение по транспортировке его вертолетом в НИИ-ККБ №1 при стабилизации физиологических параметров. Перелет совершен 18.10.18 в 21:45 **(рис. 1)**.

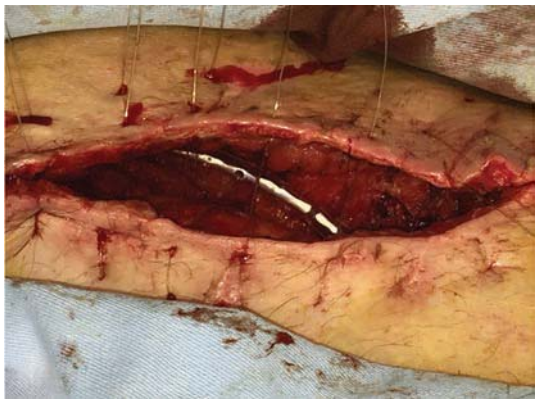

Рис. 3. **Пациент *Г.*, вид раны на бедре (вид раны перед закрытием).**
Fig. 3. **Thigh wound (wound before closure).**



Рис. 4. **Пациент *Г.*, вид раны на бедре (рана ушита).**
Fig. 4. **Thigh wound (wound is sutured).**

На момент перевода (18.10.18) состояние пациента тяжелое, стабильное, обусловлено тяжестью полученных повреждений и ранним послеоперационным периодом. При госпитализации выполнено УЗИ брюшной полости: межпетельно свободная жидкость толщиной слоя до 5—6 мм. В забрюшинной клетчатке и плевральных полостях свободной жидкости и отграниченных жидкостных скоплений на момент осмотра не выявлено.

По канонам обследования пострадавших с сочетанной травмой выполнена КТ головы, грудной клетки и живота: обнаружены единичный контузионный очаг в правой лобной доле, коллапс субсегментов нижних долей легких (больше справа), двусторонний гидроторакс; состояние после лапаротомии (ушивание тонкой кишки) и релапаротомии, ушивания ДПК, послеоперационные изменения в брюшной полости — пневмогидроперитонеум, дренированная брюшная полость.

По распоряжению министра здравоохранения РФ в лечебно-консультативной помощи в НИИ-ККБ №1 принимали участие ведущие специалисты Санкт-Петербурга и Москвы.

Краткая динамика лечения пациента

19.10.18: отсроченная хирургическая обработка операционных ран, наложение VAC-повязки (на лапаротомную рану и раневых каналов после первичной хирургической обработки на передней брюшной стенке и правом бедре).

20.10.18: УЗИ, свободной жидкости и жидкостных скоплений в осмотренных отелах достоверно не выявлено. Петли кишечника не расширены, перистальтика определяется, единична.

22.10.18: смена VAC-повязки.

23.10.18: триплексное сканирование вен нижних конечностей, заключение: УЗ-признаки окклюзивного тромбоза большой подкожной вены на обеих нижних конечностях, суральных вен и притока подкожной вены на левой нижней конечности.

С учетом тяжести состояния больного, высоких рисков развития несостоятельности швов ДПК, наличия воспалительных изменений в крови, забрюшинной флегмоны 24.10.18 выполнена операция: релапаротомия, ревизия брюшной полости, повторная хирургическая обработка лапаротомной раны, резекция пряди большого сальника, повторная хирургическая обработка раны правого бедра с VAC-дренированием. Продолжено обследование и лечение пациента в реанимационном отделении.

08.11.18: УЗИ, в брюшной полости в полости таза межпетельно определяется свободная жидкость толщиной слоя до 20 мм. В забрюшинном пространстве каудальнее головки поджелудочной железы на фоне инфильтративных изменений клетчатки определяется отграниченное жидкостное скопление неправильной формы размером 52×48×70 мм с неоднородным содержимым. Петли кишечника не дилатированы, перистальтика прослеживается.

КТ-заключение: отграниченное жидкостное скопление (с признаками воспалительных изменений) в забрюшинном пространстве. Признаки панкреатита. Гидроперитонеум.

Операция: восстановление дренажа, ранее самостоятельно удаленного пациентом, в забрюшинном пространстве по свищевому ходу, хирургическая обработка раны правого бедра, наложение вторичных швов на кожу. По принятой в клинике тактике операцией выбора в таких ситуациях является малоинвазивное чрескожное дренирование патологических жидкостных скоплений. По объективным факторам (ожирение, неоднократные лапаротомии, анатомическое расположение объекта — паракавально в корне брыжейки тонкой кишки на глубине более 40 см от поверхности кожи) навигация под УЗ-контролем была существенно затруднена. После получения результатов КТ на мультидисциплинарном консилиуме принято решение о наружном дренировании скопления путем попытки восстановления ранее удаленного дренажа по свищевому ходу под рентгенологическим контролем. После рассечения кожи в области установленного ранее дренажа с помощью набора манипуляционных катетеров под непрерывным рентгенологическим контролем законтрастирован свищевой ход, сообщающийся с патологическим жидкостным скоплением в забрюшинной клетчатке. По методике Сельдингера в полость проведена струна — проводник. С помощью набора фасциальных бужей выполнено последовательное бужирование канала и установлен двухпросветный дренаж в законтрастированную полость. Одномоментно эвакуировано около 50 мл гнойного отделяемо-



Рис. 5. **Пациент *Г.* КТ-фистулограмма, 5-е сутки после дренирования, определяются полость неправильной формы, затек контраста в корень брыжейки, объем полости около 50 мл.**

R-признаки положительной динамики.

Fig. 5. **CT fistulography after 5 days of drainage. A cavity of irregular shape and contrast flow into mesentery root are visualized (cavity volume about 50 ml).**

R-signs of positive dynamics.



Рис. 6. **Пациент *Г.* КТ-фистулограмма, 18-е сутки после дренирования, значительное уменьшение полости до 10 мл.**

R-признаки положительной динамики.

Fig. 6. **CT fistulography in 18 days after drainage, significant reduction of cavity up to 10 ml.**

R-signs of positive dynamics.

го, полость санирована растворами антисептиков. Дренаж фиксирован к коже.

26.11.18: КТ-заключение — состояние после лапаротомии, ушивания разрывов нижнегоризонтальной ветви ДПК, удаления инородного тела, отключения ДПК, наложения гастроэнтероанастомоза на отключенной по Ру петле тонкой кишки, холецистостомии, дренирования брюшной полости, релапаротомии, ушивания ДПК, резекции сальника. Отграниченное жидкостное скопление в забрюшинном пространстве — положительная КТ-картина (за счет уменьшения размеров). Признаки панкреатита. Гидроперитонеум — положительная динамика. Отрицательная динамика стеатогепатоза.

С учетом возраста пациент 03.12.18 для реабилитации переведен в Детскую краевую клиническую больницу №1 (Краснодар), где через 5 дней удалили дренажи, через 2 нед пациент выписан домой.

Обсуждение

Лечение пациентов с минно-взрывными ранениями брюшной полости представляет определенные сложности ввиду тяжести повреждений паренхиматозных и полых органов, риска обширного инфицирования и, как следствие, увеличения опасности развития поздних осложнений [21]. В нашем случае наблюдалось не только несвоевременное обнаружение сквозных дефектов ДПК и начального сегмента тощей кишки, что привело к развитию флегмоны забрюшинного пространства, но и контузионное повреждение головки поджелудочной железы с развитием очагового панкреонекроза через 2 нед от получения травмы, а также ожирение пациента III степени. При массовом поступлении пострадавших у гражданских медицинских работников возникают трудности сортировки и оказания помощи [22].

Пациент Г. первоначально оперирован специалистами больницы Керчи, которые не провели полноценную ревизию органов брюшной полости из-за ограниченного времени хирургического вмешательства и недостаточного опыта. Контрольные осмотры пострадавшего в отделении реанимации позволили уже через 9 ч после хирургического вмешательства обнаружить ухудшение общего состояния, что послужило причиной выполнения релапаротомии, которую осуществил подготовленный хирург, согласовывавший свои действия с руководителем хирургической службы НИИ-ККБ №1. Принятое интраоперационно решение о формировании гастроэнтероанастомоза значительно снизило риск развития несостоятельности швов ДПК. Несмотря на развитие флегмоны забрюшинного пространства и в последующем развитие очагового панкреонекроза, не произошло фатального для большинства пациентов события — разгерметизации ушитой стенки нижней горизонтальной ветви ДПК. Трудности в лечении пострадавшего были связаны с серьезной сопутствующей патологией и излишней массой тела, а также с особенностями его характера и возраста: он негативно относился к лечению, приходилось ежедневно проводить беседы о необходимости выполнения медицинских манипуляций и дренирования брюшной полости и ран мягких тканей. С пациентом регулярно работал детский психолог, регулярно навещали близкие родственники. Проводили наблюдение и лечение ведущими специалистами страны в практике лечения детей и пациентов с сочетанной травмой. Благодаря постоянному клиническому, инструментальному и лабораторному контролю своевременно принимали решения о проведении необходимых хирургических манипуляций и смене медикаментозной терапии. При обнаружении осложнений, например абсцесса в забрюшинном пространстве корня брыжейки тонкой кишки, принимая во внимание высокую травматичность «открытого» хирургического вмешательства, для решения проблемы выбран мини-инвазивный подход — дренирование гнойника по ходу «старого» дренажа с помощью рентгенологического контроля. Все эти мероприятия привели к положительному результату лечения пострадавшего.

Осколочное ранение забрюшинной части ДПК — редкое в практике военных и тем более гражданских хирургов. С учетом массы тела пострадавшего (140 кг) и отсутствия опыта лечения минно-взрывных ранений детскими хирургами Краевой клинической детской больницы №1 16-летний пострадавший по согласованию с МЗ РФ находился во «взрослой» больнице в течение всего периода активного лечения повреждений. В НИИ-ККБ №1 за год получают помощь более 700 человек с сочетанной травмой, в том числе с огнестрельными и ножевыми ранениями живота и грудной клетки, всего за 2019 г. выполнено 67 553 как экстренных, так и плановых хирургических вмешательства. Правильный выбор хирургической тактики, объема вмешательства, технические возможности многопрофильной клиники, совместные усилия профильных специалистов и педиатров позволили добиться выздоровления пострадавшего.

Выводы

1. Пациенты с минно-взрывными ранениями брюшной полости должны быть обследованы согласно современным алгоритмам, хирургическое лечение должна проводить опытная команда хирургов и травматологов.

2. Правильный выбор хирургической тактики и объема вмешательства предопределяет дальнейшую судьбу пострадавшего: обязательны соблюдение правил damage control surgery и проведение своевременных повторных операций.

3. Лечение пострадавшего в современной многопрофильной клинике, в которой есть опыт работы с пациентами такого профиля, командный подход в выработке алгоритма обследования и терапии позволяют спасти больных с тяжелой сочетанной травмой даже при наличии неблагоприятного коморбидного фона.

4. При лечении гнойных осложнений в брюшной полости после обширных хирургических вмешательств для снижения риска негативного исхода заболевания предпочтительно использовать мини-инвазивные технологии.

Авторы заявляют об отсутствии конфликта интересов.
The authors declare no conflicts of interest.

ЛИТЕРАТУРА/REFERENCES

1. Фисун А.Я., Самохвалов И.М., Бойков А.А., Парфенов В.Е., Бадалов В.И., Кипор Г.В. Ликвидация медико-санитарных последствий террористического акта: хронология события и клиника поражений. *Медицина катастроф.* 2018;2(102):22-24.
Fisun AJa, Samohvalov IM, Bojkov AA, Parfjonov VE, Badalov VI, Kipor GV. Elimination of the medical and sanitary consequences of a terrorist act: the chronology of the event and the clinic of defeats. *Disaster Medicine.* 2018;2(102):22-24. (In Russ.).
2. Розинов В.М., Петлах В.И., Будкевич Л.И. *Особенности организации и оказания медицинской помощи детям при чрезвычайных ситуациях:* учеб. пособие для врачей. Под ред. Гончарова С.Ф., Сер М. Библиотека всероссийской службы медицины катастроф; 2017.
Rozinov VM, Petlah VI, Budkevich LI. *Features of the organization and provision of medical care to children in emergency situations:* textbook. manual for doctors, ed. Goncharova S.F, Ser M. Library of the All-Russian Service for Disaster Medicine; 2017. (In Russ.).
3. Розинов В.М., Петлах В.И. Организация медицинской помощи детям в чрезвычайных ситуациях. *Российский вестник детской хирургии, анестезиологии и реаниматологии.* 2016;6(4):6-12.
Rozinov VM, Petlah VI. Organization of medical care for children in emergency situations. *Russian Bulletin of Pediatric Surgery, Anesthesiology and Reanimatology.* 2016;4(6):6-12. (In Russ.).
4. Барышев А.Г., Блаженко А.Н., Шевченко А.В., Муханов М.Л., Полюшкин К.С., Порханов В.А. и др. Оптимизация работы региональной травмосистемы при оказании помощи пострадавшим с политравмой. *Политравма.* 2018;4:6-13.
Baryshev AG, Blazhenko AN, Shevchenko AV, Muhanov ML, Polyushkin KS, Porhanov VA, et al. Optimization of the regional trauma system when providing assistance to victims with polytrauma. *Polytrauma.* 2018;4:6-13. (In Russ.).
5. Завражнов А.А., Самохвалов И.М., Боско О.Ю. Травмосистемы мирного и военного времени: прошлое, настоящее и будущее. В кн.: *Травма 2017: мультидисциплинарный подход.* Сборник тезисов Международной конференции. Редколлегия: Скороглядов А.В. и др. 2017;135-136.
Zavrazhnov AA, Samohvalov IM, Bosko OJu. Peaceful and wartime trauma systems: past, present and future. In the book: *Trauma 2017: A Multidisciplinary Approach.* Collection of theses of the International Conference. Editorial Board: Skoroglyadov A.V. and others. 2017;135-136. (In Russ.).
6. Баранова Н.Н., Барышев С.Б., Гончаров С.Ф., Исаева И.В., Титов И.Г., Чубайко В.Г. Проблемы организации и проведения медицинской эвакуации в чрезвычайных ситуациях с большим числом пострадавших. *Медицина катастроф.* 2020;2:52-61.
Baranova NN, Baryshev SB, Goncharov SF, Isaeva IV, Titov IG, Chubajko VG. Problems of organizing and conducting medical evacuation in emergency situations with a large number of victims. *Disaster Medicine.* 2020;2:52-61. (In Russ.).
7. Халилюлин Р.И., Миннуллин И.П., Завражнов А.А., Боско О.Ю., Маланин Д.А. Система оказания медицинской помощи пострадавшим при террористических актах, реализованных посредством взрывов. В кн.: *Медицинская помощь при травмах: новое в организации и технологиях.* Второй Всероссийский конгресс по травматологии с международным участием. 2017;98.
Haliljulin RI, Minnullin IP, Zavrazhnov AA, Bosko OJu, Malanin DA. A system for providing medical assistance to victims of terrorist attacks carried out through explosions. In the book: *Trauma Care: New in Organization and Technology.* Second All-Russian Congress on Traumatology with International Participation. 2017;98. (In Russ.).
8. Фисун А.Я., Самохвалов И.М., Гончаров А.В., Рева В.А., Каниболоцкий М.Н., Почтарник А.А. и др. Пути снижения летальности в современной гибридной войне: раненого к хирургу или хирургию к раненому? *Военно-медицинский журнал.* 2020;34(1):20-29.
Fisun AJa, Samohvalov IM, Goncharov AV, Reva VA, Kanibolockij MN, Pochtarnik AA, et al. Ways to Reduce Mortality in Modern Hybrid Warfare: Wounded to Surgeon or Surgery to Wounded? *Military Medical Journal.* 2020;1(34):20-29. (In Russ.).
9. Чупряев В.А., Щербина К.К., Сусляев В.Г., Замилацкий Ю.И., Самохвалов И.М., Борисов М.Б. Результат комплексной медицинской реабилитации пострадавшей с тяжелым сочетанным взрывным ранением головы, живота, таза, конечностей. В сборнике: *Высокие ампутации нижних конечностей у детей и взрослых.* Сборник научных трудов международной научно-практической конференции. 2019;176-179.
Chuprjaev VA, Shherbina KK, Susljaev VG, Zamilackij JuI, Samohvalov IM, Borisov MB. The result of comprehensive medical rehabilitation of a victim with a severe concomitant explosive injury to the head, abdomen, pelvis, and extremities. In the collection: *High amputations of the lower extremities in children and adults.* Collection of scientific papers of the international scientific and practical conference. 2019;176-179. (In Russ.).
10. Пелах В.И., Розинов В.М. Этапная хирургическая помощь детям, пострадавшим при террористическом акте в г. Беслане. *Медицина: теория и практика.* 2019;4(5):424-425.
Pelakh VI, Rozinov VM. Step-by-step surgical care for children injured in the terrorist act in Beslan. *Medicine: theory and practice.* 2019;5(4):424-425. (In Russ.).
11. Порханов В.А., Поляков И.С., Богданов С.Б., Афаунов А.А., Блаженко А.Н., Муханов М.Л. и др. *Современные аспекты оказания медицинской помощи в условиях чрезвычайных ситуаций:* учебное пособие для врачей. Под ред. Порханова В.А., Фисталь Э.Я. Краснодар: ООО «Просвещение-Юг»; 2020.
Porhanov VA, Poljakov IS, Bogdanov SB, Afaunov AA, Blazhenko AN, Muhanov ML, et al. *Modern aspects of providing medical care in emergency situations:* a textbook for doctors. Ed. Porhanova V.A., Fistal E.Ya. Krasnodar: LLC «Education-Yug»; 2020. (In Russ.).
12. Багненко С.Ф., Миннуллин И.П., Теплов В.М., Разумный Н.В. Эволюция скорой медицинской помощи: от поля боя до стационарного звена. *Скорая медицинская помощь.* 2015;16(3):4-9.
Bagnenko SF, Minnullin IP, Miroshnichenko AG, Teplov VM, Razumnyj NV. Evolution of emergency medical care: from the battlefield to the stationary link. *Emergency medical care.* 2015;3(16):4-9. (In Russ.).
13. Трухан А.П., Самохвалов И.М., Скакунова Т.Ю., Ряднов А.А. Структура повреждений у пострадавших со взрывной травмой мирного времени: террористический акт в метро Санкт-Петербурга 3 апреля 2017 г. *Медицина катастроф.* 2020;2:29-31.
Truhan AP, Samohvalov IM, Skakunova TJu, Rjadnov AA. The structure of injuries in victims with an explosive trauma in peacetime: the terrorist attack in the St. Petersburg metro on April 3, 2017. *Emergency Medicine.* 2020;2:29-31. (In Russ.).
14. Богданов С.Б. *Виды кожных аутопластик.* Атлас. Руководство для врачей. Краснодар: ООО «Клуб Печати»; 2018;200.
Bogdanov SB. *Types of skin autoplastics.* Atlas. Guide for doctors. Krasnodar: Publishing house «Printing Club» LLC; 2018;200. (In Russ.).
15. Богданов С.Б., Бабичев Р.Г., Марченко Д.Н., Поляков А.В., Иващенко Ю.В. Пластика послойным кожным аутотрансплантатам ран различной этиологии. *Инновационная медицина Кубани.* 2016;1:30-37.
Bogdanov SB, Babichev RG, Marchenko DN, Poljakov AV, Ivashhenko JuV. Plastic surgery for layered skin autografts of wounds of various etiology. *Innovative medicine of Kuban.* 2016;1:30-37. (In Russ.).
16. Богданов С.Б., Куринный Н.А. *Способ пластики кожных покровов конечностей после ранней некрэктомии.* Патент №RU 2248757 C2/№2003115315/14/; заявл. 22.05.2003; опубл. 27.03.2005, Бюл. №9.
Bogdanov SB, Kurinnyj NA. *Method for plastics of limb skin after early necrectomy.* Patent No. RU 2248757 C2/No. 2003115315/14/declared 05.22.2003; publ. 27.03.2005, Bul. No 9 (In Russ.).
17. Богданов С.Б., Куринный Н.А., Поляков А.В., Афаунова О.Н. *Способ пластики кожных покровов после ранней некрэктомии.* Патент №RU 2295924C1/2005123211/14/; заявл. 21.07.2005; опубл. 27.03.2007, Бюл. №9.
Bogdanov SB, Kurinnyj NA, Poljakov AV, Afaunova ON. *Method of skin plasty after early necrectomy.* Patent No. RU 2295924C1/2005123211/14/ declared 21.07.2005; publ. 27.03.2007, Bul. No 9. (In Russ.).
18. Вербовой Д.Н., Багненко С.Ф., Бояринцев В.В., Гребенюк А.Н., Дежурный Л.И., Евсеев М.А. и др. *Руководство по скорой медицинской помощи при острых заболеваниях, травмах и отравлениях:* учеб. руководство; Управление делами президента РФ, Главное медицинское управление. Спб. 2019.

Verbovoj DN, Bagnenko SF, Bojarincev VV, Grebenjuk AN, Dezhurnyj LI, Evseev MA, et al. *Guidelines for emergency medical care for acute diseases, injuries and poisoning:* textbook. leadership; Administrative Department of the President of the Russian Federation, Main Medical Directorate. SPb. 2019. (In Russ.).

19. Агаджанян В.В. Организация медицинской помощи при множественной и сочетанной травме (политравме), клинические рекомендации (протокол лечения) (проект). *Политравма.* 2015;4:6-18.
Agadzhanjan VV. Organization of medical care for multiple and concomitant trauma (polytrauma), clinical guidelines (treatment protocol) (draft). *Polytrauma*. 2015;4:6-18. (In Russ.).

20. Гончаров С.Ф., Акиньшин А.В., Баженов М.И., Баранова Н.Н., Бобий Б.В., Бызов А.В. и др. Медицинская эвакуация пострадавших с политравмой, организационные вопросы, сообщение 1. *Медицина катастроф.* 2019;4(108):43-47.
Goncharov SF, Akin'shin AV, Bazhenov MI, Baranova NN, Bobij BV, Byzov AV, et al. Medical evacuation of victims with polytrauma, organizational issues, message 1. *Disaster Medicine.* 2019;4(108):43-47. (In Russ.).

21. Баранова Н.Н., Гончаров С.Ф. Медицинская эвакуация при ликвидации последствий чрезвычайных ситуаций: маршрутизация, критерии качества. *Скорая медицинская помощь.* 2019;20(4):4-13.
Baranova NN, Goncharov SF. Medical evacuation during emergency response: routing, quality criteria. *Emergency medical care.* 2019;4(20):4-13. (In Russ.).

22. Багненко С.Ф., Миннуллин И.П., Мирошниченко А.Г., Теплов В.М., Разумный Н.В. Направления совершенствования организации скорой, в том числе скорой специализированной медицинской помощи, специализированной медицинской помощи в экстренной и неотложной формах медицинской эвакуации в субъекте Российской Федерации. *Вестник Росздравнадзора*. 2019;3:70-74.
Bagnenko SF, Minnullin IP, Miroshnichenko AG, Teplov VM, Razumnyj NV. Directions for improving the organization of emergency, including emergency specialized, medical care, specialized medical care in emergency and urgent forms of medical evacuation in the subject of the Russian Federation. *Bulletin of Roszdravnadzor.* 2019;3:70-74. (In Russ.).

Поступила 30.01.2021
Received 30.01.2021
Принята к печати 01.03.2021
Accepted 01.03.2021