Хирургия. Журнал имени Н.И. Пирогова
2021, №12 с. 104-110
https://doi.org/10.17116/hirurgia2021121104

Pirogov Journal of Surgery
2021, No. 12, pp. 104-110
https://doi.org/10.17116/hirurgia2021121104

Маммаро-гастроэпиплоичное шунтирование как способ дополнительной васкуляризации трансплантата при торакооментопластике у пациента со стерномедиастинитом

© А.А. ПЕЧЕТОВ, А.Е. ЗОТИКОВ, Г.Г. КАРМАЗАНОВСКИЙ, Д.А. ВОЛЧАНСКИЙ, В.А. КУЛЬБАК

ФГБУ «НМИЦ хирургии им. А.В. Вишневского» Минздрава России, Москва, Россия

Резюме

Частота развития стерномедиастинита зависит от множества факторов риска и в среднем составляет 8%. С целью лечения пациентов этой категории применяют этапные хирургические обработки с местным ведением раны для достижения ее стерильности. В редких случаях при тотальном поражении грудины на фоне остеопороза кости с множественными переломами выполняют стернумэктомию или субтотальную резекцию грудины, что обусловливает формирование обширного дефекта грудной стенки. Заключительным этапом является реконструкция передней грудной стенки. Среди наиболее популярных способов реконструкции лидирующие позиции занимают различные методики аутопластики дефекта. Представляем клиническое наблюдение пациента со стерномедиастинитом, которому проведено этапное лечение, а на завершающем этапе выполнена субтотальная стернумэктомия с одномоментной оментопластикой. В дистальном бассейне правой желудочно-сальниковой артерии сформирован анастомоз с правой внутригрудной артерией с целью дополнительной васкуляризации перемещенного трансплантата большого сальника. В изученной нами литературе мы не нашли описания подобной операции в лечении стерномедиастинита. Прослежены отдаленные результаты лечения — более 50 мес безрецидивного функционального благополучия пациента со стороны средостения и передней грудной стенки.

Ключевые слова: *пластика большим сальником, стерномедиастинит, дополнительная васкуляризация, желудочно-сальниковая артерия, оментопластика, торакооментопластика.*

Информация об авторах:

Печетов А.А. — https://orcid.org/0000-0002-1823-4396
Зотиков А.Е. — https://orcid.org/0000-0002-1688-7756
Кармазановский Г.Г. — https://orcid.org/0000-0002-9357-0998
Волчанский Д.А. — https://orcid.org/0000-0002-5947-3211
Кульбак В.А. — https://orcid.org/0000-0001-6743-4012
Автор, ответственный за переписку: Волчанский Д.А. — e-mail: dmitryvolchanski@gmail.com

Как цитировать:

Печетов А.А., Зотиков А.Е,, Кармазановский Г.Г., Волчанский Д.А., Кульбак В.А. Маммаро-гастроэпиплоичное шунтирование как способ дополнительной васкуляризации трансплантата при торакооментопластике у пациента со стерномедиастинитом. *Хирургия. Журнал им. Н.И. Пирогова*. 2021;12:104–110. https://doi.org/10.17116/hirurgia2021121104

Additional vascularization of the omental flap using mammary-gastroepiploic bypass grafting in the treatment of deep sternal wound infection

© A.A. PECHETOV, A.E. ZOTIKOV, G.G. KARMAZANOVSKY, D.A. VOLCHANSKY, V.A. KULBAK

Vishnevsky National Medical Research Center of Surgery, Moscow, Russia

Abstract

Incidence of postoperative sternomediastinitis depends on various risk factors and makes up 8%. Surgical debridement with local management of the wound are used to achieve wound sterility. In some cases, sternectomy or subtotal sternal resection are performed for total sternal osteomyelitis with osteoporotic bone and multiple fractures. This procedure results an extensive bone defect. The final stage is anterior chest wall reconstruction. The most popular method is wound closure with autologous muscle or omental flaps. The authors describe a patient with sternomediastinitis who underwent staged treatment. At the final stage, subtotal sternectomy with simultaneous omentoplasty were performed. Additionally, mammary-gastroepiploic bypass grafting with right internal mammary artery and right gastroepiploic artery was carried out for additional vascularization of the omental flap. We found no similar surgery for sternomediastinitis in the literature. Long-term treatment outcome was followed-up (>50 months of relapse-free period and good quality of life).

Keywords: *omentoplasty, sternomediastinitis, additional vascularization, gastroepiploic artery, chest wall reconstruction, omental flap.*

Information about the authors:

Pechetov A.A. — https://orcid.org/0000-0002-1823-4396
Zotiokov A.E. — https://orcid.org/0000-0002-1688-7756

Karmazanovsky G.G. — https://orcid.org/0000-0002-9357-0998
Volchansky D.A. — https://orcid.org/0000-0002-5947-3211
Kulbak V.A. — https://orcid.org/0000-0001-6743-4012
Corresponding author: Volchansky D.A. — e-mail: dmitryvolchanski@gmail.com

To cite this article:

Pechetov AA, Zotokov AE, Karmazanovsky GG, Volchansky DA, Kulbak VA. Additional vascularization of the omental flap using mammary-gastroepiploic bypass grafting in the treatment of deep sternal wound infection. *Pirogov Russian Journal of Surgery = Khirurgiya. Zurnal im. N.I. Pirogova*. 2021;12:104–110. (In Russ.). https://doi.org/10.17116/hirurgia2021121104

Введение

Наиболее грозные осложнения после срединной стернотомии — нестабильность грудины и стерномедиастинит. Частота их развития варьирует в зависимости от медицинского центра и в среднем, по данным литературы, составляет 0,3—8% [1—3]. Она зависит от множества факторов риска, к наиболее важным из которых относят наличие сахарного диабета, ожирения, хронической обструктивной болезни легких, использование внутригрудных артерий при шунтировании, асимметричную стернотомию, а также метод и материал, применяемый при первичном остеосинтезе грудины [4]. Пациенты с развитием стерномедиастинита составляют наиболее тяжелую группу пациентов с летальностью, достигающей 50% [5], особенно в первые недели после операции, когда отсутствует соединительно-тканный барьер между источником инфекции (грудина) и органами средостения. Для лечения таких пациентов нередко применяют адекватную хирургическую обработку и ушивание раны на дренажно-промывной системе с целью достижения стерильности раны в ближайшие сроки [6]. Иногда при тотальном поражении грудины на фоне остеопороза кости с множественными переломами выполняют тотальную или субтотальную стернумэктомию с возникновением обширного дефекта грудной стенки. Следующим этапом хирургического лечения является реконструкция грудной стенки с целью закрытия послеоперационного дефекта, нивелирования парадоксального дыхания, снижения болевого синдрома и достижения высокого качества жизни таких пациентов.

Множество работ посвящено различным видам аутопластики послеоперационного дефекта грудной клетки [7, 8]. Одним из видов успешной реконструкции передней грудной стенки служит торакопластика с использованием перемещенной пряди большого сальника. В нашем клиническом наблюдении описано выполнение торакоментопластики у пациента после предшествующего этапного лечения стерномедиастинита, а перемещенная прядь сальника дополнительно васкуляризирована венозным шунтом по схеме «правая внутригрудная артерия — правая желудочно-сальниковая артерия».

Представляем клиническое наблюдение.

Больной *Т.*, 58 лет, обратился с жалобами на наличие гнойной раны на передней грудной стенке, боль в проекции раны, усиливающуюся при кашле и смене положения тела **(рис. 1—4)**. Около 1 мес назад выполнена резекция аневризмы левого желудочка с пластикой по Жатане, аортокоронарное шунтирование — задняя межжелудочковая ветвь от правой коронарной артерии, маммарокоронарное шунтирование — передняя межжелудочковая ветвь в условиях искусственного кровообращения и фармакохолодовой кардиоплегии.



Рис. 1. **Фотография больного при поступлении в стационар.**
Fig. 1. **Patient appearance at admission.**



Рис. 2. **Рана на передней грудной стенке.**

На фоне полного расхождения стернотомной раны определяются поперечные переломы тела грудины. Дном и стенками раны являются органы средостения — сердце, медиастинальная плевра, купол диафрагмы. Предоперационная фотография.

Fig. 2. **Sternal wound.**

Transverse fractures of the sternum body with total sternal dehiscence. The bottom and walls of the wound are mediastinal organs (heart, mediastinal pleura and diaphragm).

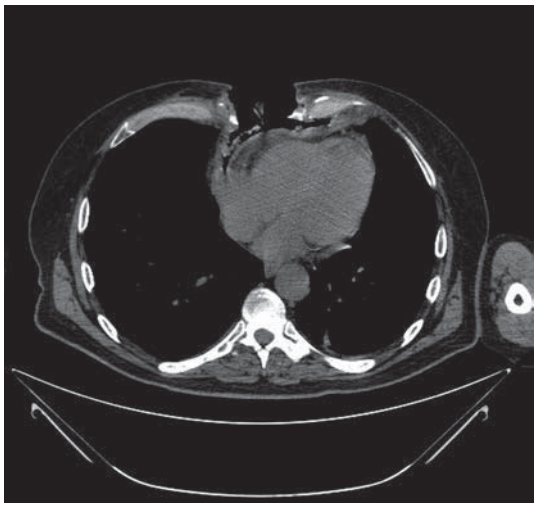

Рис. 3. **МСК-томограмма грудной клетки.**

Тотальное несращение грудины после срединной стернотомии. Дном раны является сердце, стенки раны — покрытые фибрином плевральные полости.

Fig. 3. **Chest CT.**

Total sternal instability. The bottom of the wound is heart, the walls — pleural cavities covered with fibrin.



Рис. 4. **МСК-томограмма грудной клетки с 3D-реконструкцией.**

Грудина рассечена — диастаз до 4 см, определяются множественные поперечные переломы грудины.

Fig. 4. **3D chest CT.**

Sternum is transected, 4.0-cm diastasis, multiple bone fractures.

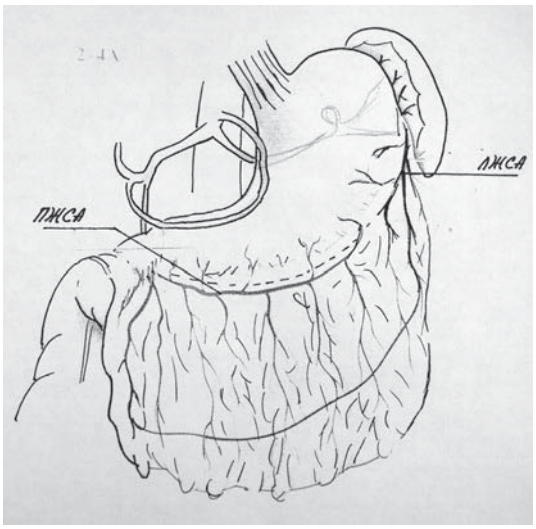

Рис. 5. **Сосудистая архитектоника большого сальника (схема).**

Fig. 5. **Vascular anatomy of the greater omentum.**

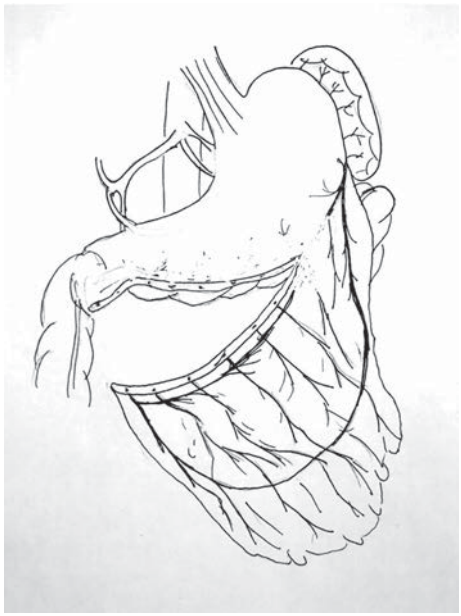

Рис. 6. **Схема мобилизации большого сальника с сохранением левой желудочно-сальниковой артерии.**

Fig. 6. **Mobilization of the greater omentum while preserving the left gastroepiploic artery.**

Из анамнеза известно, что на 5-е послеоперационные сутки манифестировала правосторонняя пневмония, сопровождаемая лихорадкой, кашлем с обильной мокротой. На 7-е сутки после операции появились жалобы на распирающие боли в проекции послеоперационной раны с активным серозно-гнойным отделяемым. При микробиологическом исследовании обнаружена Klebsiella pneumoniae. На 9-е сутки выполнено разведение краев ран с последующей некрсеквестрэктомией и удалением металлических лигатур. В течение месяца рану вели открытым способом в объеме ежедневных перевязок с противомикробными мазевыми препаратами.

При поступлении пациента лечение разделено на этапы. Первым выполнена хирургическая обработка раны передней грудной стенки с резекцией некротизированных участков тела грудины, мягких тканей, санация полостей

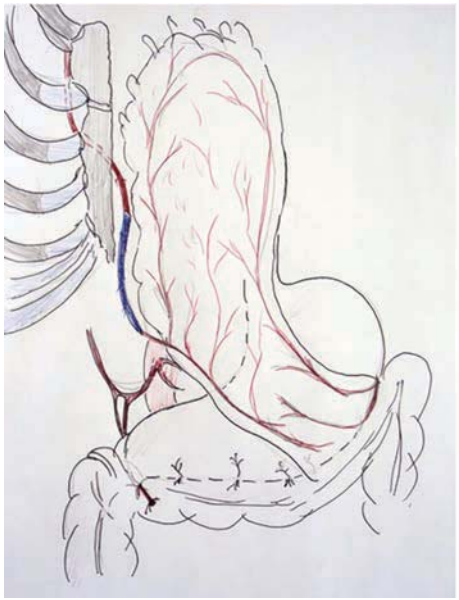

Рис. 7. **Схема транспозиции большого сальника в грудную клетку с формированием правого маммаро-гастроэпиплоичного анастомоза с венозной вставкой.**

Fig. 7. **Omental flap transposition into the sternal wound with the right mammary-gastroepiploic bypass grafting using venous conduit.**



Рис. 8. **Мобилизованный большой сальник подготовлен для транспозиции в рану на переднюю грудную стенку (интраоперационная фотография).**

Fig. 8. **Mobilized greater omentum prepared for transposition into the anterior chest wall wound (intraoperative image).**

и карманов. Рана ушита с установкой дренажно-аспирационной системы. В последующем проводили санацию раны растворами антисептиков (0,1% лавасепт, 5% диоксидин) до получения стерильных смывов.

На 19-е сутки в качестве завершающего этапа хирургического лечения выполнена торакооментопластика с маммаро-гастроэпиплоичным шунтированием венозной вставкой по схеме «правая внутренняя грудная артерия — правая желудочно-сальниковая артерия (ЖСА)». Схема операции представлена на **рис. 5—7**.

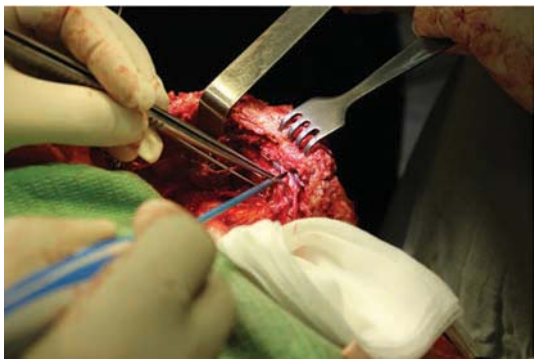

Рис. 9. **Этап выделения правой внутренней грудной артерии (интраоперационная фотография).**

Fig. 9. **Right internal mammary artery harvesting.**

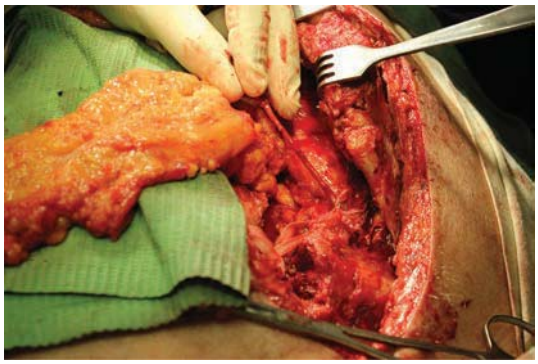

Рис. 10. **Этап операции: определена длина внутренней грудной артерии, недостаточной для анастомоза (интраоперационная фотография).**

Fig. 10. **Insufficient length of internal mammary artery for anastomosis.**

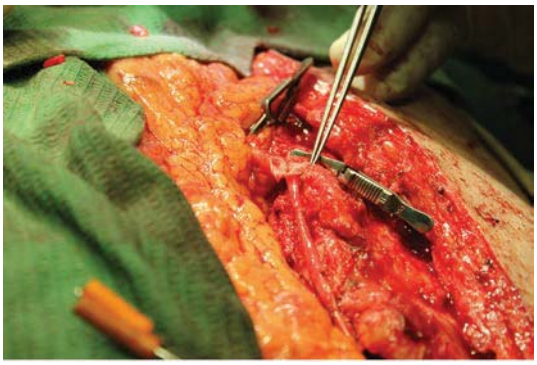

Рис. 11. **Формирование дистального артериовенозного анастомоза (интраоперационная фотография).**

Fig. 11. **Distal arteriovenous anastomosis.**

Ход и особенности операции

При ревизии определена «тотальная нестабильность» грудины. Признаков гнойного воспаления нет, II фаза раневого процесса — полость выполнена свежими грануля-



Рис. 12. **Сальник перемещен в рану на передней грудной стенке (интраоперационная фотография).**

Fig. 12. **Greater omentum is moved into the wound cavity.**

циями, рыхлым фибрином. Средостение не отграничено от грудной стенки — дном раны является передняя поверхность сердца и фиброзно-измененная медиальная плевра. Множественные поперечные переломы грудины — на уровне манубрио-стернального синдесмоза, третьего—пятого межреберья с обеих сторон. Произведена резекция медиальных краев грудины с последующим реостеосинтезом рукоятки грудины двумя стальными лигатурами. Операционное поле отграничено.

Выполнена верхнесрединная лапаротомия. При ревизии большой сальник имеет «двухлопастное» анатомическое строение со стандартной ангиоархитектоникой, в подпеченочном пространстве сращения с петлями тонкой кишки. Мобилизована правая половина большого сальника от поперечно-ободочной кишки, большой кривизны желудка с сохранением поперечной аркады кровоснабжения в бассейне a. gastroepiploica dext. et sin. После мобилизации установлено, что длины и размера сальника достаточно для перемещения его в переднее средостение **(рис. 8)**.

Совместно с бригадой сосудистых хирургов с техническими трудностями ввиду поствоспалительных рубцовых ретростернальных изменений от уровня третьего межреберья выделена внутренняя a. mammaria, ветви — aa. intercostalis — клипированы, пересечены **(рис. 9)**. Артерия эластичная, сжимаема на всем протяжении, диаметр 2,5 мм. Осуществлена гепаринизация 7,5 тыс. ед. Выявлено, что длины a. mammaria недостаточно для анастомоза по типу конец в конец с a. gastroepiploica dexter **(рис. 10)**. На правой голени выделен фрагмент большой подкожной вены длиной 10 см. Выполнено маммаро-гастроэпиплоичное шунтирование с использованием венозной вставки с проксимальным и дистальным анастомозами по типу конец в конец **(рис. 11)**. Пуск кровотока — анастомозы состоятельны, удовлетворительная пульсация на всем протяжении реконструированного участка. Проведена дезактивация гепарина раствором протамина. Контроль гемостаза — сухо. Сальник без признаков ишемии, полностью выполняет свободное пространство в переднем средостении **(рис. 12)**. Кровопотеря 350 мл, время операции 385 мин.

Послеоперационный период протекал гладко. Пациент выписан из стационара на 11-е сутки **(рис. 13)**. По прошествии 5 лет не отмечено рецидива стерномедиастини-



Рис. 13. **Вид больного в раннем послеоперационном периоде (10-е сутки).**

Fig. 13. **Early postoperative period (10 postoperative days).**

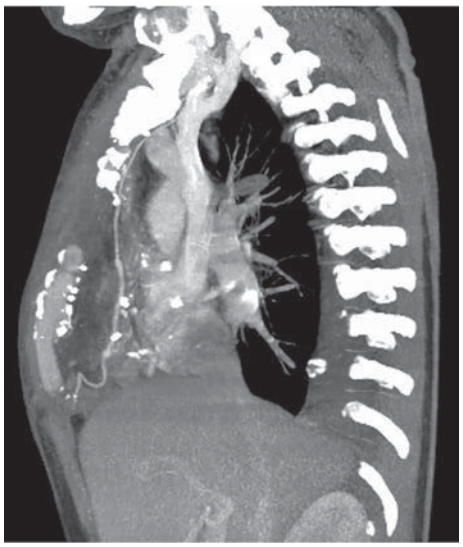

Рис. 14. **МСК-томограмма органов грудной клетки и брюшной полости с внутривенным болюсным контрастным усилением.**

Сформированный маммаро-гастроэпиплоичный шунт проходим.

Fig. 14. **Contrast-enhanced chest and abdomen CT.**

Patent internal mammary artery — gastroepiploic artery shunt.

та, отсутствует болевой синдром, пациент самостоятельно может выполнять физическую нагрузку, обеспечено высокое качество жизни. Выполнена МСКТ органов грудной клетки с контрастным усилением и 3-мерной реконструкцией, отмечено контрастирование сформированного шунта **(рис. 14)**.

Обсуждение

Лечение стерномедиастинита как гнойного осложнения операций через срединную стернотомию требует разделения на этапы хирургической обработки с последующей санацией раны и выполнением реконструктивного вмешательства. У части пациентов для достижения контроля над инфекционным процессом выполняют более 2 обработок, с увеличенным временным интервалом между ними. Несмотря на это, некоторые авторы отмечают возрастающую летальность при каждом новом этапе некрэктомии и санации средостения [9].

В ряде случаев многоэтапные хирургические обработки способствуют формированию критического дефекта грудины, когда последующее сведение и сопоставление грудины невозможно (более 100 см^2 или включающие 4 ребра и более), а также влияют на развитие тяжелой дыхательной недостаточности в связи с развитием парадоксального дыхания [10, 11]. С целью борьбы с такими осложнениями ряд авторов предпочитают не вести рану открытым способом, а выполнять пластику встречными кожно-мышечными лоскутами с установкой системы аспирационно-промывного дренирования для более быстрого достижения асептических условий в ране [6, 8]. В случаях со значимой контаминацией переднего средостения и грудины также используют NPWT — местную терапию с установкой специальных повязок с переменным низким отрицательным давлением [12].

При переходе раневого процесса во II фазу и достижении стерильности раны встает вопрос о выполнении реконструкции передней грудной стенки для достижения ее стабильности и повышения качества жизни пациентов. Существуют различные варианты реконструкции дефекта грудной стенки, но наиболее популярными и успешными являются способы аутопластики. К ним относят пластику перемещенными мышечными лоскутами больших грудных мышц, широчайшей мышцы спины, прямой мышцы живота и перемещенным большим сальником [13]. Впервые пластику дефекта грудины с помощью перемещенного сальника в 1976 г. предложили A. Lee и соавт. [14]. В литературе отмечены статистически значимые положительные результаты при выполнении оментопластики с транспозицией сальника на питающей ножке (правая ЖСА) у пациентов даже после тотальной стернумэктомии [15]. Торакооментопластику отдельные авторы признают методом «отчаяния» в ситуациях, когда использованы все остальные методы реконструкции или же отмечен явный дефицит аутотканей [16].

Отдельные исследования посвящены пластике обширных дефектов грудной стенки перемещенными свободными кожно-мышечными лоскутами с выполнением сосудистого анастомоза. Так, Taeger и соавт. [17] описали 8 пациентов с обширными послеоперационными дефектами грудины (более 2/3 грудины), которым выполнили миопластику перемещенным свободным кожно-мышечным лоскутом. Перемещенный лоскут сальника в нашем наблюдении было решено дополнительно васкуляризировать в связи с обширностью «мертвого» пространства послеоперационного дефекта и недостаточной протяженностью основных артериальных стволов пряди сальника. В работе А.А. Вишневского отмечено, что формирование лоскута сальника на питающей ножке с целью пластики обширных дефектов возможно путем удлинения сосудистой сети [18]. В изученной нами литературе мы не нашли описания подобной операции при данном заболевании. Описаны случаи формирования гастро-эпиплоичного обходного шунта с коронарной артерией при операции прямой реваскуляризации миокарда, однако такие операции в настоящее время представляют лишь историческую ценность [19, 20].

Выполненная нами операция имеет ограниченное применение у пациентов с обширным дефектом передней грудной стенки, ранним периодом течения стерномедиастинита и при короткой правой ЖСА. Разработанная в институте методика контрастирования висцеральных артерий способствует определению в предоперационном периоде проходимости, калибра артерий, в том числе в бассейне желудочно-сальниковых артерий и выбору способа трансплантации большого сальника в рану на передней грудной стенке и при необходимости дополнительной васкуляризации бассейном ближайшего магистрального артериального русла.

Выводы

1. С целью нивелирования парадоксального дыхания и развития дыхательной недостаточности у пациентов после обширных резекций грудины ушивание раны с установкой системы аспирационно-промывного дренирования может быть методом выбора быстрого достижения асептических условий в ране.

2. Торакооментопластика как способ реконструкции послеоперационной раны успешно может быть применена у пациентов с обширными дефектами грудины. Описаны случаи формирования гастро-эпиплоичного обходного шунта с коронарной артерией при операции прямой реваскуляризации миокарда.

3. Дополнительная васкуляризация сальникового трансплантата имеет ограниченное применение у пациентов с критическим дефектом передней грудной стенки и недостаточной протяженностью основного артериального ствола пряди сальника.

Авторы заявляют об отсутствии конфликта интересов.
The authors declare no conflicts of interest.

ЛИТЕРАТУРА/REFERENCES

1. Schimmer C, Reents W, Berneder S, Eigel P, Sezer O. Prevention of sternal dehiscence and infection in high risk patients: a prospective randomized multicentre trial. *Annals of thoracic Surgery.* 2008;86:1897-1904. https://doi.org/10.1016/j.athoracsur.2008.08.071
2. Hashimoto I, Takaku M, Matsuo S, et al. Risk Factors for Complications after Reconstructive Surgery for Sternal Wound Infection. *Arch Plast Surg.* 2014;41(3):253-257. https://doi.org/10.5999/aps.2014.41.3.253
3. Morisaki A, Hosono M, Sasaki Y, et al. Evaluation of risk factors for hospital mortality and current treatment for poststernotomy mediastinitis. *Gen Thoracic Cardiovasc Surg.* 2011;59(4):261-267. https://doi.org/10.1007/s11748-010-0727-3
4. Fu RH, Weinstein AL, Chang MM, Argenziano M, Ascherman JA, Rohde CH. Risk factors of infected sternal wounds versus sterile wound dehiscence. *J Surg Res.* 2016;200(1):400-407. https://doi.org/10.1016/j.jss.2015.07.045

5. Friberg Ö, Dahlin L-G, Söderquist B, Källman J & Svedjeholm R. Influence of more than Six Sternal Fixation Wires on the Incidence of Deep Sternal Wound Infection. *The Thoracic and Cardiovascular Surgeon*. 2006;54(7):468-473. https://doi.org/10.1055/s-2006-924437
6. Robicsek F, Fokin A, Cook J & Bhatia D. Sternal Instability After Midline Sternotomy. *The Thoracic and Cardiovascular Surgeon*. 2000;48(4):1-8. https://doi.org/10.1055/s-2000-9945
7. Dell'Amore A, Congiu S, Campisi A, Mazzarra S, Zanoni S, Giunta D. Sternal reconstruction after post-sternotomy dehiscence and mediastinitis. *Indian J Thorac Cardiovasc Surg*. 2020;36(4):388-396. https://doi.org/10.1007/s12055-019-00880-5
8. Kaul P. Sternal reconstruction after post-sternotomy mediastinitis. *J Cardiothorac Surg*. 2017;12(1):94. https://doi.org/10.1186/s13019-017-0656-7
9. Gummert JF, Barten MJ, Hans C, Kluge M, Doll N, Walther T, Hentschel B, Schmitt DV, Mohr FW, Diegeler A. Mediastinitis and cardiac surgery--an updated risk factor analysis in 10,373 consecutive adult patients. *Thorac Cardiovasc Surg*. 2002;50(2):87-91. https://doi.org/10.1055/s-2002-26691
10. Liu T, Wu G, Gu Z, Wismeijer D, Liu Y. A critical-sized bone defect. *Bone*. 2014;68:163-164. https://doi.org/10.1016/j.bone.2014.07.016
11. Sanna S, Brandolini J, Pardolesi A, Argnani D, Mengozzi M, Dell'Amore A, Solli P. Materials and techniques in chest wall reconstruction: a review. *J Vis Surg*. 2017;3:95. https://doi.org/10.21037/jovs.2017.06.10
12. Zeitani J, Pompeo E, Nardi P, et al. Early and long-term results of pectoralis muscle flap reconstruction versus sternal rewiring following failed sternal closure. *Eur J Cardiothorac Surg*. 2013;43(6):144-150. https://doi.org/10.1093/ejcts/ezt080
13. Korymasov EA, Pushkin SYu, Benyan AS, Medvedchikov-Ardiya MA. Post-sternotomy infectious complications: surgical treatment strategy and tactics. Wounds and wound infections. *The prof. B.M. Kostyuchenok journal*. 2015;2(4):15-25. (In Russ.). https://doi.org/10.17650/2408-9613-2015-2-4-15-25
14. Lee AB Jr, Schimert G, Shaktin S, Seigel JH. Total excision of the sternum and thoracic pedicle transposition of the greater omentum; useful strategems in managing severe mediastinal infection following open heart surgery. *Surgery*. 1976;80(4):433-436. PMID: 1085994.
15. Milano CA, Georgiade G, Muhlbaier LH, Smith PK, Wolfe WG. Comparison of omental and pectoralis flaps for poststernotomy mediastinitis. *Ann Thorac Surg*. 1999;67(2):377-381. https://doi.org/10.1016/s0003-4975(99)00022-3
16. Spindler N, Etz CD, Misfeld M, Josten C, Mohr FW, Langer S. Omentum flap as a salvage procedure in deep sternal wound infection. *Ther Clin Risk Manag*. 2017;13:1077-1083. Published 2017 Aug 23. https://doi.org/10.2147/TCRM.S134869
17. Taeger CD, Horch RE, Arkudas A, Schmitz M, Stübinger A, Lang W, Meyer A, Seitz T, Weyand M, Beier JP. Combined free flaps with arteriovenous loops for reconstruction of extensive thoracic defects after sternal osteomyelitis. *Microsurgery*. 2016;36(2):121-127. https://doi.org/10.1002/micr.22405
18. Vishnevsky AA, Dankov DV, Pechetov AA, Lutsai VI. Omentoplasty in the surgical rehabilitation of patients presenting with chronic postoperative sternomediastinitis. *Annals of plastic, reconstructive and aesthetic surgery*. 2011;1:56-62. ISSN: 2686-7346. (In Russ). https://www.elibrary.ru/download/elibrary_16521467_12030770.pdf
19. Yokoyama H, Satoh K, Ohmi M, Akino Y. Coronary artery bypass grafting using right gastro-epiploic artery and cholecystectomy. *Nihon Kyobu Geka Gakkai Zasshi*. 1991;39(10):1937-1919. Japanese. PMID: 1960439.
20. Sato T, Isomura T, Suma H, Horii T, Kikuchi N. Coronary artery bypass grafting with gastroepiploic artery composite graft. *Ann Thorac Surg*. 2000;69(1):65-69. https://doi.org/10.1016/s0003-4975(99)01119-4

Поступила 28.01.2021
Received 28.01.2021
Принята к печати 08.03.2021
Accepted 08.03.2021