Хирургия. Журнал имени Н.И. Пирогова
2021, №12 с. 99-103
https://doi.org/10.17116/hirurgia202112199

Pirogov Journal of Surgery
2021, No. 12, pp. 99-103
https://doi.org/10.17116/hirurgia202112199

Варианты доступа к межжелудочковой перегородке сердца при гипертрофической кардиомиопатии

© А.В. ЛЫСЕНКО[1], Г.И. САЛАГАЕВ[1], П.В. ЛЕДНЕВ[1], А.Е. ЧЕРЕПАНОВА[2]

[1]Российский научный центр хирургии им. акад. Б.В. Петровского», Москва, Россия;
[2]Первый Московский государственный медицинский университет им. И.М. Сеченова, Москва, Россия

Резюме

Гипертрофическая кардиомиопатия (ГКМП) — генетически детерминированное заболевание миокарда, характеризующееся увеличением толщины стенок желудочков сердца и межжелудочковой перегородки (МЖП) различной локализации и степени выраженности, не являющееся следствием дисфункции клапанного аппарата или любой другой внешней причины. Учитывая различную локализацию уровня обструкции в полости левого желудочка, при планировании оперативного лечения необходимо иметь четкое представление о возможности доступа ко всем сегментам МЖП, участвующим в формировании обструкции. Важное значение имеет персонифицированный подход к каждому пациенту для уверенного достижения эффекта операции и минимизации возможных осложнений. Обзор посвящен различным хирургическим доступам к МЖП в соответствии с фенотипическим вариантом ГКМП.

Ключевые слова: *гипертрофическая кардиомиопатия, септальная миоэктомия, межжелудочковая перегородка, хирургический доступ.*

Информация об авторах:

Лысенко А.В. — https://orcid.org/0000-0002-8394-4116
Салагаев Г.И. — https://orcid.org/0000-0002-7210-8366
Леднев П.В. — https://orcid.org/0000-0002-3033-4146
Черепанова А.Е. — https://orcid.org/0000-0003-1142-3642
Автор, ответственный за переписку: Салагаев Г.И. — e-mail: gennadiisalagaev@mail.ru

Как цитировать:

Лысенко А.В., Салагаев Г.И., Леднев П.В., Черепанова А.Е.. Варианты доступа к межжелудочковой перегородке сердца при гипертрофической кардиомиопатии. *Хирургия. Журнал им. Н.И. Пирогова*. 2021;12:99–103.
https://doi.org/10.17116/hirurgia202112199

Surgical approaches to interventricular septum in hypertrophic cardiomyopathy

© A.V. LYSENKO[1], G.I. SALAGAEV[1], P.V. LEDNEV[1], A.E. CHEREPANOVA[2]

[1]Petrovsky National Research Center of Surgery, Moscow, Russia;
[2]Sechenov First Moscow State Medical University, Moscow, Russia

Abstract

Hypertrophic cardiomyopathy (HCM) is a hereditary myocardial disease characterized by ventricular wall and interventricular septum thickening not associated with heart valve disease or any other external cause. Considering different localization of left ventricular obstruction, surgeons should be aware of various surgical approaches to various segments of interventricular septum. A personalized approach to each patient is essential to achieve favorable postoperative effect with minimal incidence of complications. This review is devoted to various surgical approaches to interventricular septum for different phenotypic variants of HCM.

Keywords: *hypertrophic cardiomyopathy, septal myectomy, interventricular septum, surgical approach.*

Information about the authors:

Lysenko A.V. — https://orcid.org/0000-0002-8394-4116
Salagaev G.I. — https://orcid.org/0000-0002-7210-8366
Lednev P.V. — https://orcid.org/0000-0002-3033-4146
Cherepanova A.E. — https://orcid.org/0000-0003-1142-3642
Corresponding author: Salagaev G.I. — e-mail: gennadiisalagaev@mail.ru

To cite this article:

Lysenko AV, Salagaev GI, Lednev PV, Cherepanova AE. Surgical approaches to interventricular septum in hypertrophic cardiomyopathy. *Pirogov Russian Journal of Surgery = Khirurgiya. Zurnal im. N.I. Pirogova*. 2021;12:99–103. (In Russ.). https://doi.org/10.17116/hirurgia202112199

Введение

Гипертрофическая кардиомиопатия (ГКМП) — генетически детерминированное заболевание миокарда, характеризующееся увеличением толщины стенок желудочков сердца и межжелудочковой перегородки (МЖП) различной локализации и степени выраженности, не являющееся следствием дисфункции клапанного аппарата или любой другой внешней причины. ГКМП может быть без обструкции или с обструкцией выводного тракта левого желудочка (ВТЛЖ), что всегда требует специфической диагностики (эхокардиография, МРТ сердца) и персонифицированного протокола лечения. По данным B. Maron и соавт., частота заболевания среди взрослого населения составляет 1:500 [2, 4, 10, 17].

Клиническая картина ГКМП крайне разнообразна и может варьировать от практически бессимптомного течения до выраженной загрудинной боли и одышки при минимальной физической нагрузке, синкопе и внезапной сердечной смерти (ВСС). Последняя возникает вследствие желудочковых аритмий (пробежки неустойчивой желудочковой тахикардии) при тяжелой обструкции ВТЛЖ, массивном рубцовом поражении миокарда и встречается в 1-4% случаев в год среди пациентов с ГКМП. В качестве профилактики этого потенциально смертельного осложнения применяют имплантацию кардиовертера-дефибриллятора, но также есть клинические данные, свидетельствующие о снижении риска ВСС после миоэктомии и ликвидации градиента давления в ВТЛЖ [2, 5, 17].

В соответствии с современными рекомендациями по диагностике и лечению пациентов с ГКМП первично выявленные пациенты получают консервативное лечение, исходя из анамнеза, жалоб и данных инструментальных методов исследования. При неэффективности консервативного лечения и сохранении градиента давления в ВТЛЖ более 30 мм рт.ст. в покое или более 50 мм рт.ст. при физической нагрузке, а также при наличии хронической сердечной недостаточности III—IV класса по NYHA следует рассмотреть варианты лечения, направленного на уменьшение толщины МЖП (редукция МЖП путем спиртовой септальной абляции или септальная миоэктомия). В настоящее время этот подход является золотым стандартом хирургического лечения обструктивной формы ГКМП [2, 5, 10].

Фенотипические варианты ГКМП

Фенотипические проявления кардиомиопатий могут зависеть от наследственных факторов, пола, возраста пациента, уровня физической активности, коморбидности и их сочетания.

Выделяют следующие виды ГКМП в зависимости от локализации гипертрофии миокарда и уровня обструкции [12]:

1. Базальная септальная (субаортальная) обструкция.
2. Диффузно-генерализованная обструкция.
3. Среднежелудочковая обструкция.
4. Дистальная (апикальная) обструкция.

Также существует классификация MOGE(s), которая учитывает 5 различных характеристик кардиомиопатий: морфофункциональный класс (гипертрофическая, дилатационная, рестриктивная кардиомиопатия и т.д.) (M); поражение органов-мишеней (O); генетический характер наследования заболевания (в том числе семейный) (G); точную этиологическую характеристику (E); может присутствовать информация о функциональном состоянии миокарда (S), которое описывают с использованием стадий сердечной недостаточности от A до D (предложенных Американской коллегией кардиологов/Американской ассоциацией сердца (ACC/AAC)) и функциональных классов от I до IV (предложенных Нью-Йоркской ассоциацией сердца (NYHA)).

У взрослых пациентов наиболее часто встречаемым морфологическим вариантом является базальная септальная (субаортальная) обструкция, в то время как у педиатрических и молодых больных распространен диффузно-генерализованный вид ГКМП, что, по-видимому, может коррелировать с тяжестью генетического дефекта и, как следствие, сроком манифестации заболевания [10].

Учитывая столь различную локализацию обструкции в полости левого желудочка, при планировании оперативного лечения необходимо иметь четкое представление о возможности доступа ко всем сегментам МЖП, участвующим в формировании обструкции. Важное значение имеет персонифицированный подход к каждому пациенту для уверенного достижения эффекта операции и минимизации возможных тяжелых осложнений, таких как дефект межжелудочковой перегородки (ДМЖП), полная поперечная блокада и т.д.

В соответствии с фенотипическим вариантом ГКМП следует рассматривать и различные доступы к МЖП [3, 4, 6, 8, 12, 14].

Трансаортальный доступ к МЖП

У пациентов с обструктивной ГКМП и выраженной клинической симптоматикой рефрактерной к медикаментозной терапии стандартом хирургического лечения считается трансаортальная септальная миоэктомия, которая впервые была описана Morrow в 1968 г. [11]. Данный доступ оптимален при базальном септальном обструктивном фенотипическом варианте ГКМП. Доступ к МЖП через аорту имеет низкий операционный риск, относительно прост с точки зрения анатомического ориентирования и при правильном выполнении эффективен более чем 90% случаев. При этом хирург устраняет обструкцию ВТЛЖ и восстанавливает нормальный градиент давления между ЛЖ и аортой.

Аппарат искусственного кровообращения (ИК) подключают по стандартной схеме (аорта — правое предсердие). После начала ИК и пережатия восходящей аорты выполняют кардиоплегию. По достижении асистолии выполняют поперечную аортотомию, которая косо продлевается на некоронарный синус, не доходя до фиброзного кольца аортального клапана на 0,5—1 см. Для улучшения визуализации субаортальной части МЖП и передней створки митрального клапана накладывают швы-держалки, отступая несколько миллиметров от комиссур, полипропиленовой нитью 4/0 на фетровых прокладках. Хирург может улучшить визуализацию МЖП и отвести структуры, расположенные в ЛЖ, с помощью специальных лопаток, тракционных швов и коронарного отсоса, попеременно используя их на различных этапах миоэктомии.

По данным J. Dearani и соавт. [4], при таком доступе визуализация МЖП не всегда оптимальна. Особенно сложно уверенно визуализировать и иссекать миокард в средней и апикальной части МЖП, что важно при септальной миоэктомии по поводу среднежелудочковых и дистальных фенотипических вариантов ГКМП. Недостаточная экспозиция может привести к неадекватной миоэктомии и, как следствие, неоптимальному эффекту операции, что может потребовать повторного подключения аппарата ИК, кардиоплегии и иссечения МЖП. Это значительно повышает риск осложнений [1, 5].

Среди других возможных рисков и неудобств трансаортального доступа к МЖП нельзя забывать о риске повреждения створок аортального клапана. В отношении митрального клапана возможна экспозиция только его передней створки. Оценить состояние задней створки и их коаптацию при этом доступе практически невозможно. Следует учитывать и то, что при трансаортальном доступе МЖП видна исключительно оперирующему хирургу, что затрудняет обучение ассистента технике септальной миоэктомии.

Трансаортальная септальная миоэктомия ассоциируется с такими осложнениями, как поперечная блокада (блокада левой ножки пучка Гиса возникает у 40% пациентов после операции), повреждение створок аортального клапана, ДМЖП [11, 17].

Все вышеописанные ограничения и недостатки данного доступа привели к тому, что появилась необходимость в изучении и использовании других доступов к МЖП (трансмитральный, трансапикальный или комбинированный).

Трансмитральная септальная миоэктомия

Среди пациентов с обструктивной ГКМП у некоторых имеется сопутствующая органическая патология митрального клапана, требующая хирургической коррекции. B. Wehman и соавт. [15, 16] обнаружили, что реконструкция митрального клапана может потребоваться у 20% больных при септальной миоэктомии. Для таких пациентов оптимальной стратегией может явиться использование доступа к митральному клапану через левое предсердие с возможностью визуализации МЖП после отсечения передней митральной створки. Впервые данный доступ был применен в 1963 г. C. Lillihei и M. Levy [7, 8].

Раньше считалось, что основная причина обструкции ВТЛЖ при ГКМП была связана в основном с гипертрофией МЖП. Однако сейчас известно, что важную роль в заболевании играют структурные аномалии створок митрального клапана и подклапанного аппарата. Так, у 60% пациентов с ГКМП и обструкцией ВТЛЖ имеется митральная регургитация, связанная с удлинением в большей степени передней створки митрального клапана, что приводит к нарушению коаптации его створок.

Таким образом, трансмитральный доступ к МЖП имеет ряд преимуществ: уверенная визуализация МЖП от средней трети до основания папиллярных мышц, возможность манипуляций на митральном клапане и его подклапанном аппарате при сопутствующей патологии и отсутствие риска повреждения створок аортального клапана.

Подключение аппарата ИК при трансмитральной септальной миоэктомии выполняют по бикавальной методике и взятием на турникеты полых вен. Для улучшения экспозиции митрального клапана выполняют тщательную мобилизацию по борозде Waterstone.

Доступ к митральному клапану осуществляют разрезом левого предсердия по борозде Waterstone. После визуализации митрального клапана отсекают его переднюю створку у ее основания, по возможности избегая повреждения вторичных хорд и папиллярных мышц. Передняя створка отодвигается вниз, при этом становится виден белый горизонтальный фиброзный тяж на МЖП, соответствующий месту контакта передней створки митрального клапана с МЖП. После септальной миоэктомии выполняют реимплантацию передней створки, либо ее пластику заплатой из перикарда непрерывным обвивным швом. После этого возможна аннулопластика митрального клапана или вмешательство на его створках (операция Alfieri, ушивание клефтов и т.д.). В некоторых случаях возможно наложение дополнительных П-образных швов на переднюю створку митрального клапана для ее пликации и уменьшения длины, что является профилактикой рецидива и/или возникновения SAM-синдрома (systolic anterior motion) в послеоперационном периоде [8, 15].

Трансапикальный доступ к МЖП

Трансапикальный доступ к МЖП позволяет полностью устранить обструкцию и эффективно снижает риск остаточного систолического градиента давления в полости левого желудочка на всех уровнях. Трансапикальный доступ также делает возможным расширение полости левого желудочка у пациентов с его систолической облитерацией вследствие апикальной ГКМП, что, в свою очередь, улучшает диастолическое наполнение левого желудочка и повышает его ударный объем [6, 9, 10].

Трансапикальный доступ наиболее эффективен и предпочтителен для редких фенотипов ГКМП (среднежелудочковая и дистальная обструкция) [13, 14].

Комбинированный трансаортальный и трансапикальный доступ к МЖП

У пациентов с анатомически сложной и протяженной гипертрофией МЖП, соответствующей диффузно-генерализованному фенотипическому варианту обструкции, после септальной миоэктомии через трансаортальный доступ в послеоперационном периоде может оставаться клиническая симптоматика сердечной недостаточности. Это бывает связано с остаточным систолическим градиентом давления в полости левого желудочка вследствие недостаточной резекции гипертрофированной МЖП с формированием среднежелудочковой или апикальной обструкции. В этом случае пациенту требуется реоперация через трансапикальный доступ для повторной септальной миоэктомии [9, 13].

Аппарат ИК подключают по стандартной схеме. После начала ИК и пережатия восходящей аорты выполняют кардиоплегию. По достижении асистолии выполняют стандартную трансаортальную резекцию МЖП. После резекции МЖП через трансаортальный доступ аортотомию ушивают полипропиленовой нитью 4/0. Следующим этапом вы-

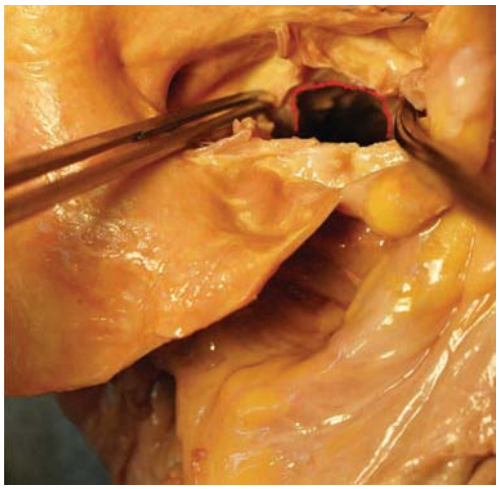

Рис. 1. **Доступ к МЖП через аортальный клапан (створки аортального клапана иссечены).**

Fig. 1. **Transaortic approach to interventricular septum (aortic cusps excised).**

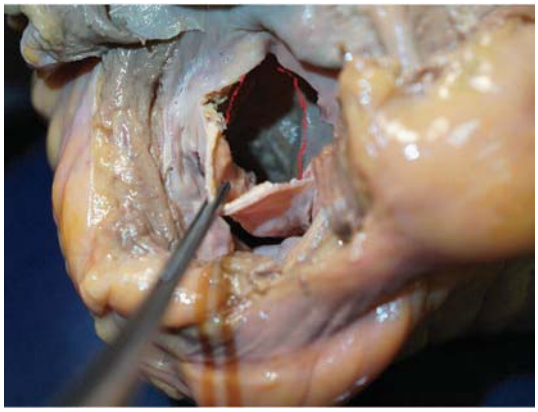

Рис. 2. **Доступ к МЖП через переднюю створку митрального клапана.**

Пинцетом отодвинута отсеченная передняя створка, визуализирована МЖП.

Fig. 2. **Transmitral approach to interventricular septum through anterior mitral leaflet.**

Transected anterior leaflet is displaced by tweezers. IVS is visualized.

полняют вентрикулотомию длиной 5—6 см в области верхушки сердца латеральнее передней нисходящей артерии. При этом важно оставить достаточно места, чтобы при закрытии вентрикулотомии не повредить данную артерию. Папиллярные мышцы и хорды отодвигают от МЖП с помощью коронарного отсоса, после чего становится видна средняя и верхушечная часть МЖП.

Выполняют септальную миоэктомию, вентрикулотомию ушивают двумя рядами швов с использованием тефлоновых прокладок. Апикальный доступ в определенной степени более травматичен в сравнении с трансаортальным и трансмитральным доступами ввиду пересечения массива миокарда и немного более рискованный в плане вероятного прорезывания швов и кровотечения, что требует особой тщательности и внимания к состоянию тканей, затягиванию нитей и т.д.

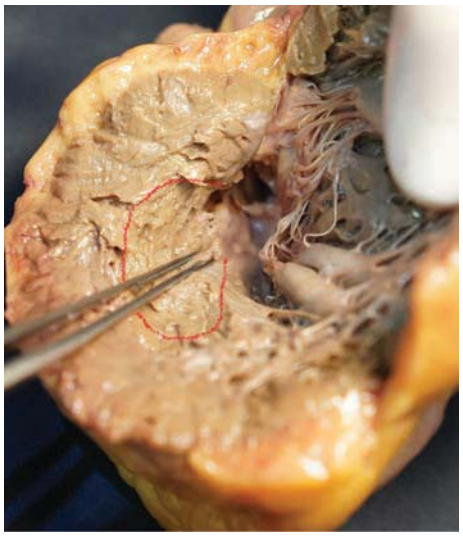

Рис. 3. **Доступ к МЖП через верхушку сердца.**

Fig. 3. **Transapical approach to interventricular septum.**

Демонстрация предложенных доступов на анатомическом материале

На патологоанатомическом материале мы выполнили и продемонстрировали вышеперечисленные варианты доступов к МЖП **(рис. 1—3)**.

После выполнения различных доступов на анатомическом материале мы пришли к выводу, что наиболее полная экспозиция МЖП может быть достигнута при сочетании трансаортального и трансапикального доступов. Изолированный трансаортальный доступ подходит при локальной базальной гипертрофии, а трансмитральная септальная миоэктомия целесообразна при локальной среднежелудочковой обструкции и органической патологии митрального клапана, требующей его реконструкции.

Заключение

Таким образом, при выборе доступа к МЖП для септальной миоэктомии при ГКМП с обструкцией ВТЛЖ необходимо учитывать фенотипический вариант обструкции и ее причины. Трансаортальный доступ выполняют при базальной септальной обструкции. При апикальной или среднежелудочковой обструкции следует рассмотреть трансапикальный доступ как альтернативу или дополнение к трансаортальному доступу. При диффузно-генерализованной обструкции оптимальным доступом к МЖП будет комбинированный трансаортальный и трансапикальный доступ, поскольку он позволяет эффективно устранить субаортальный и среднежелудочковый градиенты давления и снизить риск повторных операций.

Авторы заявляют об отсутствии конфликта интересов.
The authors declare no conflicts of interest.

ЛИТЕРАТУРА/REFERENCES

1. Белов Ю.В., Леднев П.В., Лысенко А.В., Салагаев Г.И., Никитюк Т.Г. Повторное хирургическое лечение больного с гипертрофической кардиомиопатией при рецидиве обструкции выходного тракта левого желудочка. Кардиология и сердечно-сосудистая хирургия. 2020;13(4):361-365.
Belov YuV, Lednev PV, Lysenko AV, Salagaev GI, Nikityuk TG. Redo surgery for recurrent left ventricular outflow tract obstruction in a patient with hypertrophic cardiomyopathy. *Cardiology and Cardiovascular Surgery.* 2020;13(4):361-365. (In Russ.).
https://doi.org/10.17116/kardio202013041361
2. Леднев П.В., Стоногин А.В., Лысенко А.В., Салагаев Г.И., Белов Ю.В. Гипертрофическая кардиомиопатия: современное состояние проблемы. *Хирургия. Журнал им. Н.И. Пирогова.* 2019;1:83-88.
Lednev PV, Stonogin AV, Lysenko AV, Salagaev GI, Belov YuV. Hypertrophic cardiomyopathy: current state of the problem. *Pirogov Journal of Surgery.* 2019;1:83-88. (In Russ.).
https://doi.org/10.17116/hirurgia201901183
3. Лысенко А.В., Салагаев Г.И., Леднев П.В., Никитюк Т.Г., Белов Ю.В. Комбинированная трансапикальная и трансаортальная миоэктомия у больной с гипертрофической кардиомиопатией. *Кардиология и сердечно-сосудистая хирургия.* 2021;14(3):220-223.
Lysenko AV, Salagaev GI, Lednev PV, Nikityuk TG, Belov YuV. Combined transapical and transaortic myectomy in a patient with hypertrophic cardiomyopathy. *Cardiology and Cardiovascular Surgery.* 2021;14(3):220-223. (In Russ.).
https://doi.org/10.17116/kardio202114031220
4. Dearani JA, Danielson GK. Septal myectomy for obstructive hypertrophic cardiomyopathy. *Semin Thorac Cardiovasc Surg Pediatr Card Surg Annu.* 2005;8691.
https://doi.org/10.1053/j.pcsu.2005.01.003
5. Ferrazzi P, Spirito P, Iacovoni A, et al. Transaortic Chordal Cutting: Mitral Valve Repair for Obstructive Hypertrophic Cardiomyopathy With Mild Septal Hypertrophy. *J Am Coll Cardiol.* 2015;66(15):1687-1696.
https://doi.org/10.1016/j.jacc.2015.07.069
6. Hang D, et al. Combined Transaortic and Transapical Approach to Septal Myectomy in Patients with Complex Hypertrophic Cardiomyopathy. *The Journal of Thoracic and Cardiovascular Surgery.* 2018;155:5:2096-2102.
https://doi.org/10.1016/j.jtcvs.2017.10.054
7. Khalil J, Kuehl M, Davierwala P, Mohr FW, Misfeld M. Hypertrophic obstructive cardiomyopathy-the Leipzig experience. *Ann Cardiothorac Surg.* 2017;6(4):337-342.
https://doi.org/10.21037/acs.2017.07.09
8. Meier S, Noack T, Mohr FW, Seeburger J, Passage J. Transmitral myectomy and how to deal with systolic anterior motion (SAM) in hypertrophic obstructive cardiomyopathy. *Ann Cardiothorac Surg.* 2017;6(4):416-418.
https://doi.org/10.21037/acs.2017.06.01
9. Nguyen A, Schaff HV, Nishimura RA, Geske JB, Dearani JA, King KS, Ommen SR. Apical myectomy for patients with hypertrophic cardiomyopathy and advanced heart failure. *J Thorac Cardiovasc Surg.* 2019:S0022-5223(19)30772-X.
https://doi.org/10.1016/j.jtcvs.2019.03.088
10. Nguyen A, Schaff HV. Surgical Myectomy: Subaortic, Midventricular, and Apical. *Cardiol Clin.* 2019;37(1):95-104.
https://doi.org/10.1016/j.ccl.2018.08.006
11. Nguyen A, Hartzell VS. Transaortic Septal Myectomy for Obstructive Hypertrophic Cardiomyopathy. *Operative Techniques in Thoracic and Cardiovascular Surgery.* 2017;22:4:200-215.
https://doi.org/10.1053/j.optechstcvs.2018.06.001
12. Oberoi M, et al. Hypertrophic Cardiomyopathy: Interactive 3-Dimensional Modeling of Phenotypic Variants. *The Journal of Thoracic and Cardiovascular Surgery.* 2021;S0022522321000155.
https://doi.org/10.1016/j.jtcvs.2020.12.118
13. Quintana E, Schaff HV, Dearani JA. Transapical Myectomy for Septal Hypertrophy Not Accessible Through the Aortic Root. *World J Pediatr Congenit Heart Surg.* 2015;6(3):455-457.
https://doi.org/10.1177/2150135115589791
14. Sun D, Schaff HV, Nishimura RA, Geske JB, Dearani JA, Ommen SR. Transapical Septal Myectomy for Hypertrophic Cardiomyopathy With Midventricular Obstruction. *Ann Thorac Surg.* 2021;111(3):836-844.
https://doi.org/10.1016/j.athoracsur.2020.05.182
15. Wehman B, et al. Transmitral Septal Myectomy for Hypertrophic Obstructive Cardiomyopathy. *The Annals of Thoracic Surgery.* 2018;105:4:1102-1108.
https://doi.org/10.1016/j.athoracsur.2017.10.045
16. Wehman B, Gammie JS. Transmitral Septal Myectomy. *Operative Techniques in Thoracic and Cardiovascular Surgery.* 2017;22:4:216-223.
https://doi.org/10.1053/j.optechstcvs.2018.06.002
17. Wu JJ, Seco M, Medi C, et al. Surgery for hypertrophic cardiomyopathy. *Biophys Rev.* 2015;7(1):117-125.
https://doi.org/10.1007/s12551-014-0153-3

Поступила 20.06.2021
Received 20.06.2021
Принята к печати 12.07.2021
Accepted 12.07.2021