Хирургия. Журнал имени Н.И. Пирогова
2021, №12 с. 63-71
https://doi.org/10.17116/hirurgia202112163

Pirogov Journal of Surgery
2021, No. 12, pp. 63-71
https://doi.org/10.17116/hirurgia202112163

Хирургическая тактика при перфорации и травматических разрывах ободочной кишки в условиях многопрофильного стационара

© С.А. АЛИЕВ, Э.С. АЛИЕВ

Азербайджанский медицинский университет, Баку, Азербайджан

Резюме

Цель исследования. Анализ результатов хирургического лечения больных с перфорацией ободочной кишки различного генеза и травматическими разрывами органа в условиях многопрофильного стационара.

Материал и методы. Работа основана на анализе результатов хирургического лечения перфорации ободочной кишки различного генеза и травматических разрывов органа у 93 больных в возрасте от 24 до 85 лет. В зависимости от нозологических причин перфорации ободочной кишки больные разделены на три клинические группы. В 1-ю группу вошли 43 (46%) больных, у которых перфорация вызвана раком ободочной кишки, во 2-ю группу включены 27 (29%) больных, у которых причиной перфорации ободочной кишки явился язвенный колит, 3-ю группу составили 22 (24%) больных с травматическими разрывами ободочной кишки, возникшими вследствие закрытой травмы живота. В 1 (1%) наблюдении причину перфорации ободочной кишки установить не удалось. Диагностический алгоритм включал рутинные клинико-лабораторные методы и современные мини-инвазивные, эндоскопические и эндовидеохирургические технологии (УЗИ, КТ, МРТ, колоноскопия, лапароскопия).

Результаты. Оперированы 90 (96,8%) больных с перфорацией ободочной кишки различного генеза. Послеоперационная летальность при раке ободочной кишки, осложненном перфорацией, составила 41,5%, при перфорации неспецифической язвы ободочной кишки — 46,1%, при травматическом разрыве ободочной кишки — 31,8%. Общая послеоперационная летальность составила 40%.

Заключение. Методом выбора оперативного вмешательства при перфорации ободочной кишки является резекция пораженного сегмента ободочной кишки с формированием колостомы, которая позволяет достичь лучших непосредственных результатов независимо от особенностей основного заболевания. Паллиативные операции в объеме ушивания перфорации с формированием колостомы или выведения пораженных сегментов ободочной кишки на брюшную стенку сопровождаются высокой летальностью и должны применяться по ограниченным показаниям у тяжелобольных.

Ключевые слова: *перфорация ободочной кишки, рак ободочной кишки, язвенный колит, травматический разрыв ободочной кишки, хирургическая тактика, ушивание, колостомия, гемиколэктомия, колэктомия, летальность.*

Информация об авторах:

Алиев С.А. — https://orcid.org/0000-0002-3974-0781
Алиев Э.С. — https://orcid.org/0000-0002-2848-7370
Автор, ответственный за переписку: Алиев С.А. — e-mail: sssalaeva@gmail.com

Как цитировать:

Алиев С.А., Алиев Э.С. Хирургическая тактика при перфорации и травматических разрывах ободочной кишки в условиях многопрофильного стационара. *Хирургия. Журнал им. Н.И. Пирогова*. 2021;12:63–71. https://doi.org/10.17116/hirurgia202112163

Surgical approach for colon perforation and traumatic ruptures at the multifield hospital

© S.A. ALIEV, E.S. ALIEV

Azerbaijan Medical University, Baku, Azerbaijan

Abstract

Objective. To analyze postoperative outcomes in patients with colon perforation and traumatic ruptures at the multifield hospital.

Material and methods/ The study included 93 patients aged 24—85 years with colon perforation and traumatic ruptures. All patients were divided into 3 groups depending on the cause of colon perforation: group 1 — 43 (46.2%) patients with colon cancer, group 2 — 27 (29%) patients with ulcerative colitis, group 3 — 22 (23.6%) patients with traumatic ruptures following blunt abdominal trauma. Cause of colon perforation was unclear in 1 (1.1%) case. Diagnostic algorithm included routine clinical and laboratory methods and modern minimally invasive endoscopic surgical technologies (ultrasound, CT, MRI, colonoscopy, laparoscopy).

Results/ Ninety (96.8%) out of 93 patients with colon perforation underwent surgery. Postoperative mortality was 41.5%, 46.1% and 31.8% in all groups, respectively. Overall postoperative mortality was 40%.

Conclusion. Bowel resection with colostomy is preferred for colon perforation regardless the cause of injury because this procedure ensures the best immediate results. Palliative suturing of perforations with colostomy or delivering the affected colon segment on anterior abdominal wall are accompanied by high mortality and should be used for strict indications in severely ill patients.

Keywords: *colon perforation, colon cancer, ulcerative colitis, traumatic rupture of the colon, surgical strategy, suturing, colostomy, hemicolectomy, colectomy, mortality.*

Information about the author:
Aliev S.A. — https://orcid.org/0000-0002-3974-0781
Aliev E.S. — https://orcid.org/0000-0002-2848-7370
Corresponding author: Aliev S.A. — e-mail: sssalaeva@gmail.com

To cite this article:
Aliev SA, Aliev ES. Surgical approach for colon perforation and traumatic ruptures at the multifield hospital. *Pirogov Russian Journal of Surgery = Khirurgiya. Zurnal im. N.I. Pirogova*. 2021;12:63–71. (In Russ.). https://doi.org/10.17116/hirurgia202112163

Введение

За последние десятилетия во всех экономически развитых странах мира регистрируется стойкая тенденция к росту частоты различных заболеваний толстой кишки, несвоевременная диагностика которых нередко приводит к развитию серьезных ургентных осложнений, значительно ухудшающих исход заболевания. Одним из относительно редких, но чрезвычайно тяжелых осложнений колопроктологических заболеваний является перфорация ободочной кишки (ПОК). В структуре этиологии ПОК лидирующее место занимают рак ободочной кишки (РОК) [1—10], язвенный колит (ЯК) [11—15]. Интенсивный рост травматизма, наблюдаемый в последние годы во всем мире и принимающий характер «неинфекционной эпидемии», делает проблему более чем актуальной в связи с увеличением частоты травматического разрыва ободочной кишки (ТРОК) [16—24]. Актуальность и медико-социальная значимость данной проблемы обусловлена еще и тем, что, несмотря на современный прогресс в колоректальной хирургии, уровень летальности при ПОК и ТРОК остается неизменно высоким и в зависимости от этиологии варьирует, по сведениям одних авторов [4, 7, 10, 16, 17], от 17 до 37,8%, по данным других [3, 21, 23], от 50 до 88,9%.

Диапазон оперативных вмешательств, применяемых при ПОК и ТРОК, довольно вариабелен [7, 8]. Большинство хирургов [1, 6, 14—18] оптимальным вариантом оперативного вмешательства у таких больных считают резекцию ободочной кишки с участком перфорации (разрыва) с формированием колостомы. При локализации перфоративной опухоли (ПО) в фиксированных участках ободочной кишки и наличии перитонита у тяжелобольных ряд хирургов [7, 8] предлагают ушивание перфорационного отверстия, тампонирование зоны злокачественного новообразования, формирование проксимальной колостомы и удаление опухоли на втором этапе хирургического лечения. Многие авторы [3—5, 8—10] при перфоративных операбельных опухолях правой половины ободочной кишки рекомендуют гемиколэктомию, при левосторонней локализации опухоли — резекцию (гемиколэктомию) по Гартману при условии отсутствия распространенного перитонита и метастазов опухоли и при относительно удовлетворительном состоянии пациента.

Согласно рекомендациям консенсуса 4-го Международного конгресса по экстренной хирургии (Consensus Conference of the 4-th Congress of the World Society of Emergency Surgery — WSES, 2017), радикальные операции с формированием колостомы могут рассматриваться как оптимальный метод хирургического лечения пациентов указанной категории [9]. G. Tebala и соавт. [10] сообщают об эффективности применения тактики многоэтапного хирургического лечения в формате программы Damage Control с использованием лапароскопической технологии у больных данной категории. М.А. Абдулаев и соавт. [1] при перфорации ОК проксимальнее места опухолевой обструкции (диастатический разрыв — ДР) выбор хирургической тактики определяют с учетом уровня локализации участка ДР по отношению к первичной опухоли и степени распространенности злокачественного процесса. При локализации участка ДР вблизи опухоли ободочной кишки и отсутствии генерализации злокачественного процесса авторы выполняют резекцию сегмента ободочной кишки вместе с опухолью и участком ДР и формируют колостому. При перфорации ободочной кишки вдали от опухоли и отсутствии распространенности злокачественного процесса методом выбора хирургического вмешательства авторы считают субтотальную колэктомию с формированием илеосигмо- или илеоректоанастомоза. Многие авторы [11, 13—15] выбором метода хирургической тактики при ПОК у больных ЯК считают тотальную или субтотальную колэктомию с формированием илео- или колостомы с отсроченным выполнением восстановительной операции с наложением илеоректо- или илеосигмоанастомоза.

Хирургическая тактика при ТРОК базируется на ключевых положениях рекомендаций Восточной ассоциации по хирургии травм (Eastern Association for the Surgery of Trauma — EAST). Согласно регламентирующим документам EAST [14, 17] оптимальным вариантом хирургической тактики является резекция поврежденного сегмента ободочной кишки с формированием колостомы.

В последние годы в связи с изменением парадигмы и пересмотром ряда тактических положений в хирургии травматических повреждений ободочной кишки многие хирурги [17, 19, 20—23] стали отдавать приоритет использованию тактики программирован-

ного многоэтапного хирургического лечения в соответствии с концепцией Damage Control (контроль повреждения). Однако относительно целесообразности и эффективности применения тактики Damage Control среди хирургов существуют противоречивые мнения. Скептицизм D. Anjaria и соавт. [19] к данной концепции обусловлен отсутствием статистически достоверных различий в результатах лечения таких больных по сравнению с применением традиционной хирургии. D. Marc и соавт. [20], не оспаривая целесообразность применения и эффективность тактики Damage Control в конкретной клинической ситуации, допускают возможность выполнения одноэтапных радикальных операций с формированием первичного толстокишечного анастомоза.

Таким образом, споры по ключевым вопросам относительно выбора альтернативной хирургической тактики, оптимального метода оперативного вмешательства и отсутствия унифицированного лечебно-тактического алгоритма при ПОК и ТРОК свидетельствуют об актуальности данной проблемы и диктуют необходимость дальнейших исследований.

Цель исследования — анализ результатов хирургического лечения ПОК различного генеза и ТРОК в условиях многопрофильного стационара.

Материал и методы

Работа основана на анализе результатов хирургического лечения 93 больных с ПОК разного генеза и ТРОК, осложненными гнойно-каловым перитонитом различной степени распространенности, находившихся в городской больнице №1 Баку и учебно-хирургической клинике, являющимися клиническими базами кафедры хирургических болезней №1 Азербайджанского медицинского университета. Возраст больных составил 24—85 лет, 19 (20,4%) больных были старше 60 лет. Мужчин было 66 (70,9%), женщин — 27 (29%). Спонтанные перфорации ободочной кишки констатированы у 70 (75,3%) больных, травматические разрывы ободочной кишки — у 22 (23,6%). У 1 (1,1%) больного в возрасте 32 лет, страдающего психическими отклонениями, причину перфорации ректосигмоидного отдела ободочной кишки выяснить не удалось. Диагностический алгоритм включал клинико-лабораторные и современные неинвазивные и минимально инвазивные эндоскопические и эндовидеохирургические технологии (УЗИ, КТ-колоноскопия, лапароскопия). В зависимости от нозологических причин ПОК больных разделили на 3 клинические группы. В 1-ю группу вошли 43 (46,2%) больных, у которых ПОК была вызвана РОК. В соответствии с классификационными критериями, характеризующими клиническую стадию РОК, которые предложили Б.Е. Петерсон и Н.Н. Блохин (1979), и методическими рекомендациями по лечению злокачественных новообразований (1985), а также Международной классификацией по системе TNM (1997), среди 43 больных IIIб стадия рака (T4N2M0) констатирована у 26 (60,5%), IV (T4N2M1) — у 17 (39,5%). В течение до 24 ч с момента клинической манифестации «внутрибрюшной катастрофы» госпитализированы 12 (27,9%) больных, от 24 до 48 ч — 22 (51,2%); 9 (20,9%) больных поступили в клинику в сроки, превышающие 2 сут от начала заболевания.

Во 2-ю группу включили 27 (29%) больных, у которых причиной ПОК явился ЯК. При этом язвенное поражение правой половины ободочной кишки отмечено у 3 (11,1%) больных, левой — у 24 (88,9%). У всех этих пациентов течение заболевания было хроническим рецидивирующим и характеризовалось сменой периодов обострений и ремиссий. Длительность язвенного анамнеза до 5 лет зарегистрирована у 8 больных, до 8 лет — у 19. Все пациенты находились под наблюдением колопроктологов и получали иммуносупрессивную, цитостатическую и биологическую терапию. У 13 (48,1%) из 27 пациентов отмечена «гормональная резистентность». В интервале до 24 ч с начала картины «острого живота» госпитализированы 9 (33,3%) больных, от 24 до 36 ч — 13 (48,1%), от 36 до 48 ч — 5 (18,5%).

Третью группу составили 22 (23,7%) больных, у которых разрыв ободочной кишки возник вследствие закрытой травмы живота (ЗТЖ). В сроки до 3 ч с момента ЗТЖ в клинику поступили 6 (27,3%) больных, от 3 до 6 ч — 13 (59,1%), от 6 до 12 ч — 3 (13,6%).

У 33 (76,7%) из 43 больных с РОК перфорация кишечной стенки произошла непосредственно в зоне роста опухоли, у 1 из них прободение сопровождалось массивным кишечным кровотечением. У 10 (23,3%) пациентов зона перфорации локализовалась проксимальнее места опухолевого поражения левой половины ободочной кишки (диастатическая перфорация). Среди 33 больных с ПО рак правой половины ободочной кишки выявлен у 8, поперечной ободочной кишки — у 2, левой половины — у 23. Диастатический (дилатационный) разрыв (ДР) престенотических сегментов у всех 10 пациентов возник при локализации опухоли в левых отделах ободочной кишки. Следует отметить, что у 2 из 27 больных ЯК наблюдали множественные перфорации при диффузном поражении правых сегментов ободочной кишки. У 10 из 22 больных с ЗТЖ разрыв ободочной кишки сочетался с повреждениями других органов брюшной полости (n=8) и черепно-мозговой травмой (n=2). Структура, частота перфорации и разрыва ободочной кишки и распространенность перитонита в зависимости от этиологии основного заболевания представлены в **табл. 1 и 2**.

У всех больных клиническая картина ПОК и ТРОК характеризовалась явлениями перитонита различной степени распространенности, признаками синдрома системной воспалительной реакции

Таблица 1. **Структура нозологических причин и частота локализации перфорации и травматического разрыва ободочной кишки**

Table 1. **Causes and localization of colon perforation and traumatic rupture**

Нозологические причины перфорации ободочной кишки	Локализация перфорации			Итого
	правый гемиколон	поперечная ободочная кишка	левый гемиколон	
Стенозирующий рак ободочной кишки	8	2	33	43 (46%)
Язвенный колит	4	5	18	27 (29%)
Закрытая травма живота	1	6	15	22 (24%)
Всего	13	13	66	92 (99%)

Примечание. Здесь и в табл. 2 не включен 1 (1,1%) больной, у которого причина перфорации ректосигмоидного отдела ободочной кишки не установлена.

Таблица 2. **Распространенность гнойно-калового перитонита в зависимости от нозологических причин перфорации и травматического разрыва ободочной кишки**

Table 2. **Incidence of purulent fecal peritonitis depending on the cause of colon perforation and traumatic rupture**

Распространенность перитонита	Рак ободочной кишки	Неязвенный колит	Закрытая травма живота	Итого
Местный	9	4	5	18 (19%)
Диффузный	23	10	10	43 (47%)
Распространенный	11	13	77	31 (34%)
Всего	43	27	22	92 (100%)

Таблица 3. **Характеристика больных в зависимости от клинической градации синдрома системной воспалительной реакции (SIRS) и степени тяжести абдоминального сепсиса**

Table 3. **Characteristics of patients depending on SIRS grade and severity of abdominal sepsis**

Степень тяжести абдоминального сепсиса	Число больных
SIRS-0	23 (25,6%)
SIRS-1	38 (42,2%)
SIRS-2	29 (32,2%)
Всего	90 (100%)

Примечание. В таблицу включены только оперированные больные. SIRS-0 — абдоминальный сепсис отсутствует, SIRS-1 — абдоминальный сепсис с моноорганной дисфункцией, SIRS-2 — абдоминальный сепсис с полиорганной недостаточностью.

(ССВР — SIRS) с манифестацией абдоминального сепсиса (АС) у 67 (72%) из них.

Идентификация АС основывалась на критериях, предложенных консенсусом Согласительной конференции Американского колледжа пульмонологов и Общества специалистов критической медицины (ACCP/SCCM,1992) с учетом триады признаков:

1) наличие интраабдоминальной инфекции;

2) выявление не менее 2 признаков ССВР-SIRS;

3) наличие клинико-лабораторных показателей органной дисфункции (полиорганная недостаточность) [25].

У 23 (24,7%) пациентов клинико-лабораторные проявления ССВР (SIRS) характеризовались отсутствием АС. У 2 больных в клинической симптоматике ПОК доминировали признаки массивного внутрибрюшного кровотечения. Для оценки тяжести ТРОК использовали классификацию С.Д. Шеянова [18], в соответствии с которой малые разрывы (до $^1/_3$ окружности ободочной кишки) отмечены у 7 пострадавших, средние (до $^1/_2$ окружности ободочной кишки) — у 4, обширные (более $^1/_2$ окружности ободочной кишки) — у 11. Оценку тяжести состояния больных и степени органных дисфункций выполняли согласно современной диагностической концепции на основании балльной градации с помощью шкал APACHE II и Мангеймского перитонеального индекса (MPI) [26]. Ранжирование больных в зависимости от клинической градации ССВР (SIRS) и тяжести АС проводили с учетом рекомендаций Третьего международного консенсуса дефиниции сепсиса и септического шока [27]. Интегральная оценка тяжести клинического течения ПОК и ТРОК с помощью балльной градации MPI и APACHE II в до- и послеоперационный (1-е сутки) период свидетельствовала о наличии органной дисфункции у 67 больных. Характеристика больных в зависимости от клинической градации ССВР (SIRS) и степени тяжести АС и динамика показателей балльной оценки АС в до- и в послеоперационный период представлены в **табл. 3 и 4**.

Нами модифицирована методика наложения концевой плоской колостомы, суть которой заключается в формировании стомального отверстия путем применения непрерывного сквозного слизисто-кожного шва по всей окружности циркулярной раны[1] **(рис. 1)**. Для профилактики бактериальной контаминации во время операции разработана и апробирована методика интраоперационного лаважа ободочной кишки и сконструирована новая модель ирригационно-аспирационного устройства[2] **(рис. 2)**. В основу конструкции устройства положен принцип синхронно

[1]Удостоверение на рационализаторское предложение №332, выданное БРИЗ Азербайджанского медицинского университета от 13.10.97.

Таблица 4. **Динамика показателей выраженности синдрома системной воспалительной реакции (SIRS) и степени тяжести абдоминального сепсиса в пред- и послеоперационный период, баллы**

Table 4. **Pre- and postoperative SIRS grade and severity of abdominal sepsis**

Шкальные (балльные) системы	Этапы исследования								
	до операции			после операции					
				1-е сутки			3-и сутки		
	SIRS-0 (*n*=23)	SIRS-1 (*n*=39)	SIRS-2 (*n*=28)	SIRS-0 (*n*=23)	SIRS-1 (*n*=39)	SIRS-2 (*n*=28)	SIRS-0 (*n*=23)	SIRS-1 (*n*=39)	SIRS-2 (*n*=28)
MPI	16,3±1,4	27,5±1,5	32,5±0,9	15,3±2,7	23,7±1,4	28,7±1,4	12,5±4,9	14,5±0,3	15,5±0,4
APACHE II	15,9±0,6	27,7±0,6	28,9±0,9	14,8±0,9	25,9±0,5	26,4±0,7	11,6±0,3	13,1±2,2	14,5±0,3

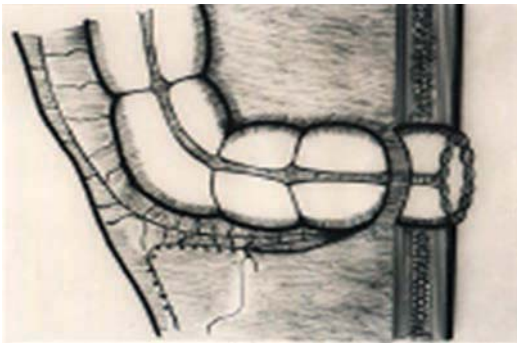

Рис. 1. **Схематическое изображение плоской колостомы, сформированной путем наложения непрерывного сквозного слизисто-кожного шва.**

Fig. 1. **Scheme of flat colostomy formed by imposition of continuous through mucous-cutaneous suture.**



Рис. 2. **Общий вид вакуумного-аспирационно-промывного устройства.**

Fig. 2. **Vacuum aspiration washing device.**

функционирующей двухканальной системы притока и оттока жидкости, что обеспечивает работу аппарата в 3 режимах: ирригации, аспирации, ирригации и аспирации. Суть разработанной методики и результаты ее клинического применения нашли отражения в наших предыдущих публикациях [28, 29]. Схематическое изображение аппаратно-управляемого кишечного лаважа, проводимого с помощью вакуумного аспирационно-ирригационного устройства, представлено на **рис. 3**.

Оперативное вмешательство выполнено у 90 (96,8%) из 93 больных. Состояние 3 больных в возрасте старше 75 лет с перфорацией опухоли слепой (у 1) и сигмовидной ОК (у 1), и неспецифической язвы ободочной кишки (у 1) расценено как неоперабельное вследствие запущенности патологического процесса и поздней госпитализации, у 2 из них перфорация опухоли сигмовидной ОК (у 1) и неспецифической язвы ректосигмоидного отдела (у 1) сочеталась с профузным кишечным кровотечением. Эти больные умерли без операции в результате прогрессирующего гнойно-калового перитонита, осложненного АС (1 из них на фоне острой кровопотери) через 2 ч после поступления в клинику.

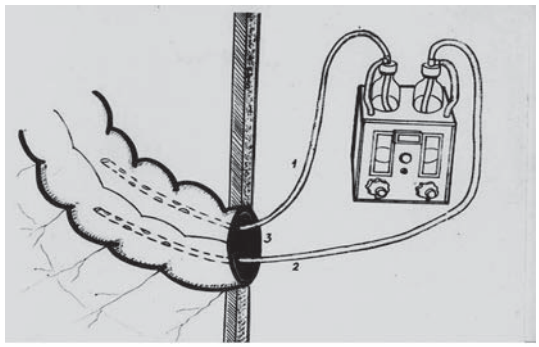

Рис. 3. **Схематическое изображение кишечного лаважа через колостомы.**

1 — трубка для аспирации; 2 — трубка для инсуффляции антисептических растворов; 3 — колостома.

Fig. 3. **Scheme of bowel lavage through colostomy.**

1 — tube for aspiration; 2 — tube for insufflation of antiseptic solutions; 3 — colostomy.

В послеоперационном периоде проводили многокомпонентную интенсивную инфузионно-трансфузионную, антибактериальную и заместительную терапию, направленную на адекватную коррекцию метаболических нарушений, профилактику гнойно-септических осложнений и восстановление моторно-эвакуаторной функции желудочно-кишечного тракта. При

[2]Патент Центра национальной патентной экспертизы Комитета науки и техники Азербайджанской Республики №20010025 от 11.01.01.

MPI более 25 баллов у 9 больных выставляли показания к выполнению программированной релапаротомии и этапной санации брюшной полости. По показаниям в качестве экстракорпоральной детоксикации проводили плазмаферез.

Статистическую обработку полученных данных проводили непараметрическим методом с вычислением критерия Пирсона (χ^2). Критерием статистической достоверности результатов считали $p<0,05$.

Результаты

Операция произведена у 41 (95,3%) из 43 больных РОК, осложненным ПО (у 33) и ДР (у 10) ободочной кишки. У всех 7 больных с ПО правой половины ободочной кишки выполнена правосторонняя гемиколэктомия с формированием первичного илеотрансверзоанастомоза у 3, наложением двуствольной раздельной илеотрансверзостомы по Лахею у 2, выведением терминальной илеостомы у 2. У 2 больных с ПО поперечной ободочной кишки произведена резекция пораженного сегмента с формированием двуствольной трансверзостомы. Среди 22 больных с ПО левой половины ободочной кишки резекцию сигмовидной ободочной кишки по Гартману выполнили у 14, левостороннюю гемиколэктомию по Гартману — у 5, резекцию сигмовидной ободочной кишки с формированием У-образного терминолатерального колоколоанастомоза с выведением проксимальной колостомы — у 3. Умерли 11 (35,5%) из 31 больного с ПО различных сегментов ободочной кишки после операции.

Среди 10 больных с ДР резекция сигмовидной (у 4) и нисходящей ободочной кишки (у 1) произведена у 5, а участки перфорации слепой (у 2) и восходящей (у 3) ободочной кишки выведены на переднюю брюшную стенку по типу пристеночной цеко- и асцендостомы, из этих больных умерли двое. У 3 больных объем операции сводился к ушиванию перфоративного отверстия ободочной кишки с формированием проксимальной колостомы, у 2 — к выведению участка ДР ободочной кишки на брюшную стенку в виде колостомы. Умерли 4 больных. Послеоперационная летальность при ДР ободочной кишки составила 60% (умерли 6 из 10 больных). Таким образом, при ПО ($n=31$) и ДР ($n=10$) ободочной кишки радикальные операции выполнены у 36 больных. Послеоперационная летальность составила 36,1% ($n=13$). Послеоперационная летальность при ПО и ДР ободочной кишки составила 41,5% (умерли 17 из 41 больного). Общая летальность составила 44,1% ($n=19$).

Среди 27 больных с ПОК, обусловленной ЯК, оперированы 26. При этом правосторонняя гемиколэктомия с наложением терминальной илеостомы выполнена у 3, левосторонняя с формированием одноствольной трансверзостомы — у 2. У 8 больных перфоративное отверстие ободочной кишки использовано в качестве пристеночной колостомы. У 5 больных выполнено ушивание перфорации ободочной кишки с выведением терминальной илеостомы. У 8 пациентов произведена резекция участка перфорации с формированием одноствольной колостомы. После радикальных операций умерли 5 больных, после паллиативных — 7. Послеоперационная летальность при ПОК у больных с неспецифическим ЯК составила 46,1% (умерли 12 из 26 больных), общая летальность — 48,1% (умерли 13 из 27 больных).

Из 22 больных с травматическим разрывом ободочной кишки ушивание участка разрыва выполнено у 8 пациентов с повреждением правой трети поперечной (у 4) и сигмовидной (у 4) ободочной кишки, которое дополнено формированием колостомы у 5, экстериоризацией у 2, экстериоризацией и колостомией у 1. Правосторонняя гемиколэктомия с наложением илеотрансверзоанастомоза произведена у 2 больных. У 9 больных с подкожным разрывом сигмовидной ободочной кишки осуществлена резекция поврежденного сегмента с формированием первичного анастомоза и превентивной колостомы у 2, наложением одноствольной сигмостомы у 7. У 2 больных с травматическими разрывами слепой (у 1) и сигмовидной (у 1) ободочной кишки участки разрыва выведены на переднюю брюшную стенку в виде пристеночной цеко- и сигмостомы. У 1 больного во время лапаротомии, выполненной по поводу ЗТЖ, была допущена диагностическая ошибка — разрыв нисходящей ободочной кишки выявлен при релапаротомии, произведенной на 3-и сутки после первой операции. Несмотря на проводимые меры (колостомия, лаваж и дренирование брюшной полости, поликомпонентная инфузионно-детоксикационная и антибактериальная терапия), больной умер при явлениях прогрессирующего перитонита и АС. У больного, 32 года, страдающего психическими отклонениями, сформирована сигмостома по поводу перфорации ректосигмоидного отдела ободочной кишки неизвестной этиологии. Необходимо отметить, что у 11 (50%) из 22 пациентов с ТРОК оперативные вмешательства сопровождались удалением поврежденного сегмента ободочной кишки. При этом лучшие результаты достигнуты при выполнении резекции ободочной кишки с формированием колостомы. В этой группе умерли 3 больных.

Послеоперационная летальность при травматической ПОК составила 31,8% (умерли 7 из 22 больных). Структура оперативных вмешательств, выполненных у больных с ПОК, и их результаты представлены в **табл. 5**.

Обсуждение

У 23 (25,6%) из 90 оперированных больных гнойно-каловый перитонит сопровождался характерными клинико-лабораторными признаками ССВР (SIRS) без органной дисфункции, у 67 (74,4%) — АС с органными дисфункциями различной степени тяжести. Удельный вес радикальных оперативных вмешательств

Таблица 5. **Структура оперативных вмешательств, выполненных у больных с перфорацией и травматическим разрывом ободочной кишки и их результаты**

Table 5. **Surgical interventions in patients with colon perforation and traumatic rupture and postoperative outcomes**

Вид операции	Перфорация	Рак ОК	Неспецифический язвенный колит	Закрытая травма живота	Число умерших
Правосторонняя гемиколэктомия	7	3	2		3
Резекция поперечной ОК с формированием двуствольной трансверзостомы	2	—	—		1
Первичная резекция сигмовидной ОК	4	—	2		3
Резекция сигмовидной ОК по Гартману	14	8	7		10
Первичная резекция нисходящей ОК	1	—	—		—
Левосторонняя гемиколэктомия по Гартману	5	2	—		4
Резекция сигмовидной ОК с формированием У-образного терминолатерального анастомоза и проксимальной колостомы	3	—	—		—
Ушивание перфорационного отверстия, илеостомия	—	5	—		2
Ушивание перфорационного отверстия, колостомия	3	—	5		4
Ушивание перфорационного отверстия, экстраперитонизация пораженного сегмента	—	—	2		—
Ушивание перфорационного отверстия, экстраперитонизация, пораженного сегмента ОК, колостомия	—	—	1		—
Выведение участков перфорации ОК на брюшную стенку	2	8	3		9
Всего	41	26	22		36

Примечание. ОК — ободочная кишка. В табл. 5 и 6 не включен 1 больной, которому выполнена сигмостомия по поводу перфорации ректосигмовидного отдела ОК неизвестной этиологии.

Таблица 6. **Показатели летальности при перфорации и травматических разрывах ободочной кишки**

Table 6. **Mortality of patients with colon perforation and traumatic rupture**

Общее число оперированных больных (n=89)	Летальность, %	
	послеоперационная	общая
Рак ободочной кишки (n=41)	41,5	44,1
Неспецифичесий язвенный колит (n=26)	46,1	48,1
Закрытая травма живота (n=22)	31,8	31,8

составил 66,7%, при этом в 68,3% случаев были выполнены резекции (гемиколэктомии) ободочной кишки с формированием колостомы. По сведениям многих авторов [3, 8, 10], при РОК, осложненном ПОК, частота радикальных операций с формированием колостомы составляет 46,7—68,7%. В общей структуре оперативных вмешательств, выполненных нами, частота радикальных операций в зависимости от нозологических причин ПОК, составила при РОК 87,8%, при неспецифическом ЯК 50%, при ТРОК 50%. При этом послеоперационная летальность составила 41,5, 46,1 и 31,8% соответственно **(табл. 6)**.

Обращает на себя внимание тот факт, что при прочих равных условиях (перитонит, пожилой и старческий возраст, исходно тяжелый коморбидный статус) у больных с ПО и ДР ОК летальность после радикальных операций (36,1%) намного ниже, чем после паллиативных (80%) (p<0,05). О высокой послеоперационной летальности, варьирующей от 32,1 до 87,5%, свидетельствуют наше предыдущее сообщение и данные литературы [1, 5, 7—10, 28].

Результаты нашего исследования показывают, что при ПОК оперативные вмешательства, выполняемые с удалением пораженных участков ободочной кишки, сопровождаются статистически значимо низким уровнем послеоперационной летальности (умер 21 (35%) из 60 больных) по сравнению с таковыми при проведении паллиативных операций (умерли 15 (50%) из 30 больных) (p<0,05). У всех больных, перенесших паллиативные операции, констатированы диффузный и распространенный гнойно-каловый перитонит, являющийся одним из важнейших негативных факторов, существенно ограничивающих показания к выполнению радикальных операций, удельный вес которых в общей структуре оперативных вмешательств составил 66,7%. Следует отметить, что выполненное при РОК (у 3) и ЯК (у 5) ушивание участков перфорации, которое сейчас считается порочным оперативным вмешательством, носило вынужденный характер, поскольку производилось у больных, крайняя степень тяжести состояния которых не позволила выполнить им патогенетически обоснованные радикальные операции.

Представляется, что в условиях многопрофильного хирургического стационара применение общепризнанных радикальных операций в объеме субтотальной или тотальной колэктомии при изолированном ЯК, осложненном ПОК, вряд ли будет обоснованным

и оправданным. Согласно данным литературы [12], при изолированном поражении отдельных участков ободочной кишки допустимо выполнение резекции или гемиколэктомии, что нашло отражение и в нашей работе. Общепризнанным приоритетом хирургической тактики при травматической ПОК является резекция поврежденного сегмента ободочной кишки. При этом выбор способа завершения оперативного вмешательства (формирование первичного анастомоза или колостомы) строго индивидуален и дифференцирован с учетом локализации повреждения, степени бактериальной контаминации брюшной полости, распространенности перитонита, коморбидного статуса и возраста пациента.

Таким образом, оперированы 90 (96,8%) из 93 больных с ПОК различного генеза. Послеоперационные гнойно-воспалительные осложнения развились у 13 (14,4%) больных: абсцесс полости малого таза у 1, параколостомические абсцессы у 5, параколостомическая флегмона у 4, нагноение послеоперационной раны у 3. Умерли 36 больных. Послеоперационная летальность составила 40%. Еще 3 пациента умерли без операции. Общая летальность составила 41,9% (умерли 39 из 93 больных). Причинами смерти явились абдоминальный сепсис с исходом в полиорганную недостаточность (у 34), острая кровопотеря и геморрагический шок тяжелой степени (у 2), тромбоэмболия легочной артерии (у 3).

Результаты нашего исследования показывают, что между уровнем послеоперационной летальности и тяжестью исходного состояния больных имеется коррелятивная связь, о чем свидетельствует доминирующая частота полиорганной недостаточности в общей структуре причин летальных исходов. Это подтверждается тем, что до операции исходная тяжесть состояния 67 (74,4%) из 90 больных соответствовала 27 баллам и выше по шкале APACHE II. При этом АС с моноорганной дисфункцией (SIRS-1) отмечен у 38 (42,2%) больных, АС с ПОН (SIRS-2) — у 29 (32,2%) **(см. табл. 4)**.

Выводы

1. Гнойно-каловый перитонит, развивающийся при ПОК и ТРОК, сопровождался характерными клинико-лабораторными признаками ССВР без органной дисфункции (SIRS-0) у 23 (25,6%), АС с моноорганной дисфункцией (SIRS-1) у 38 (42,2%), АС с полиорганной недостаточностью (SIRS-2) у 29 (32,2%).

2. Методом выбора оперативного вмешательства при ПОК и ТРОК является резекция пораженного (поврежденного) сегмента ободочной кишки с формированием колостомы, которая позволяет достичь лучших непосредственных результатов.

3. При ДР ободочной кишки у больных операбельным раком оптимальным вариантом хирургической тактики является ее резекция вместе с опухолью с формированием первичного анастомоза и превентивной колостомы с использованием сегмента ободочной кишки с участком ДР.

4. Радикальные оперативные вмешательства, выполняемые с удалением пораженных (поврежденных) сегментов ободочной кшки у больных с ПОК и ТРОК, сопровождаются достоверно более низкой летальностью по сравнению с таковой при проведении паллиативных (симптоматических) операций.

5. Паллиативные операции в объеме ушивания перфорации с формированием проксимально наложенных илео-, колостомы или выведения пораженных сегментов ободочной кишки на брюшную стенку, сопровождаются высокой летальностью (55,5%) и должны применяться по ограниченным показаниям у тяжелобольных.

6. Послеоперационная летальность при раке ободочной кишки, осложненном перфорацией кишечной стенки, составила 41,5%, при перфорации неспецифической язвы ободочной кишки — 46,1%, при ТРОК — 31,8%. Общая послеоперационная летальность составила 40%.

7. Применяемая нами методика интраоперационного лаважа ободочной кишки способствовала снижению частоты гнойно-воспалительных осложнений более чем в 2 раза — с 29,4% [29] до 14,4%.

Авторы заявляют об отсутствии конфликта интересов.

The authors declare no conflicts of interest.

ЛИТЕРАТУРА/REFERENCES

1. Абдулаев М.А., Топузов Э.Э., Топузов Р.Э., Авдеев А.М., Шекилиев В.А. Хирургическая тактика при раке ободочной кишки, осложненном диастатическим разрывом кишки. *Вестник Санкт-Петербургского Университета. Медицина.* 2014;(4):114-121.
Abdulaev MA, Topuzov EE,Topuzov RE, Avdeev AM, Shekiliev VA. Surgical approach for colon cancer complicated by diastatic rupture. *Vestnik Sankt-Peterburgskogo Universiteta. Meditsina.* 2014;(4):114-121. (In Russ.).
2. Ho YH, Siu SKK, Buttner P. The effect of obstruction and perforation in colorectal cancer diseasefree survival. *World J Surg.* 2010;34(5):1091-1101. https://doi.org/10.1007/s00268-010-0443-2
3. Shibahara K, Orita H, Koga T, Kohno H, Sakata H, Kakeji Y, Maehara Y. Curative surgery improves the survival of patients with perforating colorectal cancer. *Surg Today.* 2010;40(11):1046-1049. https://doi.org/10.1007/s00595-009-4155-x
4. Zelinski MD, Merchea A, Heller SF, You YN. Emergency management of perforated colon cancers; How aggressive should we be? *J Gastrointestin Surg.* 2011;15(12):2232-2238. https://doi.org/10.1007/s11605-011-1674-8
5. Biondo S, Galvez A, Ramirez E, Frago R, Kreisler E. Emergency surgery for obstructing and perforated colon cancer: patterns of recurrence

and prognostic factors. *Techniques Coloproctology.* 2019;23(12):1141-1161.
https://doi.org/10.1007/s10151-019-02110-x

6. Oz AB, Akyldiz H, Sozuer E, Akcan A, Akyuz M, Biri I. Emer E. Perforation due to colon cancer; predispsing factors and clinical presentation. *Turkey Acil Tip Dergisi. Tr J Med.* 2013;13(4):156-160.
https://doi.org/10.5505/1304.7361.2013.35555
7. Ozogul B, Kisaoglu A, Ozturk G, Atamanalp SS, Yıldırgan MI, Aydınti B. Management of perforated colon cancer. *Eur J Gen Med.* 2014;11(3):164-168.
https://doi.org/10.15197/sabad.1.11.63
8. Chen TM, Huang JT, Wang GCh. Outcome of colon cancer initially presenting as colon perforation and obstruction. *World J Surg Oncol.* 2017;15:164.
https://doi.org/10.1186/s12957-017-1228-y
9. Pisano M, Zorcolo L, Merli C, Cimbanacci S, Polasina E, Ceresoli M, et al. 2017 WSES guidelines on colon and rectal cancer emergency: obstruction and perforation. *World J Emergency Surgery.* 2018;13:36. e Colletion 2018.
https://doi.org/10.1186/s13017-018-0192-3
10. Tebala GD, Natelli A, Gallucci A, Brachini G, Khan AQ, Tebala D, Mingoli A. Emergency treatment of complicated colorectal cancer. *Cancer manag Res.* 2018;10:827-838.
https://doi.org/10.2147/CMAR.S158335
11. Pal S, Sahni P, Pande GK, Acharya SK, Chattopadhyay TK. Outcome following emergency surgery for refractory severe ulcerative colitis in a tertiary care centre in India. *BMC Gastroenterology 3.* 2005;5:39.
https://doi.org/10.1186/1471-230x-5-39
12. Galanis I, Dradoumis D, Kalodirou T, Lakis S, Kotakidou R, Atmatzidis K. Spontaneous perforation of solitary ulcer of transverse colon. *Indian J of Pathology and Microbiology.* 2010;53(1):138-140.
http;/www.ijpmpnline.org/text.asp?2010/53/1/138/5927
13. Overbey D, Goverkar H, Gajdos C. Surgical management of colonic perforation due to ulcerative colitis during pregnancy: Report of case. *World J Gastrointest Surg.* 2014;6(10):201-203.
https://doi.org/10.4240/wjgs.v6.i10.201
14. Hazmi AA, Jkeim NA, Alawad A, Ibrahim R, Damis AA. Synchronous perforation of transverse and sigmoid colon due to ulcerative colitis: a rare case report. *Journal of Surgery* (Jurnalul da Chirurgie). 2015;11(1);349-350.
https://doi.org/10.7438/1584-9341-11-1-8
15. Stefan TGC, Lourdes RGM, Jorge CR, Antonio DLRj, Quijano LAR. Multiple perforations associated with ulcerative colitis. Internat. *Journal of Family and Community medicine.* 2018;2(4):299-200.
https://doi.org/10.15406/ijfcm.2018.02.00079
16. Sharpe JP, Magnotti LJ, Weinberg JA, Parks NA, Maish GO, Shahan CP, et al. Adherence to a simplified management algorithm reduces morbidity and mortality after penetrating colon injuries; a 15-year experience. *J Am Coll Surg.* 2012;214:591-597.
https://doi.org/10.1016/j.jamcollsurg.2011.12.029
17. Georgoff P, Perales P, Laguna B, Holena D, Reilly P, Sims C. Colonic injuries and the damage control abdomen; does management strategy matter? *J Surg Res.* 2013;181(2):293-299. Epub 2012 Jul 25.
https://doi.org/10.1016/j.jss.2012.07.011
18. Шеянов С.Д. *Повреждения ободочной кишки.* СПб.: ЭЛБИ-СПб; 2014.
Sheyanov SD. *Colon injury.* SPb.: ELBI-SPb; 2014. (In Russ.).
19. Anjaria DH, Ullman TM, Lavery RL, Livingston DH. Management of colonic injuries in the setting of damage-control laparotomy:one shot to get it right. *J Trauma Acute Care Surg.* 2014;76(3):594-598. discussion 598-600.
https://doi.org/10.1097/TA.0000000000000132
20. Marc DT, Carlos VR Brown. Penetrating Inyuries to the colon and rectum. *Current Trauma Rep.* 2015;1:113-118.
https://doi.org/10.1007/s40719-015-0013-z
21. Shazi B, Bruce JL, Laing GL, Di Clarke. The management of colonic trauma in te damage control era. *Annalis of the royal College of Surgeons of England.* 2017;99(1):76-81.
https://doi.org/10.1308/rcsann.2016.0303
22. Tatebe LC, Jennings A, Tatebe K, Handy A, Prajapati P, Smith M, et al. Traumatic colon injury in damage control laparotomy — a multicenter trial: is it safe to do a delayed anastomosis? *J Trauma Acute Care Surg.* 2017;82(4):742-749.
https://doi.org/10.1097/TA.0000000000001349
23. Chamieh J, Prakash P, Symons WJ. Management of destructive colon injuries after damage control surgery. *Clin Colon Rectal Surg.* 2018;31(1):36-40.
https://doi.org/10.1055/s-0037-1602178
24. Yamamoto R, Logue AJ, Mark T. Muir Colon trauma: Evidencebased practices. *Clin Colon Rectal Surg.* 2018;31(1):11-16.
https://doi.org/10.1055/s-0037-1602175
25. Bone RC, Balk RA, Cerra FB, Dellinger RP, Fein AM, Knaus WA, Schein RM, Sibbald WJ. Definitions for sepsis and organ failure and guidelines for the use of innovative therapies in sepsis. The ACCP/SCCM Consensus Conference Committee. American College of Chest Physicians/Society of Critical Care Medicine. *Chest.* 1992;101(6):1644-1655.
https://doi.org/10.1378/chest.101.6.1644
26. Савельев В.С., Гельфанд Б.Р., Филимонов М.И. *Перитонит.* М.: Литера; 2006.
Saveliyev VS, Gelfand BR, Filimonov MI. *Peritonitis.* M.: Litera; 2006. (In Russ.).
27. Singer D, Deutschman CS, Seymour CW, Shankar MH, Annane D, Bauer M, et al. The third international consensus definitions for sepsis and septic shock (Sepsis-3). *JAMA.* 2016;8:801-810.
28. Алиев С.А. Результаты хирургического лечения больных со стенозирующим колоректальным раком, осложненным перфорацией опухоли, диастатическим разрывом ободочной кишки и абдоминальным сепсисом. *Российский онкологический журнал.* 2011;2:13-18.
Aliev SA. Results of surgical treatment in patients with stenoric colorectal carcinoma, complitcated by tumor perforation, diastatic colonic rupture, and abdominal sepsis. *Russian Journal of Oncology.* 2011;2:113-118. (In Russ.).
29. Алиев С.А., Алиев Э.С. Аппаратноуправляемая интра- и послеоперационная декомпрессия и лаваж ободочной кишки в хирургическом лечении опухолевой непроходимости левой половины ободочной кишки. *Вестник хирургии.* 2016;175(1):88-94.
Aliev SA, Aliev ES. Hardwarecontrolled intra- and postoperative decompression and lavage of the colon in surgical treatment of tumor obstruction. *Vestnik Khirurgii named after I.I. Grekov.* 2016;175(1):88-94. (In Russ.).

Поступила 10.02.2021
Received 10.02.2021
Принята к печати 17.03.2021
Accepted 17.03.2021