Хирургия. Журнал имени Н.И. Пирогова
2021, №12 с. 49-55
https://doi.org/10.17116/hirurgia202112149

Pirogov Journal of Surgery
2021, No. 12, pp. 49-55
https://doi.org/10.17116/hirurgia202112149

Лигирование геморроидальных артерий без ультразвуковой доплерной навигации в хирургическом лечении геморроидальной болезни

© М.А. ПОПОВЦЕВ, А.В. АЛЕКБЕРЗАДЕ, Н.Н. КРЫЛОВ

ФГАОУ ВО «Первый Московский государственный медицинский университет им. И.М. Сеченова» Минздрава России (Сеченовский университет), Москва, Россия

Резюме

Цель исследования. Сравнение непосредственных и отдаленных результатов хирургического лечения геморроидальной болезни II—III стадии с использованием двух способов идентификации геморроидальных артерий (ГА) с последующим их лигированием и мукопексией.

Материал и методы. Проведено проспективное, рандомизированное, контролируемое, моноцентровое исследование, оценивающеее эффективность лигирования ГА с применением ультразвуковой доплеровской навигации (УЗДН) и без нее. В исследование включены 120 пациентов: группа А — с использованием УЗДН (n=60) и группа Б — без использования УЗДН (n=60).

Результаты. В зависимости от стадии геморроидальной болезни (II или III) пациенты распределены следующим образом: со II стадией в группу А вошли 27 пациентов, в группу Б — 30 (p=0,4). В группе А число лигированных ГА составило 3,36, в группе Б 2,83 (p=0,062). В группе А выполнено 3,2 мукопексии, в группе Б — 3,5 (p=0,8). Средний срок наблюдения в группе А составил 8,3±2,1 мес (медиана 8,4 мес), в группе Б — 8,1±1,9 мес (медиана 8,3 мес) (p=0,96). Рецидив всех исходных симптомов заболевания зарегистрирован у 1 (1,6%) пациента в группе А. Сохранение жалоб на периодически возникающее выделение крови в группе А отметили 5 (8,3%) пациентов, в группе Б — 3 (5%) (p=0,71). Периодическое выпадение геморроидальных узлов возобновилось в группе А у 6 (10%) респондентов, в группе Б — у 4 (6,6%) (p=0,74). Интенсивность болевого синдрома позже 2 мес после операции в обеих группах составила 0—1 балл (по ВАШ) и статистически значимо не различалось между группами (p=1,0). Большинство пациентов обеих групп (в группе А 89%, в группе Б 94%; p=0,7) отметили, что перенесенная операция не нарушила их привычный образ жизни, избавив их при этом от симптомов ГБ.

Заключение. Предварительные результаты исследования продемонстрировали отсутствие статистически значимых преимуществ использования ультразвуковой идентификации ГА для их последующего лигирования по сравнению с пальпаторным (дигитальным) определением пульсации ГА как по эффективности устранения пролапса геморроидальных узлов (p=0,74), так и по устранению геморроидальных кровотечений (p=0,71). Показатели интенсивности болевого синдрома (p=0,24), частоты послеоперационных осложнений (p=0,51) и рецидива (p=0,31) показали сопоставимую безопасность дигитальной методики и УЗДН (HAL-RAR) в идентификации ГА.

Ключевые слова: *геморрой, геморроидальная болезнь, хирургическое лечение, HAL-RAR, лигирование геморроидальных узлов, дезартеризация геморроидальных сплетений, мукопексия, болевой синдром, геморроидальное кровотечение, качество жизни.*

Информация об авторах:

Поповцев М.А. — https://orcid.org/0000-0002-1566-1528
Алекберзаде А.В. — https://orcid.org/0000-0002-2895-8478
Крылов Н.Н. — https://orcid.org/0000-0003-0078-9171
Автор, ответственный за переписку: Крылов Н.Н. — e-mail: nnkrylov01@yandex.ru

Как цитировать:

Поповцев М.А., Алекберзаде А.В., Крылов Н.Н. Лигирование геморроидальных артерий без ультразвуковой доплерной навигации в хирургическом лечении геморроидальной болезни. *Хирургия. Журнал им. Н.И. Пирогова*. 2021;12:49–55.
https://doi.org/10.17116/hirurgia202112149

Hemorrhoidal artery ligation without Doppler navigation in surgical treatment of hemorrhoidal disease

© M.A. POPOVTSEV, A.V. ALEKBERZADE, N.N. KRYLOV

Sechenov First Moscow State Medical University, Moscow, Russia

Abstract

Objective. To compare the immediate and long-term results of surgical treatment of hemorrhoidal disease (GD) stage II—III using two methods of identification of hemorrhoidal arteries (HA) with their subsequent ligation and mucopexy.

Material and methods. A prospective, randomized, controlled, single-center study was conducted to evaluate the effectiveness of HA ligation with and without Doppler navigation. The study included 120 patients: group A — Doppler-guided ligation (n=60) and group B — ligation without ultrasound (n=60).

Results. GD stage II was found in 27 patients of the group A and 30 patients of the group B (p=0.4). Mean number of ligated HA in the group A was 3.36, in the group B — 2.83 (p=0.062). Mean number of mucopexy was 3.2 and 3.5, respectively (p=0.8). Mean follow-up period was 8.3±2.1 and 8.1±1.9 months, respectively (p=0.96). Relapse of all preoperative symptoms was registered in 1 patient (1.6%) in the group A. Intermittent bleeding was observed in 5 (8.3%) and 3 (5%) patients, respectively (p=0.71). Periodic hemorrhoid prolapse (GP) occurred in 6 (10%) and 4 (6.6%) respondents, respectively (p=0.74). VAS score of pain syndrome after 2 months and later was 0 — 1 points (p=1.0). Most of patients in both groups (group A — 89%, group B — 94%; p=0.7) noted that surgery did not disrupt their usual lifestyle and relieved from symptoms of GD.

Conclusion. There are no significant advantages of Doppler-guided HA ligation compared to palpation regarding incidence of hemorrhoid prolapse (p=0.74) and hemorrhoidal bleeding (p=0.71). Pain syndrome (p=0.24), incidence of postoperative complications (p=0.51) and relapses (p=0.31) showed comparable safety of both techniques.

Keywords: *hemorrhoids, hemorrhoid disease, surgical treatment, HAL-RAR, ligation of hemorrhoids, mucopexy, pain syndrome, hemorrhoid bleeding, quality of life.*

Information about the authors:

Popovtsev M.A. — https://orcid.org/0000-0002-1566-1528
Alekberzade A.V. — https://orcid.org/0000-0002-2895-8478
Krylov N.N. — https://orcid.org/0000-0003-0078-9171
Corresponding author: Krylov N.N. — e-mail: nnkrylov01@yandex.ru

To cite this article:

Popovtsev MA, Alekberzade AV, Krylov NN. Hemorrhoidal artery ligation without Doppler navigation in surgical treatment of hemorrhoidal disease. *Pirogov Russian Journal of Surgery = Khirurgiya. Zurnal im. N.I. Pirogova*. 2021;12:49–55. (In Russ.).
https://doi.org/10.17116/hirurgia202112149

Введение

Геморроидальная болезнь (ГБ) является не только наиболее частой причиной обращения пациентов к врачу-колопроктологу [1], но и одним из факторов ухудшения качества жизни, способным привести к временному или постоянному снижению трудоспособности [2]. Как правило, лечение ГБ начинают с консервативных мероприятий, направленных на изменение образа жизни, привычных правил посещения туалета таких, как длительность нахождения в туалетной комнате и натуживания, поза, частота стула и т.д. [3, 4]. Соблюдение перечисленных правил в 68,2% наблюдений ведет к стойкой регрессии симптомов [5]. При отсутствии устойчивого эффекта от консервативной терапии (около 30% пациентов [2, 5]), независимо от стадии заболевания пациентам могут быть показаны как минимально инвазивные процедуры [6], так и радикальные хирургические вмешательства [7, 8].

Одной из наиболее популярных и активно исследуемых методик хирургического лечения ГБ II—III стадии является дезартеризация геморроидальных артерий (ГА) с использованием ультразвуковой доплеровской навигации (УЗДН) и последующей шовной фиксацией геморроидальных узлов (ГУ) в анальном канале (синонимы: мукопексия, лифтинг ГУ, технология HAL-RAR, дезартеризация геморроидальных сплетений) [9, 10]. Преимуществом методики считается устранение основных проявлений ГБ (выделение крови и пролапс ГУ) без удаления геморроидальных сплетений, что позволяет минимизировать болевой синдром и в кратчайшие сроки восстановить трудоспособность [11—15]. Многочисленные клинические исследования [16, 17] демонстрируют эффективность и безопасность методики HAL-RAR по сравнению с традиционными хирургическими вмешательствами резекционного характера [18, 19]. В то же время продолжаются поиски способов и путей совершенствования инструментального обеспечения метода как с целью повышения эффективности выявления ГА, так и с целью их гарантированного прецизионного лигирования [20]. С одной стороны, это неизбежно сопровождается повышением стоимости процедуры, а с другой, как минимум свидетельствует о возможной неудовлетворенности существующими инструментами.

В ряде публикаций последних лет обсуждалась проблема необходимости использования доплеровского датчика, поскольку в большинстве наблюдений локализация ГА типична и легко определяется пальпаторно [3, 21, 22]. По данным как рандомизированных проспективных исследований [19, 23, 24], так и нерандомизированных исследований [25], неоспоримыми преимуществами пальпаторной идентификации ГА с дезартеризацией и мукопексией являются ее низкая стоимость, простота выполнения и воспроизводимость. Эти данные ставят под сомнение необходимость обязательного использования УЗДН во всех планируемых операциях для достижения клинических результатов, сопоставимых с результатами классической технологии HAL-RAR.

Цель исследования — сравнение ближайших и отдаленных результатов хирургического лечения ГБ

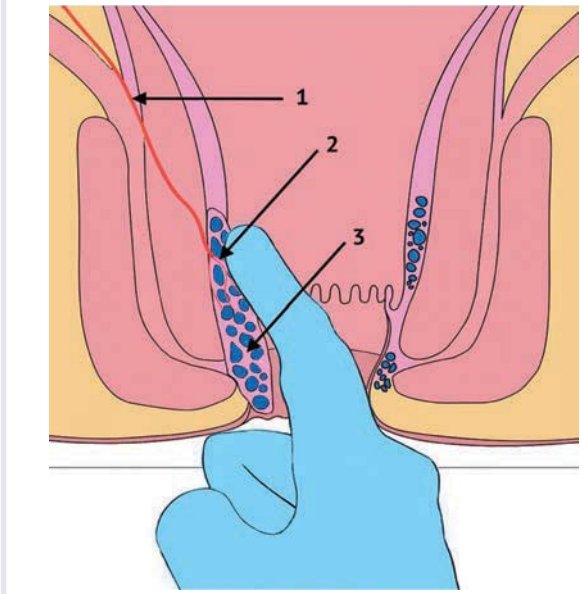

Рис. 1. **Схематическое изображение этапа операции — пальпаторное определение места пульсации геморроидальной артерии (ГА).**

1 — ствол ГА; 2 — деление ствола ГА на мелкие концевые ветви; 3 — увеличенный и выпадающий геморроидальный узел.

Fig. 1. **Scheme of intraoperative stage. Palpation of pulsating hemorrhoidal artery.**

1 — HA trunk; 2 — division of HA into small end branches; 3 — enlarged and prolapsed hemorrhoid.

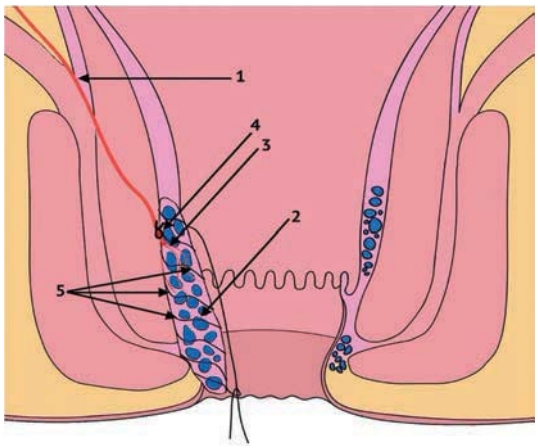

Рис. 2. **Схематическое изображение этапа операции мукопексии, после выполненного лигирования геморроидальной артерии (ГА).**

1 — ствол ГА; 2 — увеличенный и выпадающий геморроидальный узел; 3 — деление ствола ГА на мелкие концевые ветви; 4 — лигатура («якорный» шов) на ГА; 5 — непрерывный обвивной шов, наложенный на выпадающий геморроидальный узел (мукопексия).

Fig. 2. **Scheme of mucopexy after HA ligation.**

1 — HA trunk; 2 — enlarged and prolapsed hemorrhoid; 3 — division of HA trunk into small end branches; 4 — ligature («anchor suture») on HA; 5 — continuous suture superimposed on the prolapsed hemorrhoid (mucopexy).

II—III стадии с использованием двух методик шовного лигирования ГА с мукопексией. Одна из них является классической, это широко известная технология HAL-RAR [23], вторая методика принципиально отличается от первой тем, что для идентификации ГА используется не УЗДН, а пальпация анального канала хирургом.

Материал и методы

Представленное клиническое исследование является слепым, рандомизированным, контролируемым, моноцентровым и проводится на базе Клиники колопроктологии и малоинвазивной хирургии Первого МГМУ им. И.М. Сеченова. К моменту завершения исследования в группу А (HAL-RAR) и в группу Б (дезартеризация ГА без использования УЗДН) в конечном счете планируем включить приблизительно равное число пациентов (ориентировочно около 100 в каждой группе). С целью проведения исследования предварительно был создан рандомизационный лист на 200 испытуемых с использованием онлайн-сервиса Research Randomizer (Version 4.0) [Computer software] (G.C. Urbaniak & S. Plous, 2013). В исследование включаем пациентов старше 18 лет мужского и женского пола со II и III стадиями ГБ.

Включение пациентов в исследование происходило после подписания добровольного информированного согласия на участие.

Предоперационную подготовку толстой кишки не проводили.

Все операции выполняли под эпидуральной анестезией. Обезболивание в послеоперационном периоде осуществляли по принятой в клинике схеме, заключающейся в комбинированном применении 2—3 лекарств из группы нестероидных противовоспалительных препаратов в течение 5 дней.

В группе А для интраоперационной локализации ГА использовали комплекс АНГИОДИН-Прокто, одноразовые проктоскопы LDL-2 (АО НПФ «БИОСС», Россия). В группе Б идентификацию ГА выполняли пальпаторным определением пульсации в области аноректального перехода **(рис. 1)**. Швы накладывали по следующим правилам: первый z-образный («якорный») шов на артерию проводили над аноректальным переходом в точке максимально отчетливой пульсации сосуда с захватом мышечного слоя кишки, далее для осуществления мукопексии в дистальном направлении формировали непрерывный обвивной шов с шагом 5 мм, завершаемый на расстоянии 8—12 мм проксимальнее зубчатой линии **(рис. 2)**. Узел затягивали по направлению снаружи внутрь от последнего шва, фиксирующего слизистую оболочку к первому «якорному» шву. В обеих группах в качестве шовного материала использовали

полигликолидную плетеную нить (ПГА) 2/0 (70 см) с иглой 5/8, 28 мм.

Всем пациентам производили основное оперативное вмешательство, определенное рандомизацией. Однако при необходимости, опираясь на практику индивидуализации лечебной тактики, помимо шовного лигирования ГА с мукопексией при наличии показаний выполняли дополнительную резекционную процедуру, не противоречащую требованиям протокола исследования, с использованием монополярного электрохирургического инструмента Force TriVerse (Medtronic-Covidien) на энергетической платформе ForceTriad Energy Platform: удаление перианальной бахромки, единичного наружного ГУ, полипа анального канала, иссечение хронической анальной трещины.

Из трех возможных использовали метод обработки результатов в соответствии с назначением по результатам рандомизации (intention to treat analysis).

Ближайшие результаты фиксировали в течение 30 сут после хирургического лечения и включали оценку эффективности выполненной процедуры (устранение или уменьшение пролапса ГУ, купирование геморроидальных кровотечений), наличие и характер послеоперационных осложнений, интенсивность болевого синдрома с применением визуально-аналоговой шкалы оценки боли (ВАШ).

Отдаленные результаты оценивали через 2 мес после хирургического лечения. Для этого помимо повторного анализа эффективности выполненной процедуры оценивали наличие клинических симптомов ГБ, наличие и интенсивность болевого синдрома (по ВАШ), удовлетворенность пациентов перенесенным хирургическим лечением (от 1 до 5 баллов) и необходимость использования лекарственной терапии ГБ.

Статистический анализ проводили с использованием программного обеспечения IBM SPSS Statistics v23, он включал сравнение категориальных (точный тест Фишера, критерий χ^2 Пирсона), количественных (непарный критерий Стьюдента, критерий Манна—Уитни) показателей в группах. Статистически достоверными считали результаты при уровне значимости различий переменных $p \leqslant 0{,}05$.

Результаты

Проанализированы непосредственные и отдаленные результаты лечения 120 пациентов (группа А — 60, с использованием УЗДН; группа Б — 60, без использования УЗДН), оперированных с ноября 2017 по апрель 2019 г. Гендерное соотношение в сформированных группах не различалось (p=1,0) и составило в обеих группах 34:26 (М:Ж, мужчин 56,6%). Средний возраст пациентов в группе А — 43,4±12,5 года, в группе Б — 39±12 года (p=0,06). Статистически значимых различий между группами по стадиям заболевания не выявлено (p=0,4). Так, в группе А было 27 пациентов со II стадией ГБ, в группе Б — 30. По среднему показателю лигированных ГА статистически значимых различий не отмечено (p=0,062): в группе А — 3,36, в группе Б — 2,83. Количество выполненных мукопексий (RAR) в группе Б было выше (3,5), чем в группе А (3,2) (p=0,8). Средняя продолжительность операции в группе А составила 33,7±10,4 мин, в группе Б — 35±8,5 мин (p=0,76). По частоте выполнения дополнительных процедур резекционного характера статистически значимых различий не выявлено (p=0,36) **(см. таблицу)**.

Средний срок до наступления первой дефекации составил в группе А 2,3 сут, в группе Б 2,2 сут (p=0,5) Интенсивность болевого синдрома вне дефекации в течение 1-х суток после операции в исследуемых группах статистически значимо не различалась и составила от 0 до 3 баллов (p=1,0). Интенсивность болевого синдрома при первой дефекации составила в группе А 6,41 балла, в группе Б 5,5 балла (p=0,3); на 4-е сутки при дефекации выраженность боли сохранялась на уровне 6,45 балла в группе А и 4,7 балла в группе Б (p=0,08). Статистически значимые различия в интенсивности болевого синдрома при дефекации наблюдались на 14-е сутки: в группе А 1,33 балла, в группе Б 4,7 балла (p=0,049). В последующие дни выраженность боли в группах также статистические значимо не различалась: на 30-е сутки в группе А 1,18 балла, в группе Б 2,11 балла (p=0,24).

Периодические выделения крови при дефекации в раннем послеоперационном периоде в группе А отмечены у 5 (8%) больных, в группе Б — у 8 (13%) пациентов (p=0,4).

В 2 наблюдениях (по 1 больному из каждой группы) выделение крови в послеоперационном периоде носило интенсивный и не контролируемый консервативными мероприятиями характер, что потребовало повторной операции. Незначительные эпизодические выделения крови, связанные с нарушением стула и не потребовавшие лечебных мероприятий, были связаны с нарушением диеты и купировались самостоятельно в течение раннего послеоперационного периода при соблюдении диетических рекомендаций.

Острый тромбоз наружных ГУ в раннем послеоперационном периоде отмечен в группе А у 1 (1,8%) больного, в группе Б — у 3 (5,3%) (p=0,61). Острый парапроктит с формированием поверхностного интрасфинктерного свища наблюдали у 1 пациентки в группе А. Повторно возникшее выпадение ГУ в течение первых 30 сут после операции установлено у 2 (3,6%) больных в группе А и у 3 (5,3%) больных в группе Б (p=1,0).

Средний срок наблюдения в группе А составил 8,3±2,1 мес (медиана 8,4 мес), в группе Б — 8,1±1,9 мес (медиана 8,3 мес) (p=0,96).

Возврат всех исходных симптомов заболевания за период наблюдения отмечен у 1 (1,6%) пациента в группе А, в группе Б таких инцидентов не было.

Дополнительные резекционные процедуры в группах исследования
Incidence of additional resection procedures

Дополнительные процедуры	Группа А (с УЗДН)	Группа Б (без УЗДН)	*p*
Удален 1 наружный геморроидальный узел	14	22	0.16
Удален 1 полип анального канала	1	2	1.0
Иссечена хроническая анальная трещина	2	3	1.0
Иссечена перианальная бахромка	4	4	1.0
Удалены 1 наружный геморроидальный узел, 1 полип анального канала	5	1	0.2
Удален 1 наружный геморроидальный узел, иссечена хроническая анальная трещина	1	0	1.0
Удален 1 наружный геморроидальный узел, иссечена перианальная бахромка	0	1	1.0
Удален полип анального канала, иссечена перианальная бахромка	0	1	1.0
Выполнена тромбэктомия	1	0	1.0
Всего удалено геморроидальных узлов	20	24	0.57
Всего дополнительных резекционных процедур	28	34	0.36

Сохранение жалоб на периодически возникающее выделение крови в группе А отметили 5 (8,3%) больных, в группе Б — 3 (5%) пациента (p=0,71). Возобновление периодического выпадения ГУ в группе А (без примеси крови при дефекации) отметили 6 (10%) больных, в группе Б — 4 (6,6%) респондента (p=0,74). Болевой синдром в сроки позже 2 мес после операции в обеих группах составил 0—1 балл и статистически значимо не различался (p=1,0). Степень удовлетворенности пациентов по пятибалльной шкале суммарных оценок Ликерта [30] в обеих группах статистически значимо не различалась и составила в группе А — 4,33 балла, в группе Б — 4,68 балла (p=0,23); при этом 89% пациентов группы А и 94% пациентов группы Б (p=0,7) отметили, что перенесенная операция не нарушила их привычный образ жизни, избавив их при этом от симптомов ГБ.

Промежуточный анализ результатов исследования после набора 120 из 200 пациентов позволяет формулировать лишь предварительные выводы. Однако его продолжение после апреля 2019 г. с завершением в 2021 г., увеличение отдаленных сроков наблюдения за больными, гипотетически неодинаковый рост числа пациентов с рецидивом пролапса и кровотечения (из-за неоваскуляризации) могут привести к корректировке предварительных заключений.

Обсуждение

Традиционная методика процедуры HAL в лечении ГБ предусматривает обязательное использование ультразвукового датчика (доплер-наведения) для определения локализации ГА, имеющих отношение к клинически манифестирующим ГУ. Однако ход терминальных ветвей ГА, согласно ряду морфологических исследований [25—27], почти никогда не имеет строго вертикальной ориентации, а располагается под углом к оси анального канала. В такой ситуации формирование лигатуры непосредственно под или над ультразвуковым датчиком в зависимости от конструкции аноскопа с УЗДН может не обеспечить перевязку сосуда.

Следует подчеркнуть, что довольно часто пульсация ГА продолжает определяться ультразвуковым датчиком после технически правильного выполнения процедуры HAL-RAR, что [25] объясняется либо «рассыпным» типом строения ГА, при котором к ГУ направляются несколько артериальных стволов, либо установкой датчика выше места лигирования ГА (или ниже, в зависимости от конструкции датчика). Интересно, что некоторые авторы [22] с существенным клиническим опытом использования методики HAL-RAR отмечают отсутствие необходимости ориентироваться на пульсацию ГА, определяемую допплерометрией после лигирования, как на критерий эффективности выполнения процедуры. Следовательно целесообразно рассмотрение проблемы, какого эффекта достигает хирург, используя УЗДН при выполнении процедуры HAL-RAR, и возможно ли достижение схожих результатов при пальцевом определении локализации ГА.

В отличие от авторов [23], изучавших возможность изолированной мукопексии обеспечить эффективный контроль симптомов ГБ, мы поставили перед собой иную цель. По нашему мнению, роль перевязки терминальных ветвей не вызывает сомнения в ограничении избыточного притока крови к геморроидальным сплетениям. Мукопексия дополнительно усиливает достигнутый эффект. Но ее главными целями являются коррекция пролапса геморроидальных сплетений и достижение удовлетворительного косметического результата, а следовательно, существующие методы не только не исключают друг друга, но и должны применяться совместно.

Однако «слепая» перевязка ГА, несмотря на УЗДН, не может дать гарантию ее прецизионного лигирования. По нашему мнению, интраоперационная ориентация на пальпаторное определение пульсации указанных артерий позволяет не только точнее локализовать сосуд, но и сосредоточить внимание хирурга на клинически важных узлах вместо рутинного прошивания всех обнаруженных УЗДН артерий по принципу one size fits all (один размер подходит всем).

Еще одно сомнение у нас вызвала необходимость практически обязательной перевязки 6 артерий, согласно классической методике HAL-RAR, независимо от количества клинических значимых ГУ. Кроме того, конструкция современных аноскопов с ультразвуковыми датчиками не позволяет точно определить, к какому именно сплетению относится найденная артерия и требует ли она лигирования. В представленном исследовании мы попытались оценить эффективность и безопасность использования пальцевого метода идентификации ГА с перевязкой сосудистых магистралей, кровоснабжающих клинически значимые геморроидальные сплетения.

В группе без УЗДН в среднем было 2,83 лигированных ГА, что статистически значимо не отличалось (p=0,062) от их количества в группе, в которой поиск ГА проводили с использованием УЗДН в проекции клинически значимых узлов (3,36), и это может косвенно свидетельствовать о достаточной эффективности пальцевого определения локализации сосудов. Количество выполненных мукопексий (RAR) в группе Б было несколько выше (3,5), чем в группе А (3,2), но статистически значимых различий не выявлено (p=0,8). Похожие результаты получены J.P. Schuurman [28] в проспективном рандомизированном исследовании, сравнивающем результаты использования методики HAL-RAR и выполнения мукопексии без лигирования ГА. Исследование Schuurman свидетельствует о статистически сопоставимых клинических результатах в период наблюдения более 6 мес при сравнении эффективности устранения геморроидальных кровотечений (p=0,221) и выраженности боли при дефекации (p=0,7). По данным J. Schuurman, в группе без использования УЗДН устранение пролапса ГУ оказалось даже более эффективным (p=0,047).

На наш взгляд, это объясняется тем, что при выполнении вмешательств без УЗДН хирург при поиске артерии ориентировался в первую очередь на пролабирующие геморроидальные «подушечки», нежели на появление «обезличенного» шума пульсации без привязки к симптомным геморроидальным сплетениям. Необходимо помнить, что золотым стандартом безрецидивного хирургического лечения ГБ остается геморроидэктомия, при которой практически никогда не иссекают более 3—4 узлов, а значит, не перевязывают большего количества артерий. Возникает закономерный вопрос, всегда ли, как в случае классической операции HAL-RAR, есть необходимость перевязки минимум 6 артерий [29, 30].

Отсутствие статистически значимой разницы между группами по частоте рецидива заболевания, интенсивности болевого синдрома, а также по уровню удовлетворенности пациентов лечением позволяет предположить возможное отсутствие преимуществ использования УЗДН. В то же время стандартизация и унификация методик, предполагающих обязательное использование УЗДН, позволяет, вероятно, упростить процесс освоения технологии HAL-RAR, а также снизить ответственность хирурга за эффективность лечения. Замеченная нами тенденция к более выраженному болевому синдрому (p=0,049) в группе пациентов без УЗДН может свидетельствовать о том, что хирург, ориентируясь в первую очередь на пролапс узлов, может быть более «агрессивен» в попытках ликвидировать пролапс и выполнить мукопексию слишком близко к зубчатой линии.

Заключение

Предварительные результаты рандомизированного проспективного клинического исследования демонстрируют отсутствие статистически значимых преимуществ использования УЗДН при выполнении HAL-RAR по сравнению с пальпаторным определением локализации ГА как по эффективности устранения пролапса ГУ, так и по устранению геморроидальных кровотечений. Полученные результаты также позволяют сделать вывод об эффективности перевязки ГА только в проекции клинически существенных геморроидальных сплетений — без необходимости рутинного лигирования всех выявляемых при УЗДН артериальных стволов.

Источники финансирования: Рандомизированное контролируемое исследование, проведенное на базе Университетской клинической больницы №2 Сеченовского университета за счет личных средств авторов публикации без привлечения спонсоров.

Исследование зарегистрировано в Комитете по этике Федерального государственного автономного образовательного учреждения высшего профессионального образования Первый Московский государственный медицинский университет им. И.М. Сеченова Министерства здравоохранения Российской Федерации (Университет им. Сеченова) №10—19 от 17.10.2018.ClinicalTrials.gov Identifier: NCT04119401

Авторы заявляют об отсутствии конфликта интересов.

The authors declare no conflicts of interest.

ЛИТЕРАТУРА/REFERENCES

1. Riss S, Weiser FA, Schwameis K, et al. The prevalence of hemorrhoids in adults. *Int J Colorectal Dis*. Germany. 2012;27(2):215-220.

2. Tournu G, Abramowitz L, Couffignal C, et al. Prevalence of anal symptoms in general practice: a prospective study. *BMC Fam Pract Bio Med Central*. 2017;18(1):78.

3. Lohsiriwat V. Hemorrhoids: From basic pathophysiology to clinical management. *World J Gastroenterol*. Baishideng Publishing Group Co., Limited. 2012;18(17):2009:2017.
4. Mott T, Latimer K, Edwards C. Hemorrhoids: Diagnosis and Treatment Options. *Am Fam Physician*. United States. 2018;97(3):172-179.
5. Garg P, Singh P. Adequate dietary fiber supplement and TONE can help avoid surgery in most patients with advanced hemorrhoids. *Minerva Gastroenterol Dietol*. 2017/02/01. Italy. 2017;63(2):92-96.
6. Lohsiriwat V. Treatment of hemorrhoids: A coloproctologist's view. *World journal of gastroenterology*. United States. 2015;21(31):9245-9252.
7. Brown SR, Tiernan JP, Watson AJM, et al. Haemorrhoidal artery ligation versus rubber band ligation for the management of symptomatic second-degree and third-degree haemorrhoids (HubBLe): a multicentre, open-label, randomised controlled trial. *Lancet* (London, England). England. 2016;388(10042):356-364.
8. Shanmugam V, Thaha MA, Rabindranath KS, Campbell KL, Steele RJ, Loudon MA. Rubber band ligation versus excisional haemorrhoidectomy for haemorrhoids. Cochrane Database Syst. Rev. John Wiley & Sons, Ltd. 2005;1.
9. Morinaga K, Hasuda K, Ikeda T. A novel therapy for internal hemorrhoids: ligation of the hemorrhoidal artery with a newly devised instrument (Moricorn) in conjunction with a Doppler flowmeter. *Am. J. Gastroenterol*. United States. 1995;90(4):610-613.
10. Forrest NP, Mullerat J, Evans C, Middleton SB. Doppler-guided haemorrhoidal artery ligation with recto anal repair: a new technique for the treatment of symptomatic haemorrhoids. *Int J Colorectal Dis*. 2010;25(10):1251-1256.
11. Абрицова М.В. Возможности малоинвазивного лечения геморроидальной болезни. *Стационарозамещающие технологии: Амбулаторная хирургия*. 2018;3-4:77-82.
Abriczova MV. Vozmozhnosti maloinvazivnogo lecheniya gemorroidal`noj bolezni. *Stacionarozameshhayushhie texnologii: Ambulatornaya xirurgiya*. 2018;3-4:77-82. (In Russ.).
12. Госткин П.А. Лечение хронического геморроя в стационаре кратковременного пребывания методом дезартеризации геморроидальных узлов с мукопексией и лифтингом слизистой. *Вестник новых медицинских технологий*. 2012;1(19):79-82.
Gostkin PA. Lechenie xronicheskogo gemorroya v stacionare kratkovremennogo preby`vaniya metodom dezarterizacii gemorroidal`ny`x uzlov s mukopeksiej i liftingom slizistoj. *Vestnik novy`x medicinskix texnologij*. 2012;1(19):79-82. (In Russ.).
13. Загрядский Е.А., Горелов С.И. Трансанальная допплер-контролируемая дезартеризация. *Колопроктология*. 2010;2(32):8-15.
Zagryadskij EA, Gorelov SI. Transanal`naya doppler-kontroliruemaya dezarterizaciya. *Koloproktologiya*. 2010;2(32):8-15. (In Russ.).
14. Ширяев В.Г., Вередченко В.А., Дубров В.Э., Куктенко А.В., Гусейнов А.З. Сравнительная эффективность применения трансанальной дезартеризации геморроидальных узлов под допплер контролем и лигирование латексными кольцами. *Вестник новых медицинских технологий*. 2011;3(18):118-119.
Shiryaev VG, Veredchenko VA, Dubrov VE, Kuktenko AV, Gusejnov AZ. Sravnitel`naya e`ffektivnost` primeneniya transanal`noj dezarterizacii gemorroidal`ny`j uzlov pod doppler kontrolem i ligirovaniya lateksny`mi kol`czami. *Vestnik novy`x medicinskix texnologij*. 2011;3(18):118-119. (In Russ.).
15. Шихметов А.Н., Лебедев Н.Н., Крищанович О.С. Первые результаты применения HAL-RAR в сочетании с радиочастотной абляцией геморроидальных узлов в стационарозамещающих условиях. *Вестник национального медико-хирургического центра им. Н.И. Пирогова*. 2017;3(12):39-45.
Shixmetov AN, Lebedev NN, Krishhanovich OS. Pervy`e rezul`taty` primeneniya HAL-RAR v sochetanii s radiochastotnoj ablyaciej gemorroidal`ny`x uzlov v stacionarozameshhayushhix usloviyax. *Vestnik nacional`nogo mediko-xirurgicheskogo centra im. N.I. Pirogova*. 2017;3(12):39-45. (In Russ.).
16. Ratto C, Campennì P, Papeo F, Donisi L, Litta F, Parello A. Transanal hemorrhoidal dearterialization (THD) for hemorrhoidal disease: a single-center study on 1000 consecutive cases and a review of the literature. *Tech. Coloproctol*. Italy. 2017;21(12):953-962.
17. Hoyuela C, Carvajal F, Juvany M, et al. HAL-RAR (Doppler guided haemorrhoid artery ligation with recto-anal repair) is a safe and effective procedure for haemorrhoids. Results of a prospective study after two-years follow-up. *Int J Surg*. England. 2016;28:39-44.
18. Consalvo V, D'Auria F, Salsano V. Transanal Hemorrhoidal Dearterialization With Doppler Arterial Identification Versus Classic Hemorrhoidectomy: A Retrospective Analysis of 270 Patients. *Ann Coloproctol*. Korea (South). 2019:118-122.
19. Carvajal López F, Hoyuela Alonso C, Juvany Gómez M, et al. Prospective Randomized Trial Comparing HAL-RAR Versus Excisional Hemorrhoidectomy: Postoperative Pain, Clinical Outcomes, and Quality of Life. *Surg Innov*. United States. 2019;26(3):328-336.
20. Venara A, Podevin J, Godeberge P, et al. A comparison of surgical devices for grade II and III hemorrhoidal disease. Results from the LigaLongo Trial comparing transanal Doppler-guided hemorrhoidal artery ligation with mucopexy and circular stapled hemorrhoidopexy. *Int J Colorectal Dis*. Germany. 2018;33(10):1479-1483.
21. Shafik A, Mostafa H. Study of the arterial pattern of the rectum and its clinical application. *Acta Anat*. (Basel). Switzerland. 1996;157(1):80-86.
22. Коротких Н.Н., Ольшанский М.С., Казарезов О.В. Анатомо-ангиографические особенности ангиоархитектоники прямокишечных артерий и их клиническое значение. *Колопроктология*. 2016;3:31-36.
Korotkih NN, Ol'shanskij MS, Kazarezov OV. Anatomo-angiograficheskie osobennosti angioarhitektoniki pryamokishechnyh arterij i ih klinicheskoe znachenie. *Koloproktologiya*. 2016;3:31-36. (In Russ.).
23. Aigner F, Kronberger I, Oberwalder M, et al. Doppler-guided haemorrhoidal artery ligation with suture mucopexy compared with suture mucopexy alone for the treatment of Grade III haemorrhoids: a prospective randomized controlled trial. *Colorectal Dis*. England. 2016;18(7):710-716.
24. Zhai M, Zhang YA, Wang ZY, et al. A Randomized Controlled Trial Comparing Suture-Fixation Mucopexy and Doppler-Guided Hemorrhoidal Artery Ligation in Patients with Grade III Hemorrhoids. *Gastroenterol Res Pract*. 2016;2016:8143703.
https://doi.org/10.1155/2016/8143703
25. Aigner F, Bodner G, Conrad F, Mbaka G, Kreczy A, Fritsch H. The superior rectal artery and its branching pattern with regard to its clinical influence on ligation techniques for internal hemorrhoids. *Am J Surg*. United States. 2004;187(1):102-108.
26. Schuurman JP, Go PM, Bleys RL. Anatomical branches of the superior rectal artery in the distal rectum. *Colorectal Dis*. 2009;11(9):967-971.
https://doi.org/10.1111/j.1463-1318.2008.01729.x
27. Nano M, Marchisio F, Ferronato M, et al. Vascular anatomy of the rectal stump after total mesorectal excision. *Dis Colon Rectum*. 2006;49(12):1897-1904.
https://doi.org/10.1007/s10350-006-0734-8
28. Schuurman JP, Borel Rinkes IH, Go PM. Hemorrhoidal artery ligation procedure with or without Doppler transducer in grade II and III hemorrhoidal disease: a blinded randomized clinical trial. *Ann Surg*. 2012;255(5):840-845.
https://doi.org/10.1097/SLA.0b013e31824e2bb5
29. Faucheron JL, Trilling B, Reche F. HAL-RAR® procedure: A safe operation for hemorrhoids. *J Visc Surg*. 2015;152(2):143-144.
https://doi.org/10.1016/j.jviscsurg.2015.02.001
30. Faucheron JL, Poncet G, Voirin D, Badic B, Gangner Y. Doppler-guided hemorrhoidal artery ligation and rectoanal repair (HAL-RAR) for the treatment of grade IV hemorrhoids: long-term results in 100 consecutive patients. *Dis. Colon Rectum*. United States. 2011;54(2):226-231.

Поступила 31.01.2021
Received 31.01.2021
Принята к печати 01.03.2021
Accepted 01.03.2021