Хирургия. Журнал имени Н.И. Пирогова
2021, №12 с. 44-48
https://doi.org/10.17116/hirurgia202112144

Pirogov Journal of Surgery
2021, No. 12, pp. 44-48
https://doi.org/10.17116/hirurgia202112144

Хирургическая анатомия внеорганных анастомозов нижней мочепузырной артерии

© А.В. КУЗЬМЕНКО, М.Г. ШКВАРКО

Гомельский государственный медицинский университет, Гомель, Беларусь

Резюме

Цель исследования. Установить варианты топографии и количество внеорганных анастомозов нижней мочепузырной артерии (НМА).

Материал и методы. Материалом для исследования послужили 186 трупов мужчин (в возрасте от 22 до 82 лет) и 109 трупов женщин (в возрасте от 32 до 93 лет), умерших в результате случайных причин, не связанных с заболеваниями органов таза. Для достижения цели исследования применяли метод внутрисосудистой инъекции, метод препарирования и статистическую обработку полученных данных.

Результаты. НМА формирует анастомозы с другими ветвями внутренней подвздошной артерии в 11,3% случаев справа и в 12,4% случаев слева у мужчин. Наличие таких коллатералей у женщин отмечается в 9,2% случаев справа и в 7,3% случаев слева. Средняя длина внеорганных анастомозов a. vesicalis inferior у мужчин составляет 1,4 см, а средний диаметр — 1,7 мм. У женщин средняя длина таких коллатералей равняется 1,7 см, а средний диаметр — 1,7 мм. Установлено, что наиболее часто формирование внеорганных анастомозов НМА у мужчин и женщин отмечается в проксимальной и средней третях этой артерии, редко — в ее дистальной трети. Нами выявлено отсутствие линейной связи между диаметрами a. vesicalis inferior и ее внеорганных анастомозов у женщин и наличие такой связи у мужчин.

Заключение. Проведенное исследование показало, что внеорганные анастомозы НМА у мужчин и женщин имеют определенную закономерность отхождения.

Ключевые слова: *нижняя мочепузырная артерия, внеорганные анастомозы, полость таза.*

Информация об авторах:

Кузьменко А.В. — https://orcid.org/0000-0002-0116-7481
Шкварко М.Г. — https://orcid.org/0000-0003-3264-2510
Автор, ответственный за переписку: Кузьменко А.В. — e-mail: alexxx3800@mail.ru

Как цитировать:

Кузьменко А.В., Шкварко М.Г. Хирургическая анатомия внеорганных анастомозов нижней мочепузырной артерии. *Хирургия. Журнал им. Н.И. Пирогова*. 2021;12:44–48. https://doi.org/10.17116/hirurgia202112144

Surgical anatomy of extraorganic anastomoses of inferior vesical artery

© A.V. KUZMENKO, M.G. SHKVARKO

Gomel State Medical University, Gomel, Belarus

Abstract

Objective. To determine the variants of topography and quantity of extraorganic anastomoses of inferior vesical artery (IVA).

Material and methods. The study included 186 corpses of males (age 22—82 years) and 109 females (age 32—93 years). All people died from accidental causes not associated with pelvic organ diseases. Dissection, vascular injection and statistical analysis were performed.

Results. IVA forms anastomoses with other branches of internal iliac artery in 11.3% of cases on the right and in 12.4% of cases on the left in males. These collaterals in females are noted in 9.2% of cases on the right and in 7.3% of cases on the left. Mean length of extraorganic anastomoses of a. vesicalis inferior in males is 1.4 cm, mean diameter — 1.7 mm. Mean length of such collaterals in females is 1.7 cm, mean diameter — 1.7 mm. Extraorganic anastomoses are more common in proximal and middle thirds of IVA, rarely — in distal third. Linear correlation between diameters of a. vesicalis inferior and its extraorganic anastomoses was not detected in females but found in males.

Conclusion. Extraorganic anastomoses of IVA are characterized by certain pattern of origination in males and in females.

Keywords: *inferior vesical artery, extraorganic anastomoses, pelvic cavity.*

Information about the authors:

Kuzmenko A.V. — https://orcid.org/0000-0002-0116-7481
Shkvarko M.G. — https://orcid.org/0000-0003-3264-2510
Corresponding author: Kuzmenko A.V. — e-mail: alexxx3800@mail.ru

To cite this article:
Kuzmenko AV, Shkvarko MG. Surgical anatomy of extraorganic anastomoses of inferior vesical artery. *Pirogov Russian Journal of Surgery = Khirurgiya. Zurnal im. N.I. Pirogova*. 2021;12:44–48. (In Russ.). https://doi.org/10.17116/hirurgia202112144

Введение

Нижняя мочепузырная артерия (НМА) является главным источником кровоснабжения мочевого пузыря и предстательной железы [1]. При возникновении кровотечений различной этиологии из этих органов у хирургов возникает необходимость выполнять лигирование a. vesicalis inferior или эндоваскулярную эмболизацию этой артерии [1, 2]. В литературных источниках подчеркивается, что без глубоких знаний по вариантной анатомии артерий таза (в том числе НМА) и их коллатералей крайне сложно достигнуть надежного гемостаза в случае появления кровотечения в cavitas pelvis [3].

Следует отметить, что, несмотря на большой спектр исследовательских работ по хирургической анатомии ветвей внутренней подвздошной артерии (ВПА), количество публикаций по топографии внутритазовых артериальных анастомозов остается незначительным. В статьях, которых описывают коллатерали артерий таза, предоставляется информация лишь о том, какие именно сосуды соединяют обнаруженные артериальные соустья [4]. Однако авторы не указывают локализацию мест, где наиболее часто ответвляются внутритазовые анастомозы [4, 5]. Необходимо подчеркнуть, что отсутствие таких данных в ряде случаев может значительно снижать эффективность суперселективного эндоваскулярного эмбола, который формируют с целью остановки кровотечений различного генеза [4].

Обращает на себя внимание тот факт, что в специальных литературных источниках не описывают различия значений морфометрических характеристик внутритазовых коллатералей и изменение их количества в зависимости от пола. Отсутствие этих данных не позволяет проводить сравнительную характеристику между компенсаторными возможностями анастомозов артерий таза у мужчин и женщин.

Таким образом, исследования, направленные на получение данных по анатомии внеорганных артериальных соустий НМА, являются актуальными.

Цель исследования — установить варианты топографии и количество внеорганных анастомозов нижней мочепузырной артерии.

Материал и методы

Исследования выполнены на 186 нефиксированных трупах мужчин (в возрасте от 22 до 82 лет) и на 109 нефиксированных трупах женщин (в возрасте от 32 до 93 лет) с обеих сторон полости таза. Длины отпрепарированных НМА и их внеорганных анастомозов измеряли, используя штангенциркуль ШЦ-II-150-0,05, а диаметр установили с помощью микрометра МК-63. Все эти инструменты перед выполнением работы прошли специализированную метрологическую поверку в республиканском унитарном предприятии «Витебский центр стандартизации, метрологии и сертификации». Собранный материал получен в соответствии с законодательством Республики Беларусь.

Оперативный доступ к сосудам полости таза выполняли с помощью срединного разреза передней стенки живота от мечевидного отростка до лобкового симфиза. При этом послойно рассекали кожу, подкожную жировую клетчатку, белую линию передней стенки живота, предбрюшинную клетчатку, передний листок париетальной брюшины. После смещения большого сальника и внутренних органов по направлению к диафрагме осуществляли разрез заднего листка париетальной брюшины. Затем выделяли каудальную часть брюшной аорты вместе с ее бифуркацией. После этого препарировали общую подвздошную, наружную подвздошную артерии и проксимальную часть ВПА. В проксимальных третях общей и наружной подвздошных артерий накладывали зажимы Бильрота, после чего пунктировали шприцем a. iliaca communis и вводили в нее 50 мл раствора красной туши. Введение красящего вещества повышало степень визуализации ветвей ВПА и их коллатеральных ветвей.

Выделение ветвей a. iliaca interna начинали со смещения в медиальную сторону заднего листка париетальной брюшины и снятия с помощью анатомических пинцетов и сосудистых ножниц соединительной ткани с ВПА и пупочной артерии (ПупА) на одной из половин полости таза. Затем последовательно выделяли следующие ветви a. umbilicalis: верхние мочепузырные (ВМА), НМА (в случае если a. vesicalis inferior отходила от ПупА). После чего переходили к препарированию ветвей дистальной части ВПА, таких артерий как: маточная (МА), запирательная (ЗА), средняя прямокишечная (СПА), внутренняя половая (ВПолА). На заключительном этапе выделения ветвей ВПА осуществляли препарирование следующих артерий: нижней ягодичной (НЯА), верхней ягодичной (ВЯА), боковой крестцовой (БКА) и подвздошно-поясничной (ППА). Во всех случаях обнажали внутритазовые анастомозы этих артерий (в случаях их наличия).

Обработку полученных числовых данных проводили в среде специализированного пакета MedStat (лицензионная версия №3, серийный номер MS

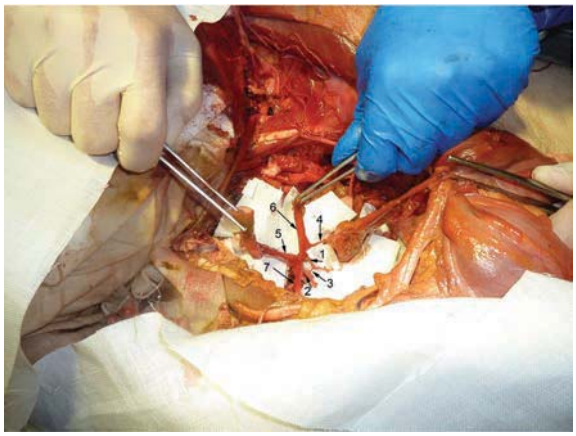

Рис. 1. **Фотография артерий и анастомоза на правой половине полости таза 52-летнего мужчины.**

1 — нижняя мочепузырная артерия; 2 — внутренняя половая артерия; 3 — анастомоз между нижней мочепузырной и внутренней половой артериями; 4 — верхняя мочепузырная артерия; 5 — внутренняя подвздошная артерия; 6 — пупочная артерия; 7 — поясничная артерия.

Fig. 1. **Arteries and anastomosis on the right half of pelvic cavity in a 52-year-old man.**

1 — inferior vesical artery; 2 — internal pudendal artery; 3 — anastomosis between inferior vesical artery and internal pudendal artery; 4 — superior vesical artery; 5 — internal iliac artery; 6 — umbilical artery; 7 — iliolumbar artery.

000050). При определении вида распределения (подчиняющегося нормальному закону или отличающегося от него) полученных числовых вариационных рядов осуществляли вычисление W-критерия Шапиро-Уилка. Установлено, что все числовые вариационные ряды подчиняются нормальному закону распределения. Затем выполняли вычисление величин средних длин и диаметров НМА и ее внеорганных анастомозов и рассчитывали для них доверительные интервалы (ДИ). В ходе проведения сравнительной оценки между размерами диаметров a. pudenda interna и ее анастомотических ветвей у мужчин и женщин рассчитывали Т-критерий Стьюдента для двух независимых выборок. С целью выявления корреляционной связи между увеличением диаметра НМА (у мужчин и женщин) и увеличением диаметров ее внеорганных анастомозов рассчитывали коэффициент корреляции Пирсона (*R*).

Результаты и обсуждение

Результаты расчетов показали, что у мужчин величина средней длины НМА составляет 4,7 см при ДИ=(4,1; 5,3) см, а значение среднего диаметра этой артерии — 3,1 мм при ДИ=(2,5; 3,6) мм. При этом среднее значение длины внеорганных анастомозов a. vesicalis inferior составляет 1,4 см при ДИ=(1,1; 1,6) см, а величина среднего диаметра этих сосудов — 1,7 мм при ДИ=(1,4; 2,0) мм.

На нашем материале, выявлено 21 внеорганных артериальных анастомозов НМА у мужчин (что составляет 11,3% случаев) на правой половине таза. Подавляющее большинство внеорганных анастомотических ветвей a. vesicalis inferior, по нашим данным, локализуются в проксимальной и средней третях этой артерии. Нами обнаружены 57,1% артериальных соустьев НМА (12 препаратов) в проксимальной трети и 38,1% коллатералей этой артерии (8 препаратов) — в средней трети этой артерии. Установлено, что 4,8% внеорганных артериальных анастомозов a. vesicalis inferior (1 препарат) отходят от ее дистальной трети.

Следует отметить, что на правой половине таза у мужчин НМА наиболее часто формирует внеорганные анастомотические ветви с ВМА, с ПупА и с ВПолА **(рис. 1)** что составляет в каждом случае 19,0% от общего количества анастомозов (по 4 препарата). Нами обнаружены также варианты анастомозирования a. vesicalis inferior справа с СПА, что составляет 14,3% от общего числа артериальных соустий (3 препарата). Установлено, что НМА формирует коллатерали на правой половине таза с ЗА и с общим стволом для НЯА и ВПолА, что составляет в каждом случае 9,5% от общего количества анастомозов (по 2 препарата). A. vesicalis inferior редко анастомозирует справа с ВПА и с БКА, что составляет по 4,8% от общего количества внеорганных артериальных соустий (по 1 препарату).

На левой половине таза у мужчин НМА формировала внеорганные коллатерали в 12,4% случаев (23 препарата). При этом нами выявлены 34,5% артериальных соустьев a. vesicalis inferior (10 препаратов) в проксимальной трети этого сосуда и 37,9% внеорганных анастомозов этой артерии (11 препаратов) — в ее средней трети. От дистальной трети НМА ответвлялись 27,6% коллатералей (8 препаратов).

По нашим данным, у мужчин на левой половине таза 26,1% внеорганных анастомозов НМА (6 препаратов) соединялись с ВМА. A. vesicalis inferior анастомозировала также со следующими артериями: с ВПолА (17,4% анастомозов; 4 препарата), с СПА и с ЗА (по 13,0% анастомозов; по 3 препарата), с НЯА и с ВЯА (по 8,7% анастомозов; по 2 препарата), с ППА, с ПупА и с общим стволом для НЯА и ВПолА (по 4,3% анастомозов; по 1 препарату).

С целью проведения сравнительной характеристики величин среднего диаметра НМА у мужчин со средним диаметром внеорганных анастомозов этой артерии мы рассчитывали критерий Стьюдента для двух независимых выборок (Т=4,74, при $p<0,001$). Установлено, что размеры средних диаметров a. vesicalis inferior и ее внеорганных анастомотических ветвей у мужчин отличаются на статистически значимом уровне. Из этого следует, что средняя величина диаметра НМА достоверно превышает среднее значение диаметра внеорганных анастомозов этой артерии.

Нами установлено, что существует линейная корреляционная связь между величинами диаметров НМА и значениями диаметров анастомотических ветвей этой артерии. Этот факт установлен на основании расчета коэффициента корреляции Пирсона (R=0,492 при p=0,02). Таким образом, с увеличением диаметра a. vesicalis inferior у мужчин отмечается увеличение диаметров ее внеорганных анастомозов.

Анализ полученных данных показал, что среднее значение длины НМА у женщин составляет 4,9 см при ДИ=(3,7; 6,1) см, а среднее значение длины ее анастомотических ветвей — 1,7 см при ДИ=(0,8; 2,5) см. При этом значение среднего диаметра a. vesicalis inferior составляет 3,4 мм при ДИ=(2,6; 4,1) мм, а у ее внутритазовых анастомозов величина среднего диаметра — 1,7 мм при ДИ=(1,2; 2,2) мм.

Внутритазовые артериальные соустья НМА наиболее часто ответвлялись в проксимальной трети этой артерии на правой половине таза у женщин, что составляет 70,0% всех выделенных анастомозов (7 препаратов). Следует отметить, что от средней трети a. vesicalis inferior, по нашим данным отходит 20,0% внеорганных анастомотических ветвей (2 препарата), а в дистальной трети этой артерии — 10,0% анастомозов (1 препарат).

Согласно нашим данным, у женщин на правой половине таза по 20,0% отпрепарированных артериальных соустий (по 2 препарата) НМА формировала с НЯА, с МаА и ВПолА. Нами также зафиксированы варианты анастомозирования a. vesicalis inferior с ВЯА, с ВПА, с ВМА и общим стволом для НЯА и ВПолА (по 10,0% анастомозов, по 1 препарату).

В целом у женщин на правой половине таза нами выделены 10 внеорганных анастомозов НМА, что составляет 9,2% случаев (для 109 трупов).

Установлено, что у женщин на левой половине таза 50,0% всех внеорганных артериальных соустий НМА (4 препарата), по нашим данным, отходили от средней трети этого сосуда. A. vesicalis inferior также формировала 37,5% анастомотических ветвей (3 препарата) в своей средней трети и 12,5% анастомозов — в дистальной трети этой артерии.

Согласно результатам наших исследований, НМА формировала внеорганные анастомозы у женщин в полости таза слева со следующими артериями: с МаА **(рис. 2)**, с ПупА и с ЗА (по 25,0% анастомозов, по 2 препарата), а также с СПА и с ВПолА (по 12,5% анастомозов, по 1 препарату).

В целом в cavitas pelvis слева у женщин нами выделены 8 внеорганных артериальных соустий a. vesicalis inferior, что составляет 7,3% случаев.

Установлено, что у женщин значения средних диаметров НМА и ее внеорганных анастомозов отличаются на статистически значимом уровне (значение критерия Стьюдента составило T=4,01 при p<0,001). Из этого следует, что среднее значение диаметра a. vesicalis inferior у женщин достоверно превышает среднее значение диаметра внеорганных артериальных соустий этой артерии.

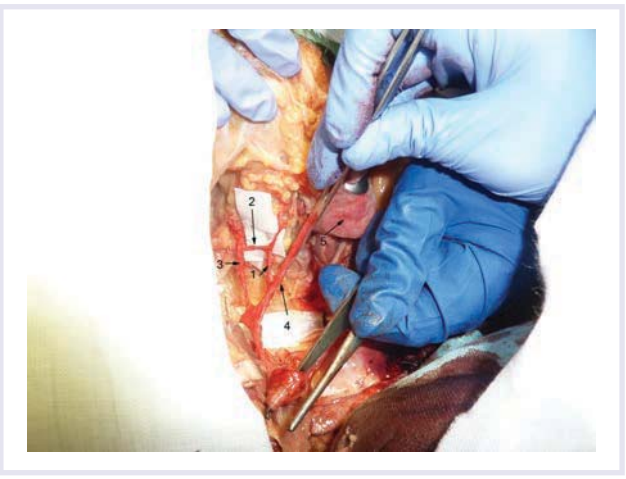

Рис. 2. **Фотография артерий и анастомоза на левой половине полости таза 56-летней женщины.**

1 — маточная артерия; 2 — анастомоз между маточной и нижней мочепузырной артериями; 3 — нижняя мочепузырная артерия; 4 — пупочная артерия; 5 — матка.

Fig. 2. **Arteries and anastomosis on the left half of pelvic cavity in a 56-year-old woman.**

1 — uterine artery; 2 — anastomosis between uterine and inferior vesical arteries; 3 — inferior vesical artery; 4 — umbilical artery; 5 — uterus.

При проведении корреляционного анализа нами выявлено отсутствие линейной связи между величинами диаметров НМА и значениями диаметров внеорганных анастомотических ветвей этой артерии (значение коэффициента корреляции Пирсона составило R=0,571 при p=0,067). Таким образом, с увеличением диаметра a. vesicalis inferior у женщин не отмечается увеличение диаметра ее внеорганных анастомозов.

Установлено, что наиболее вероятными местами локализации анастомотических ветвей НМА вне зависимости от пола являются проксимальная и средняя трети этого сосуда. Из этого следует, что для достижения надежного гемостаза в ходе выполнения оперативного приема с целью остановки кровотечения из мочевого пузыря или предстательной железы необходимо исключить из кровотока эти участки a. vesicalis inferior. Необходимо отметить, что одним из наиболее эффективных оперативных приемов в этом случае является эндоваскулярная эмболизация НМА. Эта операция заключается в установке титановых спиралей внутри a. vesicalis inferior проксимальнее и дистальнее участка этой артерии, который необходимо исключить из кровотока.

В специализированных литературных источниках отмечается, что размещение внутрисосудистого эмбола в проксимальной части НМА не всегда обеспечивает успешную остановку кровотечения из этой артерии или кровоснабжаемого ей органа [4, 5]. Отсутствие надежного гемостаза в такой ситуации авторы объясняют наличием хорошо развитых коллатералей у ветвей

ВПА [4, 5]. По нашим данным, внеорганные анастомозы НМА встречаются чаще у мужчин, чем у женщин, что следует учитывать при выполнении эндоваскулярных и открытых оперативных приемов на этом сосуде.

При выполнении открытой операции, включающей селективное лигирование НМА, сначала необходимо ее лигировать вблизи места отхождения. А после этого следует наложить несколько лигатур на протяжении проксимальной и средней третей внеорганной части этой артерии. Необходимо также отметить, что селективное перевязывание a. vesicalis inferior может быть приемлемой операцией, когда отсутствует прилежание и сращение вен (vena iliaca interna или vena vesicalis) с одной из стенок этого сосуда на значительном протяжении ее длины. Попытка отделить вену в этом случае несет достаточно высокий риск ее ятрогенного повреждения. Операцией выбора в такой ситуации может стать перевязка ВПА.

Заключение

1. Внеорганные артериальные анастомозы НМА у мужчин и женщин наиболее часто встречаются в проксимальной и средней третях этой артерии. Отмечается редкое формирование этих соустий в дистальной трети a. vesicalis inferior.

2. Существует линейная корреляционная связь между размером диаметра НМА и ее внеорганных анастомозов у мужчин, но отсутствует у женщин.

3. Величина среднего диаметра a. vesicalis inferior у мужчин и женщин превышает среднее значение диаметра внутритазовых соустий этой артерии на статистически значимом уровне различия.

Авторы заявляют об отсутствии конфликта интересов.

The authors declare no conflicts of interest.

ЛИТЕРАТУРА/REFERENCES

1. Niekamp A, Sheth R.A, Kuban J, Avritscher R, Ganguli S. Palliative Embolization for Refractory Bleeding. *Seminars in Interventional Radiology*. 2017;34(4):387-397. https://doi.org/10.1055/s-0037-1608862
2. Gowda GG, Kumar RV, Tigga MP. Endovascular Management of Radiation — Induced Hemorrhagic Cystitis. *Indian Journal of Palliative Care*. 2019;25(3):471-473. https://doi.org/10.4103/IJPS.IJPS_6_19
3. Burdick TS, Hoffer EK, Kooy T, Ghodke B, Starnes BW, Valji K. Which Arteries Are Expendable? The Practice and Pitfalls of Embolization throughout the Body. *Seminars in Interventional Radiology*. 2008;25(3):191-203. https://doi.org/10.1055/s-0028-1085925
4. Hoffer EK. Transcatheter Embolization in the Treatment of Hemorrhage in Pelvic Trauma. *Seminars in Interventional Radiology*. 2008;25(3):281-292. https://doi.org/10.1055/s-0028-1085928
5. Selcuk I, Yassa M, Huri E. Anatomic Structure of the Internal Iliac Artery and its Educative Dissection for Peripartum and Pelvic Hemorrhage. *Turkish Journal of Obstetrics and Gynecology*. 2018;15(2):126-129. https://doi.org/10.4274/tjod.23245

Поступила 26.02.2020
Received 26.02.2020
Принята к печати 27.07.2021
Accepted 27.07.2021