Хирургия. Журнал имени Н.И. Пирогова
2021, №12 с. 34-43
https://doi.org/10.17116/hirurgia202112134

Pirogov Journal of Surgery
2021, No. 12, pp. 34-43
https://doi.org/10.17116/hirurgia202112134

Ультразвуковое исследование в выборе тактики лечения больных с заболеваниями печени

© А.Н. КАТРИЧ, А.Н. ПЕТРОВСКИЙ, Н.А. КАТРИЧ, В.А. ПОРХАНОВ

ГБУЗ «Научно-исследовательский институт — Краевая клиническая больница №1 им. проф. С.В. Очаповского» Министерства здравоохранения Краснодарского края, Краснодар

Резюме

Цель исследования. Улучшение результатов ранней диагностики гепатоцеллюлярной карциномы (ГЦК) путем разработки стратегии динамического наблюдения, основанной на использовании комбинации новейших ультразвуковых технологий в дифференциальной диагностике диффузных и очаговых поражений печени.

Материал и методы. Проведено проспективное случай-контролируемое исследование среди 336 пациентов, обратившихся с хроническими диффузными заболеваниями и/или новообразованиями печени в ККБ №1 им. проф. С.В Очаповского в период с 2015 по 2019 г. В качестве базового метода инструментальной диагностики использовали мультипараметрическое ультразвуковое исследование. С целью стратификации пациентов на группы риска по ГЦК выполняли ультразвуковую эластометрию сдвиговой волной. Дифференциальную диагностику выявленных новообразований проводили с помощью контрастусиленного ультразвукового исследования (КУУЗИ). Окончательный диагноз формировали на основании морфологических данных.

Результаты. Пороговое значение модуля Юнга для разграничения клинически значимого и незначимого фиброза (стадия F2 и выше по условной шкале Metavir) составило 7,50 кПа при чувствительности 97,1% и специфичности теста 77,4%. Определены некоторые характерные особенности контрастирования наиболее часто встречаемых новообразований печени: ГЦК, метастазов, гемангиом, фокальной нодулярной гиперплазии и гепатоцеллюлярной аденомы. Установлено, что при использовании специфических паттернов контрастирования CEUS LI-RADS КУУЗИ имеет сопоставимые с МСКТ показатели эффективности как у пациентов группы риска (точность в диагностике ГЦК КУУЗИ и МСКТ составила соответственно 95,1 и 93,4%, в диагностике опухолей негепатоцеллюлярной природы — 96,7 и 98,4%), так и в общей группе пациентов, где точность диагностики ГЦК КУУЗИ/МСКТ составила соответственно 92,7 и 82,4%, а при опухолях негепатоцеллюлярной природы — 94,5 и 95,8%. На основании полученных данных разработан диагностический алгоритм ведения пациентов с диффузными и очаговыми поражениями печени.

Заключение. Предлагаемый диагностический алгоритм применим в клинической практике, формирует надежный, высокоэффективный и малозатратный подход в дифференциальной диагностике диффузных и очаговых заболеваний печени.

Ключевые слова: *мультипараметрическое ультразвуковое исследование, гепатоцеллюлярная карцинома, диагностика, прогноз.*

Информация об авторах:

Катрич А.Н. — https://orcid.org/0000-0003-1508-203X
Петровский А.Н. — https://orcid.org/0000-0001-7193-6277
Катрич Н.А. — https://orcid.org/0000-0002-3189-1606
Порханов В.А. — https://orcid.org/0000-0001-9401-4099
Автор, ответственный за переписку: Петровский А.Н. — e-mail: a_petrovsky@mail.ru

Как цитировать:

Катрич А.Н., Петровский А.Н., Катрич Н.А., Порханов В.А. Ультразвуковое исследование в выборе тактики лечения больных с заболеваниями печени. *Хирургия. Журнал им. Н.И. Пирогова*. 2021;12:34–43. https://doi.org/10.17116/hirurgia202112134

Ultrasound in a differentiated treatment approach for liver diseases

© A.N. KATRICH, A.N. PETROVSKIY, N.A. KATRICH, V.A. PORKHANOV

Research Institute — Ochapovsky Regional Clinical Hospital No. 1, Krasnodar, Russia

Abstract

Objective. Prospective assessment of the proposed diagnostic algorithm aimed at increasing the reliability of diagnosis of diffuse and focal liver diseases, reducing diagnostic invasiveness, economic costs, developing management strategy of patients with liver tumors and early diagnosis of hepatocellular carcinoma.

Material and methods. A prospective case-control study included 336 patients with a preliminary diagnosis of diffuse focal liver damage for the period from January 2015 to April 2019.

Results. The authors described a diagnostic algorithm for focal liver lesions based on various ultrasound modes including gray-scale scanning (B-mode), Doppler ultrasound and pulse-wave Doppler. Moreover, 2D-SWE for assessing the liver stiffness and fibrosis grade (METAVIR grading system) and CEUS for differential diagnosis of liver neoplasms are applied.

Keywords: *ultrasound, hepatocellular carcinoma, diagnosis, prognosis.*

Information about the authors:
Katrich A.N. — https://orcid.org/0000-0003-1508-203X
Petrovskiy A.N. — https://orcid.org/0000-0001-7193-6277
Katrich N.A. — https://orcid.org/0000-0002-3189-1606
Porkhanov V.A. — https://orcid.org/0000-0001-9401-4099
Corresponding author: Petrovskiy A.N. — e-mail: a_petrovsky@mail.ru

To cite this article:
Katrich AN, Petrovskiy AN, Katrich NA, Porkhanov VA. Ultrasound in a differentiated treatment approach for liver diseases. *Pirogov Russian Journal of Surgery = Khirurgiya. Zurnal im. N.I. Pirogova*. 2021;12:34–43. (In Russ.). https://doi.org/10.17116/hirurgia202112134

Введение

Гепатоцеллюлярная карциновма (ГЦК) входит в 5 самых распространенных опухолей в мире, среди всех злокачественных поражений печени ее частота достигает 7,6%. ГЦК занимает третье место по причине летальных исходов среди всех онкологических заболеваний, уступая лишь раку легких и раку желудка [1, 2]. На протяжении последних десятилетий в популяции наблюдают рост заболеваемости ГЦК. Распространенность этого заболевания в России также имеет неуклонную тенденцию к росту. Выявляют более 6000 случаев в год, при этом летальность в течение первого года с момента установления диагноза достигает 65% [3]. В патогенезе развития рака печени особая роль принадлежит хроническому повреждению печени, ключевым фактором которого является фиброз. Среди пациентов с ГЦК распространенность цирроза печени достигает 90% [4, 5].

Неинвазивные методы визуализации, включая ультразвуковое исследование (УЗИ), компьютерную томографию (КТ) и магнитно- резонансную томографию (МРТ), играют ключевую роль в оценке очаговых образований печени (ООП) [6—8]. Стандартом инвазивных методов диагностики остается пункционная биопсия. Однако этот метод имеет ряд существенных недостатков [9]. Несмотря на рост диагностических возможностей, оснащенности медицинских учреждений высокоэффективным диагностическим оборудованием, развитие новых диагностических методик, доли активно выявленных больных и больных, заболевание у которых выявлено на ранней стадии опухолевого процесса, остаются достаточно низкими. Связано это в первую очередь с поздним выявлением злокачественной опухоли. Удельный вес больных с опухолью I—II стадии среди впервые установленных диагнозов ГЦК в России не превышает 12% [10].

Цель исследования — улучшение результатов ранней диагностики ГЦК путем разработки и применения стратегии динамического наблюдения, основанной на использовании комбинации новейших УЗ-технологий в дифференциальной диагностике диффузных и очаговых поражений печени.

Материал и методы

Работа проведена в соответствии с этическими нормами Хельсинской декларации Всемирной медицинской ассоциации «Этические принципы проведения научных исследований с участием человека», с поправками 2008 г. и одобрена этическим комитетом Научно-исследовательского института — Краевой клинической больницы №1 им. проф. С.В. Очаповского.

Проведено проспективное случай-контролируемое исследование среди 336 пациентов, обратившихся в ККБ №1 им. проф. С.В Очаповского в период с января 2015 по апрель 2019 г.

Критерии включения в исследование: пациенты с диффузными и очаговыми поражениями печени, возраст 18 лет и более.

Критериями исключения: состояния, обусловливающие невозможность морфологической верификации процесса: выраженный асцит, не поддающаяся коррекции коагулопатия, стойкая тромбоцитопения.

Критерии невключения: наличие тяжелых сопутствующих заболеваний (по шкале ASA 3+), декомпенсированная стадия заболевания, отсутствие согласия пациента.

Пациентов включали в исследование при обращении в ККБ №1 им. проф. С.В Очаповского с направительным диагнозом «диффузно-очаговые изменения печени».

Продолжительность исследования составила 4,5 года по первичному инструментальному обследованию и 0,5 года по проведению лечебных вмешательств.

Всем пациентам в качестве базового метода инструментальной диагностики выполняли комплексное мультипараметрическое УЗИ (МПУЗИ) в формате УЗИ в В-режиме в сочетании с цветовым доплеровским картированием и импульсно-волновым доплеровским исследованием печени для оценки паренхимы на наличие диффузных изменений и/или очаговых новообразований. Затем для оценки степени жесткости паренхимы печени с целью стратификации пациентов на группы риска по ГЦК выполняли УЗ-эластометрию сдвиговой волной (УЗЭСВ). Дифференциальную диагностику выяв-

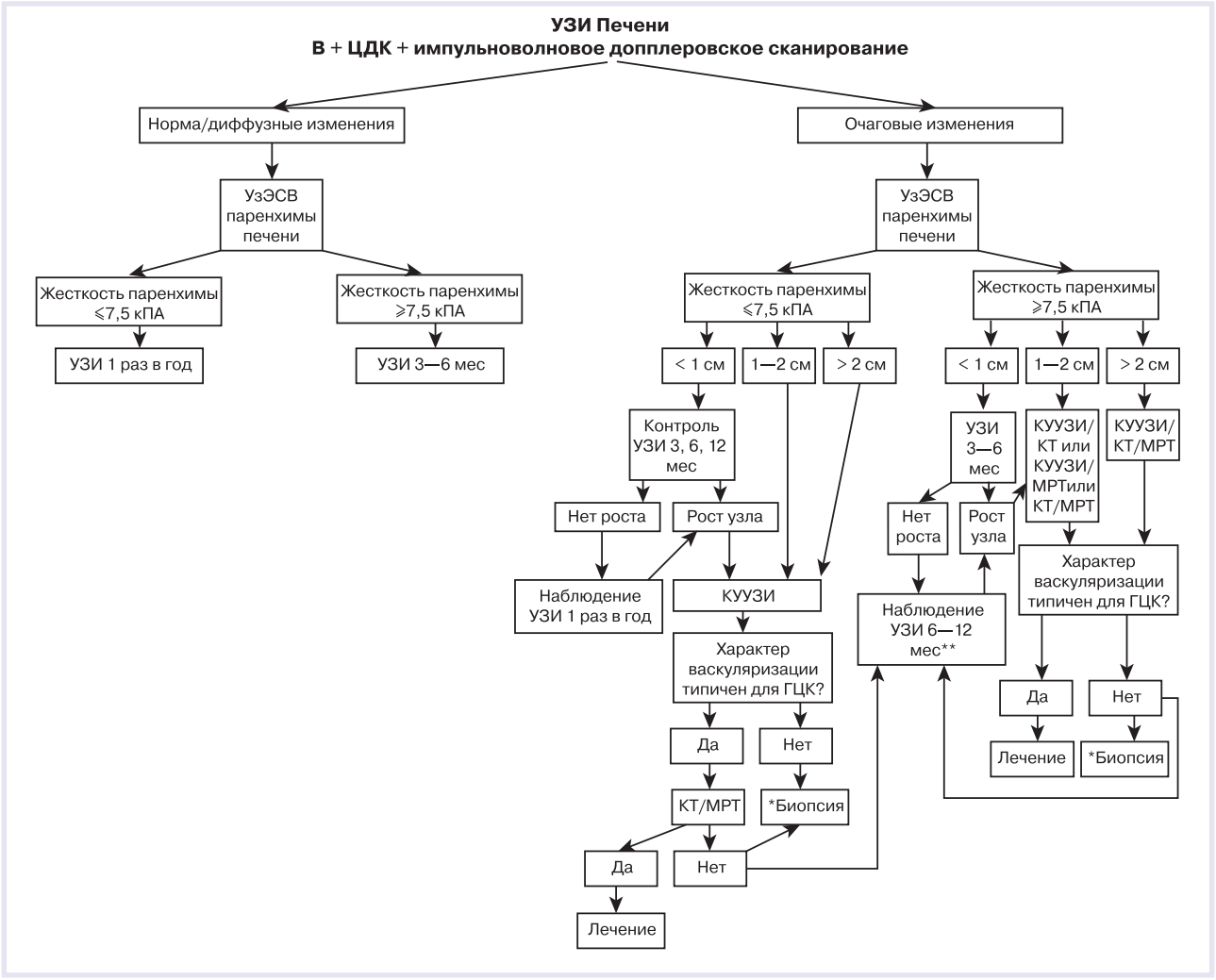

Рис. 1. **Диагностический алгоритм ультразвукового исследования.**

* — при любых сомнениях в доброкачественном характере новообразования; ** — при жесткости паренхимы 7,5 кПа и менее — 6 мес, при жесткости паренхимы более 7,5 кПа — 12 мес. УЗИ — ультразвуковое исследование, В+ЦДК — УЗИ в серошкальном режиме (В-режим) + цветовое доплеровское картирование (ЦДК), УЗЭСВ — ультразвуковая эластометрия сдвиговой волной, КУУЗИ — контрастусиленное УЗИ, ГЦК — гепатоцеллюлярная карцинома.

Fig. 1. **Diagnostic algorithm for ultrasound examination.**

ленных новообразований проводили с помощью контрастусиленного УЗИ (КУУЗИ). Окончательный диагноз формулировали на основании результатов гистологического исследования после проведенной чрескожной стержневой биопсии под УЗ-навигацией **(рис. 1)**. Биопсию выполняли, используя полуавтоматическую систему OptiMed Vitess с иглой 16G.

Анализ цифровых данных проводили методами непараметрической статистики. Качественные переменные описывали абсолютными и относительными частотами, количественные переменные представлены в виде медианы (Me), интерквартильного размаха (5—95-й процентили) и минимального-максимального значений (Me, 95% CI, Min-Max). Сравнение количественных признаков в независимых группах выполняли по критерию Манна — Уитни, качественных признаков — с использованием критерия χ^2. Результаты считали достоверными при $p<0,05$. Для определения наличия силы связи между признаками использовали корреляционный анализ с расчетом коэффициента ранговой корреляции Спирмена. Для определения пороговых значений (с определением чувствительности, специфичности и AUROC) проведен ROC-анализ. Расчеты выполнены с помощью программ Microsoft Office Excel 2016, Statistica 7.0 и SPSS 17.0.

Результаты

Наличие морфологически верифицированных данных сделало возможным использования УЗЭСВ в стратификации пациентов по группам риска по ГЦК. У пациентов с различными диффузными заболеваниями печени (n=100) выполнен расчет

Показатели эластографии* паренхимы печени в соответствии с морфологическими данными
Liver parenchyma elastography data according to morphological data

Стадия по Metavir	Медиана	Интерквартильный размах (25—75-й процентили)	Минимальное-максимальное значения	*p*^
F0—F1 (*n*=31)	5,4	4,8—7,2	4,2—35,0	
F2 (*n*=9)	8,5	8,3—8,9	5,5—25,0	0,019
F3 (*n*=15)	13,5	10,1—14,8	7,8—32,0	0,004
F4 (*n*=45)	22,0	18,2—28,5	14,2—57,6	0,000004

Примечание. * — данные эластометии представлены в виде Emean, кПа; ^ — показана достоверность различий при сравнении с предыдущей стадией.

пороговых значений упругости паренхимы, полученных при УЗ-эластометрии печени для разграничения клинически значимых и клинически незначимых степеней фиброза: F0—F1 и F2—F4 (⩾F2) по Metavir.

Согласно полученным морфологическим данным пациенты распределены по группам, пациенты с клинически незначимым фиброзом печени, не нуждающиеся в проведении активной консервативной терапии, определены в единую группу F0—F1 (*n*=31), в группу F2 вошел 31 больной, F3 — 15, F4 — 45.

Показатели упругости ткани печени, полученные в ходе проведения эластометрии, и их соотношение с морфологической стадией фиброза по шкале Metavir представлены в **таблице**.

В ходе статистического анализа получены достоверные различия значений модуля Юнга по сравнению с предыдущей стадией фиброза.

При проведении корреляционного анализа между морфологической стадией фиброза и данными эластометрии установлено, что полученные значения модуля Юнга коррелируют со стадиями шкалы Metavir (коэффициент ранговой корреляции Спирмена составил 0,81 при $p<0,001$). Для определения порогового значения жесткости печени с целью разграничения клинически значимой (³F2) и клинически незначимых (F0-1) стадий фиброза проведен ROC-анализ **(рис. 2)**.

Установлено высокое качество теста: значение площади под кривой (AUC) для диагностики стадий фиброза F2 и выше по условной шкале Metavir с помощью УЗЭСВ составило 0,915 (при стандартной ошибке 0,036 и 95% доверительном интервале 0,845—0,985), что статистически значимо отличалось от 0,500 и расценено нами как хороший показатель информативности диагностического метода [11].

В расчете порогового значения, основанного на данных ROC-анализа, мы исходили из максимальных показателей чувствительности и специфичности теста (max (Sensitivity + Specificity) = 1,745). Пороговое значение модуля Юнга для стадии F2 и выше по условной шкале Metavir составило 7,50 кПа при чувствительности 97,1% и специфичности 77,4%. Таким образом, адекватную оценку клинически значимого фиброза с помощью этого неинвазивного теста можно использовать для стратификации пациентов на группы риска по ГЦК.

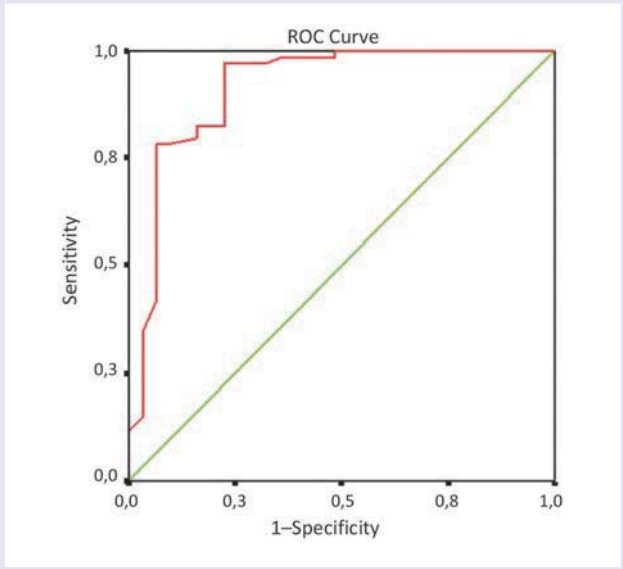

Рис. 2. **ROC-кривая для теста Emean ≥7,50 кПа — стадия F2 и выше по Metavir.**
Fig. 2. **ROC-curve for the test «E_{mean} ≥7.50 kPa — Metavir stage ≥F2».**

У пациентов с выявленными новообразованиями в качестве первого метода лучевой диагностики с контрастным усилением использовали КУУЗИ.

Данные морфологического исследования позволили определить некоторые характерные особенности контрастирования наиболее часто встречаемых новообразований:

— *гепатоцеллюлярная карцинома* — при КУУЗИ образование гиперконтрастно, контрастирование неоднородно, с возможным наличием зон гипоперфузии (80% новообразований при размере более 50 мм; rS 0,047; p=0,001), характерен ассиметричный сосудистый рисунок. До 50% высоко- и умеренно дифференцированых карцином (G1—2) не имеют феномена WASH-OUT на протяжении всех фаз исследования. Установлено, что для этой опухоли характерным является вымывание контрастного препарата после 62-й секунды исследования, при этом зависимость от степени дифференцировки опухоли отсутствует.

С целью прогнозирования опухолей низкой степени дифференцировки на основании данных КУУЗИ выполнен расчет пороговых значений пока-

зателей «начало вымывания УЗ-контрастного препарата (УЗКП)» и «максимальное вымывание УЗКП» — соответственно менее 79 с при чувствительности 95,7% и специфичности 90,0% и менее 270 с при чувствительности 69,6% и специфичности 90,0%;

— *метастатические опухоли печени* — при проведении КУУЗИ картина вариативна и зависит от морфологии первичной опухоли. Для этих опухолей характерно достоверно более раннее вымывание контрастного препарата, для признака «начало вымывания» медиана (25—5-й процентили) составила 40 с (35—56). Специфический признак «кольцевидное усиление по периферии» в нашем исследовании встретился только в 28% случаев, у половины обследованных пациентов наблюдался так называемый симптом черной дыры.

— *гемангиома* — по сравнению с паренхимой печени для гемангиом более чем в 50% случаев характерно менее интенсивное накопление контрастного препарата, примерно в $^1/_3$ случаев контрастирование в артериальную фазу исследования отсутствует. Признак контрастирования в виде глыбок по периферии встречается в 92% наблюдений и является высокоспецифичным. Для этого новообразования характерно центрипетальное накопление контраста (76% наблюдений), гипоконтрастирование центральных отделов может наблюдаться в 65% случаев. Вымывание контрастного препарата не характерно;

— *фокально-нодулярная гиперплазия (ФНГ)* — при контрастировании для новообразования характерны раннее начало и интенсивный характер накопления контраста (96% наблюдений). По параметру «начало контрастирования в очаге» ФНГ достоверно (p<0,05) отличается от ГЦК, гемангиом, аденомы и метастазов. Характерно центрифугальное заполнение контрастом (86% наблюдений) и контрастирование центральных отделов очага (77% случаев). Высокоспецифичным является симптом «колесо со спицами» — 96% наблюдений. Вымывание контрастного препарата и гиперконтрастность в поздние фазы исследования для ФНГ не характерны;

— *аденома* — картина контрастирования неспецифична. Для новообразования характерно полное и интенсивное (до 80% случаев) накопление контраста от периферии к центру. Может наблюдаться феномен вымывания контрастного препарата, который по параметрам «начало вымывания» и «время максимального вымывания» имеет статистически значимые различия с метастазом (p<0,001 и p<0,005 соответственно). Может сохраняться относительное гиперконтрастирование новообразования в поздних фазах исследования. С учетом данных [12], которые указывают на наличие риска малигнизации гепатоцеллюлярной аденомы, по-нашему мнению, присутствие этих двух признаков, а именно «относительная гиперэхогенность в позднюю фазу исследования» и феномен вымывания контрастного препарата (в нашем исследовании они зарегистрированы у 40% пациентов) требует применения дополнительных, в том числе инвазивных, методов диагностики.

В ходе проведенного исследования установлено, что при использовании специфических паттернов контрастирования CEUS LI-RADS [13] КУУЗИ имеет сопоставимые с МСКТ показатели эффективности. У пациентов из группы риска точность КУУЗИ в диагностике ГЦК составила 95,1%, МСКТ — 93,4%, точность КУУЗИ и МСКТ в диагностике опухолей негепатоцеллюлярной природы — соответственно 96,7 и 98,4%. Близкие показатели эффективности также получены и в общей группе пациентов, где точность диагностики ГЦК с помощью КУУЗИ/МСКТ составила 92,7/82,4%, диагностики опухолей негепатоцеллюлярной природы — 94,5 и 95,8%. Полученные результаты свидетельствуют о том, что оба метода лучевой диагностики позволяют достаточно надежно дифференцировать опухоли гепатоцеллюлярной и негепатоцеллюлярной природы. Таким образом, применение разумной комбинации различных методов УЗ-диагностики позволяет существенно расширить возможности и повысить роль УЗИ в скрининге рака печени. Диагностический алгоритм, основанный на МПУЗИ, можно использовать у пациентов, находящихся в группе риска по ГЦК, для динамического наблюдения, а у пациентов с новообразованиями печени, находящихся вне группы риска, — как метод первой линии.

На основании полученных данных сформулирован диагностический алгоритм. В случае отсутствия новообразований в печени и жесткости паренхимы менее 7,5 кПа пациенту предлагали динамическое наблюдение 1 раз в год с повторным проведением описанного алгоритма. В случае отсутствия очаговых новообразований и показателях жесткости паренхимы 7,5 кПа и более выполняли описанный алгоритм каждые 3—6 мес. У пациентов с новообразованиями в печени менее 1 см в наибольшем измерении и жесткостью паренхимы менее 7,5 кПа выполняли контрольное УЗИ через 3, 6 и 12 мес от момента выявления. Если за время наблюдения рост узла не установлен, проводили комплексное МПУЗИ 1 раз в год, в случае роста узла за период контроля, а также пациентам с размером узлов более 1 см выполняли КУУЗИ с оценкой динамики контрастного препарата в узле. При определении характерных для ГЦК особенностей контрастирования в узле размером более 1 см, а именно гиперконтрастировании узла в артериальную фазу и вымывании УЗКП после 62-й секунды исследования, считали необходимым проведение другого альтернативного лучевого метода исследования (КТ или МРТ) с внутривенным контрастированием. В случае если оба метода лучевой диагностики с контрастным усилением характеризовали контрастирование узла как очаг ГЦК, диагноз считали подтверж-

денным; биопсию проводили для подтверждения правомочности предложенного алгоритма. Ситуацию, при которой отсутствовали типичные признаки контрастирования хотя бы при одном лучевом методе исследования с контрастным усилением, расценивали как показание для выполнения биопсии печени. У пациентов с жесткостью паренхимы 7,5 кПа и более и размером узла в печени менее 1 см проводили динамическое УЗИ каждые 3—6 мес в течение года. В отсутствие роста узла выполняли УЗИ 1 раз в год. В случае роста узла, а также пациентам с очаговыми новообразованиями более 1 см при показателях жесткости паренхимы 7,5 кПа и более выполняли 2 лучевых метода исследования с контрастированием (КУУЗИ/КТ, КУУЗИ/МРТ, КТ/МРТ), при типичной для ГЦК картине контрастирования, полученной при независимом выполнении двух методов лучевой диагностики, диагноз считали подтвержденным.

В случае, когда один из двух применяемых методов лучевой диагностики демонстрировал отсутствие типичных для ГЦК признаков контрастирования при размерах узла в печени от 1 до 2 см, или при отсутствии типичных для ГЦК признаков контрастирования при любом из выполненных лучевых методов исследования с контрастным усилением, в том числе при размере узлов более 2 см, или для определения хирургической тактики ведения пациентов выполняли прижизненную пункционную биопсию под УЗ-контролем с последующим стандартным гистологическим исследованием полученного препарата.

Клинические пример 1

Пациентка *С.*, 26 лет. Диагноз: очаговое новообразование печени. В течение нескольких месяцев беспокоили боль и тяжесть в эпигастрии. При плановом амбулаторном обследовании выявлено новообразование в печени. С учетом наличия новообразования печени, возникшего без фоновых диффузных заболеваний, с целью дифференциальной диагностики пациентку обследовали по предложенному алгоритму. Выполнено МПУЗИ: субкапсулярно по диафрагмальной поверхности правой доли печени определяется изоэхогенное очаговое образование размером 11×10 мм. Выполнена УЗЭСВ печени — медиана модуля Юнга составила 4,5 кПа, что соответствует F0—1 по условной шкале Metavir. Проведено КУУЗИ; заключение: объемное образование в SVI печени. В артериальную фазу исследования наблюдается эффект раннего контрастирования новообразования, визуализируется симптомом колеса со спицами **(рис. 3, а)**. В артериальную фазу исследования на 16-й секунде наблюдается эффект интенсивного контрастирования новообразования **(см. рис. 3, б)**. Характерный симптом лампочки положительный. Согласно полученным в процессе проведения КУУЗИ данным характер васкуляризации исследуемого новообразования не характерен для ГЦК. Сочетание выявленных признаков высокоспецифично для ФНГ — доброкачественного опухолеподобного поражения печени. По данным КУУЗИ, злокачественный характер новообразования печени исключен. С учетом данных УЗЭСВ пациентка не имеет клинически значимого фиброза и, следовательно, находится вне группы риска по ГЦК, согласно алгоритму следующим диагностическим шагом является динамическое наблюдение. На протяжении 4 лет при проведении динамического МПУЗИ 1 раз в год роста узлового новообразования не зафиксировано. На примере клинического случая наглядно продемонстрировано, как использование разумной комбинации доступных методов МПУЗИ позволяет избежать использования инвазивных, дорогостоящих и сопряженных с дополнительной лучевой нагрузкой методов инструментальной диагностики.

Клинический пример 2

Пациент *С.*, 56 лет. Находился на лечении в отделении гастроэнтерологии с диагнозом: хронический вирусный гепатит В средней степени активности. Анамнез вирусного гепатита более 10 лет, наблюдался у инфекциониста, получил несколько курсов специфической противовирусной терапии, HBsAg-статус положительный. В течение последнего года отмечал потерю массы тела, слабость, увеличение живота, отек нижних конечностей, желтушность склер. С учетом наличия у больного вирусного гепатита В в течение длительного времени пациенту выполнено обследование по алгоритму. Первым этапом проведено МПУЗИ, выявлены умеренно выраженные диффузные изменения в паренхиме печени. Вторым этапом выполнена УЗЭСВ, в серии измерений медиана модуля Юнга составила 8,2 кПа **(рис. 4)**, что соответствует F2—3 по условной шкале Metavir — пациент входит в группу риска по ГЦК. Предложено динамическое наблюдение каждые 3—6 мес. На протяжении 2-летнего динамического наблюдения с помощью МПУЗИ прогрессирование степени фиброза и появление новообразований в паренхиме печени не зафиксировано.

Клинический пример 3

Пациент *Ш.*, 67 лет, находился на лечении в отделении гастроэнтерологии с диагнозом «хронический вирусный гепатит С средней степени активности. Очаговое образование печени». Страдает хроническим вирусным гепатитом С более 10 лет. На амбулаторном учете последние несколько лет не состоял. В течение последних 5 лет наблюдался у инфекциониста по месту жительства, специфическую терапию не получал. В связи с выявленным образованием в печени в плановом порядке госпитализиро-



Рис. 3. **Контрастусиленные ультразвуковые сонограммы объемного образования SVI печени. Режим двойного экрана.**

а — артериальная фаза исследования: на 12-й секунде наблюдается эффект раннего контрастирования новообразования, визуализируется симптомом «колесо со спицами»; б — артериальная фаза исследования: на 16-й секунде наблюдается эффект интенсивного контрастирования новообразования — указан стрелкой (определяет симптом лампочки или симптом лампочки положительный).

Fig. 3. **Contrast-enhanced ultrasound of S6 liver tumor. Dual screen mode.**

a — arterial phase: early contrast enhancement of the neoplasm is observed after 12 seconds (symptom of a «wheel with spokes»); b — arterial phase: intensive contrast enhancement of the neoplasm is observed after 16 seconds (symptom of a «light bulb»).

ван в отделение гастроэнтерологии НИИ ККБ №1. С учетом наличия новообразования печени, возникшего на фоне хронического вирусного гепатита С (что позволило включить пациента в группу риска по ГЦК), с целью дифференциальной диагностики выявленного новообразования проведено обследование по предложенному алгоритму. По данным УЗИ, новообразование размером 26×25 мм локализовано в правой доли печени. Выполнена УЗЭСВ, медиана жесткости паренхимы печени составила 10,4 кПа, что характерно для фиброза FIII по условной шкале Metavir. В соответствии с предложенным алгоритмом при размерах новообразования более 20 мм и жесткости паренхимы печени 7,5кПа и более следующим диагностическим шагом является применение КУУЗИ. Выполнено КУУЗИ: в артериальную фазу исследования в новообразовании наблюдался эффект умеренного контрастирования в виде ободка по периферии, динамика вымывания контрастного препарата не характерна для ГЦК (значительное вымывание контраста до 62-й секунды исследования, **рис. 5**). В качестве второго, альтернативного метода диагностики использовали КТ с внутривенным усилением, при проведении которой признаков, характерных для ГЦК, не получено. Согласно алгоритму, следующим диагностическим этапом является про-

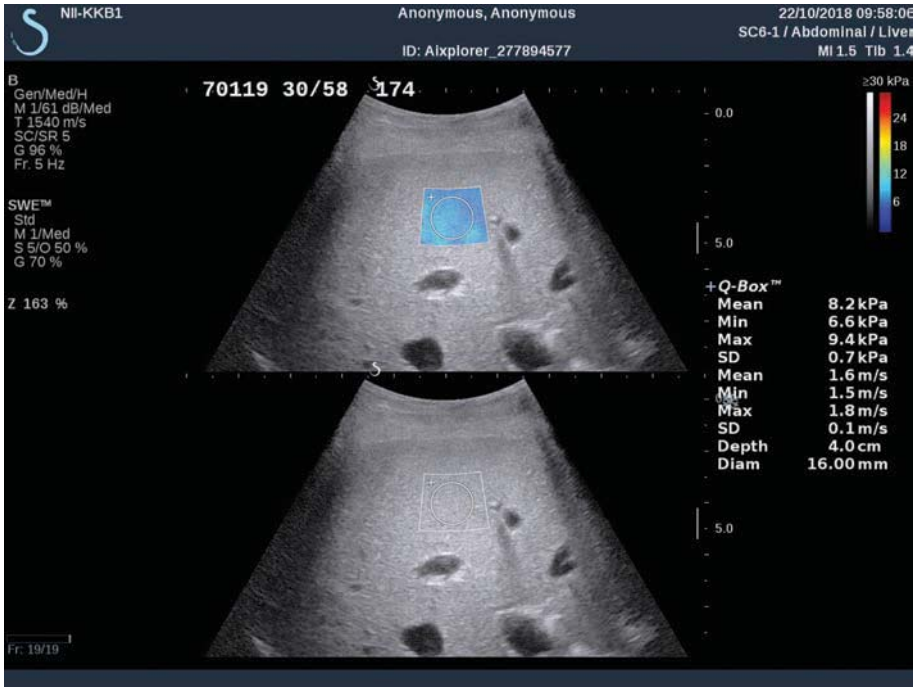

Рис. 4. **УЗЭСВ-сонограммы (режим двойного экрана).**

При проведении эластографии (VI сегмент печени) зона интереса прокрашивается устойчиво, гомогенно, полностью. При проведении эластометрии Me жесткости паренхимы печени составила 8,2 кПа, что соответствует F>2 по условной шкале Metavir.

Fig. 4. **Ultrasound elastography (dual screen mode).**

Stable, homogeneous, complete staining of the area of interest (S6) during elastography. Liver parenchyma stiffness — 8.2 kPa (Metavir stage F>2).



Рис. 5. **КУУЗ-сонограммы (режим двойного экрана) образования правой доли печени, ранняя портальная фаза: на 52-й секунде исследования в новообразовании наблюдается эффект значительного вымывания контрастного препарата, что характерно для злокачественного новообразования негепатоцеллюлярной природы.**

Fig. 5. **Contrast-enhanced ultrasound (double screen mode) of the right liver lobe tumor, early portal phase: significant washout of the contrast agent is observed in the neoplasm after 52 seconds (non-hepatocellular malignancy).**

ведение биопсии печени под УЗ-контролем. Гистологический результат биопсии: метастаз железистой аденокарциномы.

Обсуждение

В российской литературе диагностические и/или лечебно-диагностические алгоритмы при диффузных и очаговых заболеваниях печени единичны [14—17]. Так, в работах Т.Г. Морозовой и соавт. [15, 16], алгоритм разделяет диагностический поиск на этапы. После проведения физикального обследования проводят стандартное лабораторно-инструментальное обследование пациента для уточнения изменений в печени. В случае диффузных изменений в печени пациенту необходимо выполнение биопсии либо новейших технологий УЗИ, включающих КУУЗИ и методы эластографии, применимые к конкретному пациенту. В случае выявления очаговых новообразований в печени диагностическая тактика определяется в пользу биопсии при сомнении в доброкачественном характере узла, а в случае типичных признаков доброкачественного узла применяют один из контрастусиленных лучевых методов исследования (КТ, МРТ или УЗИ) с целью подтверждения доброкачественного характера узла. При наличии признаков контрастирования узла, характерных для доброкачественного новообразования, алгоритм диагностики направлен на УЗИ с эластографией, если роста узла нет, а если наблюдается рост узла, показана биопсия.

Описанный алгоритм довольно надежно позволяет диагностировать диффузные заболевания и злокачественные опухоли печени с применением современных методов лучевой диагностики, но имеет некоторые недостатки:

— при диффузных заболеваниях в случае подтверждения диагноза без выполнения биопсии не указана периодичность контроля изменений паренхимы печени;

— в случае диагностики очаговых новообразований в печени и сомнении в их доброкачественной природе по алгоритму необходимо выполнение биопсии без предварительного проведения современных лучевых методов исследования, что может увеличить количество ложноотрицательных результатов биопсий печени;

— отсутствие на существующем этапе развития лучевых методов исследования достоверных эластографических показателей, которые бы позволяли надежно дифференцировать доброкачественные и злокачественные новообразования, не позволяет использовать эластографию для динамического наблюдения новообразований печени;

— применение УЗИ с контрастным усилением с целью определения стадии фиброза у пациентов с диффузными заболеваниями печени экономически нецелесообразно;

— в описанном способе отсутствует алгоритм ведения пациентов с очаговыми новообразованиями печени.

В рекомендациях RUSSCO (2020 г.) для диагностики очаговых новообразований печени при подозрении на гепатоцеллюлярный рак рекомендован алгоритм лабораторно-инструментальной диагностики с использованием контрастусиленных динамических КТ и МРТ или КТ/МРТ [14]. Основными целями алгоритма являются стадирование опухолевого процесса, оценка фонового заболевания печени, планирование объема и вида оптимального лечения. Недостатки описанного алгоритма:

— использование способа только у пациентов, находящихся в группе риска по ГЦК;

— отсутствие диагностических параметров первоначальной выборки пациентов с очаговыми новообразованиями в группах риска;

— отсутствие оценки степени фиброза печени у пациентов с очаговыми новообразованиями, которые не относятся к группе риска.

Кроме того, описанный алгоритм не отражает диагностическую тактику для пациентов с диффузными заболеваниями печени, в дифференциальной диагностике характера узла используют дорогостоящие контрастные методы исследования, имеющие ограничения к применению.

Заключение

Предлагаемый диагностический алгоритм применим в клинической практике, формирует надежный, малоинвазивный, высокоэффективный и малозатратный подход в дифференциальной диагностике диффузных и очаговых заболеваний печени. Его применение способствует формированию тактики ведения пациента и ранней диагностике ГЦК.

Авторы заявляют об отсутствии конфликта интересов.

The authors declare no conflicts of interest.

ЛИТЕРАТУРА/REFERENCES

1. Chen LT, Martinelli E, Cheng AL, Pentheroudakis G, Qin S, Bhattacharyya GS, Ikeda M, Lim HY, Ho GF, Choo SP, Ren Z, Malhotra H, Ueno M, Ryoo BY, Kiang TC, Tai D, Vogel A, Cervantes A, Lu SN, Yen CJ, Huang YH, Chen SC, Hsu C, Shen YC, Tabernero J, Yen Y, Hsu CH, Yoshino T, Douillard JY. Pan-Asian adapted ESMO Clinical Practice Guidelines for the management of patients with intermediate and advanced/relapsed hepatocellular carcinoma: a TOS-ESMO initiative endorsed by CSCO, ISMPO, JSMO, KSMO, MOS and SSO. *Ann Oncol.* 2020;31(3):334-351. Epub 2019 Dec 20. PMID: 32067677. https://doi.org/10.1016/j.annonc.2019.12.001

2. Lordick F. Hepatocellular carcinoma-united forces against a global killer. *Ann Oncol.* 2020;31(4):449-450. Epub 2020 Feb 28. PMID: 32122696. https://doi.org/10.1016/j.annonc.2020.01.064
3. Каприн А.Д. *Состояние онкологической помощи населению России в 2018 году.* Под ред. Каприна А.Д., Старинского В.В., Петровой Г.В. М.: МНИОИ им. П.А. Герцена филиал ФГБУ «НМИРЦ» Минздрава России; 2019. 236.
Kaprin A.D. The state of cancer care for the population of Russia in 2018. Ed. Kaprin A.D., Starinsky V.V., Petrohowl G.V. M .: MNIOI them. P.A. Herzen branch of the FSBI «NMIRTS» Ministry of Health of Russia; 2019.236.
4. Goh GB, Chang PE, Tan CK. Changing epidemiology of hepatocellular carcinoma in Asia. *Best Pract Res Clin Gastroenterol.* 2015;29(6):919-928. Epub 2015 Sep 10. PMID: 26651253. https://doi.org/10.1016/j.bpg.2015.09.007
5. Heimbach JK, Kulik LM, Finn RS, Sirlin CB, Abecassis MM, Roberts LR, Zhu AX, Murad MH, Marrero JA. AASLD guidelines for the treatment of hepatocellular carcinoma. *Hepatology.* 2018;67:358-380. PMID: 28130846. https://doi.org/10.1002/hep.29086
6. Elsayes KM, Hooker JC, Agrons MM, Kielar AZ, Tang A, Fowler KJ, Chernyak V, Bashir MR, Kono Y, Do RK, Mitchell DG, Kamaya A, Hecht EM, Sirlin CB. 2017 Version of LI-RADS for CT and MR Imaging: An Update. *Radiographics.* 2017;37:1994-2017. PMID: 29131761. https://doi.org/10.1148/rg.2017170098
7. Dimitroulis D, Damaskos C, Valsami S, Davakis S, Garmpis N, S, 17partalis E, Athanasiou A, Moris D, Sakellariou S, Kykalos S, Tsourouflis G, Garmpi A, Delladetsima I, Kontzoglou K, Kouraklis G. From diagnosis to treatment of hepatocellular carcinoma: An epidemic problem for both developed and developing world. *World J Gastroenterol.* 2017;23:5282-5294. PMID: 28839428. https://doi.org/10.3748/wjg.v23.i29.5282
8. Jiang HY, Chen J, Xia CC, Cao LK, Duan T, Song B. Noninvasive imaging of hepatocellular carcinoma: From diagnosis to prognosis. *World J Gastroenterol.* 2018;24(22):2348-2362. https://doi.org/10.3748/wjg.v24.i22.2348
9. Calderaro J, Couchy G, Imbeaud S, Amaddeo G, Letouzé E, Blanc JF, Laurent C, Hajji Y, Azoulay D, Bioulac-Sage P, Nault JC, Zucman-Rossi J. Histological subtypes of hepatocellular carcinoma are related to gene mutations and molecular tumour classification. *J Hepatol.* 2017;67:727-738. PMID: 28532995. https://doi.org/10.1016/j.jhep.2017.05.014
10. Каприн А.Д. *Состояние онкологической помощи населению России в 2018 году.* Под ред. Каприна А.Д., Старинского В.В., Петровой Г.В. М.: МНИОИ им. П.А. Герцена филиал ФГБУ «НМИРЦ» Минздрава России; 2019;236.
Kaprin A.D. The state of cancer care for the population of Russia in 2018. Ed. Kaprina A.D., Starinsky V.V., Petrohowl G.V. M .: MNIOI them. P.A. Herzen branch of the FSBI "NMIRTS"Ministry of Health of Russia; 2019; 236.
11. Королюк И.П. *Медицинская информатика.* Учебник. 2 изд., перераб. и доп. Самара: ООО «Офорт» ГБОУ ВПО «СамГМУ»; 2012;244.
12. Farges O, Ferreira N, Dokmak S. Changing trends in malignant transformation of hepatocellular adenoma. *Gut.* 2011;60(1):85-89.
13. CEUS LI-RADS v2017 Core, https://www.acr. org/-/media/ACR/Files/RADS/LI-RADS/CEUSLI-RADS-2017-Core.pdf?la=en (2017, accessed 20 january 2021)
14. Морозова Т.Г., Борсуков А.В., Буеверов А.О., Погодина М.В. Комплексная эластография как системный подход в оценке фиброзного процесса в печени и ее очаговой патологии. *Лечение и профилактика.* 2017;3(23):29-34.
Morozova T.G., Borsukov A.V., Bueverov A.O., Pogodina M.V. Complex elastography as a systematic approach to assessing fibrosis process in the liver and its focal pathology. Treatment and prophylactics. 2017; 3 (23): 29-34.
15. Морозова Т.Г., Борсуков А.В., Плешков В.Г. Мультипараметрические ультразвуковые исследования при заболеваниях печени и поджелудочной железы в современных условиях. *Клиническая практика.* 2016;2(26):40-44.
Morozova T.G., Borsukov A.V., Pleshkov V.G. Multiparameters medical ultrasound examinations for liver diseases and the pancreas in modern conditions. Clinical practice. 2016; 2 (26): 40-44.
16. Морозова Т.Г., Борсуков А.В., Буеверов А.О. Мультипараметрическая эластография. Принципы индивидуального подбора при диффузных заболеваниях печени. *Медицинский совет.* 2017;15:148-152.
Morozova T.G., Borsukov A.V., Bueverov A.O. Multiparametric elastography. The principles of tailor-made with diffuse liver diseases. Medical advice. 2017; 15: 148-152.
17. Бредер В.В., Балахнин П.В., Виршке Э.Р., Косырев В.Ю., Ледин Е.В., Петкау В.В. *Практические рекомендации по лекарственному лечению больных гепатоцеллюлярным раком.* Злокачественные опухоли: Практические рекомендации RUSSCO #3s2. 2020;10:25.
Breder V.V., Balakhnin P.V., Virshke E.R., Kosyrev V.Yu., LeDin E.V., Petkau V.V. Practical recommendations for medicinal treatment of patients with hepatocellular cancer. Malignant Tumors: RUSSCO Practical Guidelines # 3s2. 2020; 10:25.
https://doi.org/10.18027/2224-5057-2020-10-3s2-25

Поступила 27.01.2021
Received 27.01.2021
Принята к печати 28.02.2021
Accepted 28.02.2021