Хирургия. Журнал имени Н.И. Пирогова
2021, №12 с. 27-33
https://doi.org/10.17116/hirurgia202112127

Pirogov Journal of Surgery
2021, No. 12, pp. 27-33
https://doi.org/10.17116/hirurgia202112127

Анализ параметров будущего остатка печени у детей, перенесших ее обширные резекции

© Д.Г. АХАЛАДЗЕ, Г.С. РАБАЕВ, Ю.Н. ЛИКАРЬ, Е.Д. КИРЕЕВА, Д.Ю. КАЧАНОВ, Г.В. ТЕРЕЩЕНКО, Н.Г. УСКОВА, Н.Н. МЕРКУЛОВ, К.С. СЕМИН, И.В. ТВЕРДОВ, Н.С. ГРАЧЕВ

ФГБУ «Национальный медицинский исследовательский центр детской гематологии, онкологии и иммунологии им. Дмитрия Рогачева» Минздрава России, Москва, Россия

Резюме

Обширные резекции печени остаются одними из наиболее распространенных в педиатрической хирургии печени. Объем будущего остатка печени 25% считается пороговым значением. При меньшем объеме культи операцией выбора является ALPPS. В то же время функцию будущего остатка печени перед резекцией у детей ранее никогда не исследовали.

Цель исследования. Анализ первоначальных результатов исследования объема будущего остатка печени и его функционального резерва при гепатобилиарной сцинтиграфии с ^{99m}Tc-Бромезида у детей с опухолями печени.

Материал и методы. Обширные резекции печени выполнены 58 пациентам в возрасте от 2 до 208 мес (медиана возраста на момент операции 26 мес) по поводу различных новообразований. Перед резекцией печени всем пациентам выполняли компьютерную томографию с контрастным усилением с КТ-волюметрией будущего остатка печени и гепатобилиарную сцинтиграфию с ^{99m}Tc-Бромезида и последующей количественной оценкой накопления в планируемом остатке печени. Ретроспективно проанализированы данные пациентов, которым выполнена обширная резекция печени.

Результаты. В анализ включены пациенты, которым за период с июня 2017 по март 2021 г. выполнены обширные резекции печени. Среди 91 выполненного вмешательства 58 (64%) были обширными резекциями, в том числе 2 операции ALPPS. Медиана будущего остатка печени составила 44,5% (16,5—91,4), медиана функции будущего остатка печени — 10,14%/мин/м^2 (1,8—30). У 4 пациентов при адекватной функции объем будущей культи печени был недостаточным. У 2 больных наблюдали малый функциональный резерв будущей культи печени при достаточных значениях объема. Пострезекционная печеночная недостаточность, не угрожающая жизни, развилась у 2 пациентов.

Заключение. Наиболее чувствительным методом прогнозирования пострезекционной печеночной недостаточности у детей является исследование функционального резерва. Пороговое значение объема будущего остатка печени у детей находится ниже 25% и, вероятно, ниже 16,5%. Для определения достоверных значений необходим дальнейший набор пациентов и анализ результатов, что будет способствовать формированию новых показаний к двухэтапным резекциям печени у детей.

Ключевые слова: *функциональный резерв печени, будущий остаток печени, дети, ALPPS.*

Информация об авторах:

Ахаладзе Д.Г. — https://orcid.org/0000-0002-1387-209X; e-mail: d.g.akhaladze@gmail.com
Рабаев Г.С. — https://orcid.org/0000-0002-5691-2522; e-mail: rabaevgesha@gmail.com
Ликарь Ю.Н. — https://orcid.org/0000-0002-6158-2222; e-mail: yury.likar@fccho-moscow.ru
Киреева Е.Д. — https://orcid.org/0000-0003-3990-8879; e-mail: elena.kireeva@fccho-moscow.ru
Качанов Д.Ю. — https://orcid.org/0000-0002-3704-8783; e-mail: kachanov78@gmail.com
Терещенко Г.В. — https://orcid.org/0000-0001-7317-7104; e-mail: galina.tereshenko@fccho-moscow.ru
Ускова Н.Г. — https://orcid.org/0000-0001-9424-1646; e-mail: nataliyauskova@gmail.com
Меркулов Н.Н. — https://orcid.org/0000-0003-0404-6420; e-mail: dr.mernich@yandex.ru
Семин К.С. — https://orcid.org/0000-0002-1897-9312; e-mail: kirillsemin1@rambler.ru
Твердов И.В. — https://orcid.org/0000-0001-5150-1436; e-mail: twerdov.iwan@yandex.ru
Грачев Н.С. — https://orcid.org/0000-0002-4451-3233; e-mail: nick-grachev@yandex.ru
Автор, ответственный за переписку: Ахаладзе Д.Г. — e-mail: d.g.akhaladze@gmail.com

Как цитировать:

Ахаладзе Д.Г., Рабаев Г.С., Ликарь Ю.Н., Киреева Е.Д., Качанов Д.Ю., Терещенко Г.В., Ускова Н.Г., Меркулов Н.Н., Семин К.С., Твердов И.В., Грачев Н.С. Анализ параметров будущего остатка печени у детей, перенесших ее обширные резекции. *Хирургия. Журнал им. Н.И. Пирогова*. 2021;12:27–33. https://doi.org/10.17116/hirurgia202112127

Analysis of future liver remnant parameters in children after extended liver resection

© D.G. AKHALADZE, G.S. RABAEV, YU.N. LIKAR, E.D. KIREEVA, D. YU. KACHANOV, G.V. TERESHCHENKO, N.G. USKOVA, N.N. MERKULOV, K.S. SEMIN, I.V. TVERDOV, N.S. GRACHEV

Dmitry Rogachev National Medical Research Center of Pediatric Hematology, Oncology and Immunology, Moscow, Russia

Abstract

Objective. To analyze the initial data on future liver remnant volume and its function evaluated by ^{99m}Tc-Bromesida hepatobiliary scintigraphy in children with liver tumors.

Material and methods. Extended liver resections were performed in 58 patients aged 2 months — 208 months (median 26 months) for various neoplasms. Before hepatectomy, all children underwent contrast-enhanced CT with volumetry and hepatobiliary scintigraphy with ^{99m}Tc-Bromezida and subsequent quantitative assessment of its accumulation in the future liver remnant. All consecutive patients eligible for extended liver resection were retrospectively analyzed.

Results. The analysis included patients who underwent extended liver resection between June 2017 and March 2021. Among 91 liver resections, 58 (64%) procedures were extended hepatectomies including 2 ALPPS procedures. Median volume of future liver remnant was 44.5% (16.5—91.4), median future liver remnant function — 10.14%/min/m^2 (1.8—30). Four patients with adequate liver function had insufficient volume of future liver remnant. Insufficient future liver remnant volume and its appropriate function were observed in 2 patients. Not life-threatening post-resection liver failure developed in 2 patients.

Conclusion. Evaluation of future liver remnant function is the most sensitive method to predict post-hepatectomy liver failure in children. The cut off value of future liver remnant volume in children is below 25% and probably below 16.5%. Further data collection and research are warranted to determine significant values. These data will contribute to define the new indications for two-staged hepatectomies in children.

Keywords: *future liver remnant function, future liver remnant, children, ALPPS.*

Information about the authors:

Akhaladze D.G. — https://orcid.org/0000-0002-1387-209X; e-mail: d.g.akhaladze@gmail.com
Rabaev G.S. — https://orcid.org/0000-0002-5691-2522; e-mail: rabaevgesha@gmail.com
Likar Yu.N. — https://orcid.org/0000-0002-6158-2222; e-mail: yury.likar@fccho-moscow.ru
Kireeva E.D. — https://orcid.org/0000-0003-3990-8879; e-mail: elena.kireeva@fccho-moscow.ru
Kachanov D.U. — https://orcid.org/0000-0002-3704-8783; e-mail: kachanov78@gmail.com
Tereshchenko G.V. — https://orcid.org/0000-0001-7317-7104; e-mail: galina.tereshenko@fccho-moscow.ru
Uskova N.G. — https://orcid.org/0000-0001-9424-1646; e-mail: nataliyauskova@gmail.com
Merkulov N.N. — https://orcid.org/0000-0003-0404-6420; e-mail: dr.mernich@yandex.ru
Semin K.S. — https://orcid.org/0000-0002-1897-9312; e-mail: kirillsemin1@rambler.ru
Tverdov I.V. — https://orcid.org/0000-0001-5150-1436; e-mail: twerdov.iwan@yandex.ru
Grachev N.S. — https://orcid.org/0000-0002-4451-3233; e-mail: nick-grachev@yandex.ru
Responsible author: Akhaladze D.G. — e-mail: d.g.akhaladze@gmail.com

To cite this article:

Akhaladze DG, Rabaev GS, Likar YuN, Kireeva ED, Kachanov DYu, Tereshchenko GV, Uskova NG, Merkulov NN, Semin KS, Tverdov IV, Grachev NS. Analysis of future liver remnant parameters in children after extended liver resection. *Pirogov Russian Journal of Surgery = Khirurgiya. Zurnal im. N.I. Pirogova*. 2021;12:27–33. (In Russ.). https://doi.org/10.17116/hirurgia202112127

Введение

Несмотря на наличие публикаций о возможности в исключительных случаях допустить R1-резекцию в хирургическом лечении гепатобластомы, радикальная операция остается золотым стандартом [1]. Среди прочего гепатобластому как эмбриональную опухоль отличает быстрый темп роста, что неминуемо сказывается на деталях резекции печени у таких пациентов. Так, в большинстве случаев необходима обширная резекция, одной из наиболее распространенных разновидностей которой является расширенная гемигепатэктомия. При лечении опухоли, стадированной как POSTTEXT III, а в большей степени как POSTTEXT IV, когда в качестве альтернативной лечебной опции рассматривают трансплантацию печени, ребенку требуется предельно допустимая по объему резекция. Такие резекции печени угрожают развитием пострезекционной печеночной недостаточности (ППН), для предупреждения которой предложены различные методики хирургической профилактики. Поскольку комбинированное лечение гепатобластомы и ряда других злокачественных опухолей печени подразумевает своевременное начало адъювантной химиотерапии, процедура ALPPS (двухэтапная резекция печени, англ. Associated Liver Partition and Portal vein ligation for Staged hepatectomy), обеспечивающая наиболее быстрое наступление регенераторной гипертрофии будущего остатка печени, выступает в качестве наиболее привлекательной операции. При том что волюметрические характеристики, явившиеся показанием к операции ALPPS, у ряда российских и зарубежных авторов разнятся, наиболее распространенной должной характеристикой будущей культи печени является 25% [2—7]. В то же время оценка функционального резерва будущей культи печени, исследование которой приобрело большую популярность в хирургической гепатологии у взрослых и повлияло на траекторию эволюции операции ALPPS, в педиатрической практике не описана. С учетом травматичности этой операции и рисков осложнений после первого этапа исследование функционального резерва будущего остатка печени у детей представляется актуальной задачей, решение которой способно поставить под сомнение целесообразность таких вмешательств в лечении опухолей печени у детей [8].

Цель исследования — анализ первоначальных результатов исследования функционального резерва

и объема будущего остатка печени у детей с ее очаговыми новообразованиями.

Материал и методы

В зависимости от гистологического типа опухоли печени большинство пациентов получали неоадъювантную химиотерапию согласно утвержденному протоколу лечения (SIOPEL при гепатобластоме и гепатоцеллюлярном раке, CWS-2009 при эмбриональной саркоме, EU-RHAB при рабдоидной опухоли). При планировании предстоящего оперативного вмешательства для получения края резекции, свободного от опухолевых клеток и патоморфоза, после неоадъювантной химиотерапии принимали во внимание первичное распространение опухоли. Предпочтение отдавали анатомическим резекциям печени, которые выполнены из открытого и лапароскопического доступов.

Оценка волюметрических характеристик печени

В качестве предоперационного обследования пациентам, готовящимся к резекции печени, выполняли КТ-волюметрию с оценкой объема «здоровой» паренхимы печени без новообразования (Total Liver Volume — TLV), объема будущего остатка печени (Future Liver Remnant Volume — FLR-V), их отношения (FLR/TLV), а также отношения Remnant Liver Volume/Body Weight Ratio (RLV-BWR) [9—12]. Величиной достаточного объема будущей культи печени (FLR/TLV) как наиболее распространенного во взрослой хирургии печени и в педиатрической практике считали 25%. Достаточным значением отношения FLR к массе тела пациента считали 0,5 и более.

Гепатобилиарная сцинтиграфия с ^{99m}Tc-Бромезида

Функциональную состоятельность будущей культи печени (Future Liver Remnant Function — FLR-F) определяли в количественном выражении при проведении гепатобилиарной сцинтиграфии (ГБС) с радиофармпрепаратом ^{99m}Tc-Бромезида. Данная методика внедрена в НМИЦ детской гематологии, онкологии и иммунологии им. Дмитрия Рогачева и описана в [13]. Согласно данным литературы, у взрослых пациентов с рассчитанным пороговым значением 2,7%/мин/м^2 при анализе гепатобилиарной сцинтиграфии с радиофармпрепаратами, производными иминодиацетовой кислоты, меченных ^{99m}Tc (^{99m}Tc-Mebrofenin), риск развития послеоперационной печеночной недостаточности минимален [14].

Послеоперационный период

В послеоперационном периоде оценивали функцию печени исходя из результатов статических лабораторных методов и исключали послеоперационную печеночную недостаточность. Последнюю определяли в соответствии с критериями ISGLS (International Study Group of Liver Surgery) [15, 16].

Результаты

За период с июня 2017 по март 2021 г. в НМИЦ детской гематологии, онкологии и иммунологии им. Дмитрия Рогачева по поводу различных новообразований печени обширные резекции выполнены 58 пациентам в возрасте от 2 до 208 мес (медиана возраста на момент операции 26 мес). Пациенты подвергались комбинированному лечению при гепатобластоме, гепатоцеллюлярном раке, эмбриональной саркоме печени, рабдоидной опухоли печени, рабдомиосаркоме печени, холангиоцеллюлярном раке, метастатическом поражении. Только хирургическое лечение перенесли 1 пациент с гепатоцеллюлярным раком, 1 пациент с кальцифицирующей узловой стромально-эпителиальной опухолью, а также больные по поводу доброкачественных новообразований печени (мезенхимальная гамартома, фокальная нодулярная гиперплазия, эпителиоидная ангиомиолипома, гемангиома). В одном наблюдении выполнено комбинированное вмешательство — нефрадреналэктомия справа с правосторонней гемигепатэктомией, экстирпацией нижней полой вены и пластикой правого предсердия в условиях искусственного кровообращения при нефробластоме правой почки, осложненной опухолевым тромбозом нижней полой вены, распространяющимся на инфраренальный отдел нижней полой вены, левую почечную, правую печеночную вены и правое предсердие. Характеристики оперированных пациентов отражены в **табл. 1**.

Выполненные операции

Оперативные вмешательства, выполненные в серии наблюдений, а также волюметрические и функциональные характеристики будущего остатка печени представлены в **табл. 2**.

Обширные резекции, т.е. удаление 3 анатомических сегментов печени и более, выполнены 58 пациентам. На долю расширенных гемигепатэктомий (как наибольших по объему удаляемой паренхимы печени резекций) пришлось 64% (n=37). Значителен объем удаляемой паренхимы печени также у пациентов (n=6, или 10%) с резекцией центральных сегментов в сочетании с другими сегментэктомиями. Наибольший интерес представлял анализ волюметрических характеристик остатка печени и его функционального резерва именно при планировании обширных резекций печени **(табл. 3)**.

Соотношения объемных и функциональных характеристик FLR

С учетом принятых пороговых значений объема (25%) и функционального резерва (2,7%/мин/м^2) будущего остатка печени очевидно, что наибольшим

Таблица 1. **Характеристика оперированных пациентов**
Table 1. **Characteristics of patients**

Показатель	Число больных (*n*=58)
Возраст, мес	26 (2—208)
Пол	
мужской	47 (81%)
женский	11 (19%)
Масса тела, кг	В среднем 18,5 (4,1—76)
Тип опухоли	
гепатобластома	35 (60%)
гепатоцеллюлярный рак	6 (10,2%)
эмбриональная саркома печени	7 (12,2%)
злокачественная герминогенно-клеточная опухоль (опухоль желточного мешка) печени	1 (1,8%)
внутрипеченочная холангиокарцинома	1 (1,8%)
фокальная нодулярная гиперплазия	3 (5,2%)
гемангиома печени	3 (5,2%)
кальцифицирующая узловая стромально-эпителиальная опухоль	1 (1,8%)
ангиомиолипома печени	1 (1,8%)
Операционные данные	
время операции, мин	350 (47—710)
Кровопотеря, мл	150 (0—9000)

Таблица 2. **Медианы отношения FLR/TLV и функционального резерва будущего остатка печени в зависимости от типа выполненных резекций печени**
Table 2. **Surgical interventions. Medians of FLR/TLV ratio (FLR-V, %) and functional reserve of the future liver remnant (FLR-F (%/min/m²) depending on the type of liver resection**

Операция	Число больных	Остающиеся сегменты печени	FLR-V, %	FLR-F, %/мин/м²
Правосторонняя гемигепатэктомия	9	SI, II, III, IV	52,8 (44—76,5)	12,2 (6,1—18,9)
Левосторонняя гемигепатэктомия	4	SI, V—VIII	62,8 (56,6—84)	27,7 (10—30)
Мезогепатэктомия	5	SI, II, III, VI, VII	60 (41—91,4)	8,8 (4,53—20,7)
Расширенная правосторонняя гемигепатэктомия	23	SI, II, III	35 (16,5—53,3)	7,5 (1,8—18,7)
Двухэтапная расширенная правосторонняя гемигепатэктомия (ALPPS)	1	SI, II, III	21,5 до 1-го этапа, 33 после 1-го этапа	5,7 до 1-го этапа, 7,8 после 1-го этапа
Двухэтапная расширенная правосторонняя гемигепатэктомия (ALPPS)	1	SI, II, III	30 до 1-го этапа, 77 после 1-го этапа	2,1 до 1-го этапа, 16,5 после 1-го этапа
Расширенная левосторонняя гемигепатэктомия	12	SVI, VII	41,2 (29—66)	13,8 (4,4—31,2)
Сегментэктомии	3*	Кроме удаленных	64,5 (63—67)	16 (4,55—16,01)

Примечание. * — одному пациенту выполнены одномоментная кавальная лобэктомия и бисегментэктомия V, VI. Два пациента перенесли анатомические трисегментэктомии IVb, V, VI. Исходя из количества удаленных сегментов, операция отнесена к обширным резекциям печени.

Таблица 3. **Волюметрические и функциональные величины печени и ее будущего остатка перед обширными резекциями (*n*=58)**
Table 3. **Volumetric and functional values of liver and its future remnant before extended resections (*n*=59)**

Показатель	Медианы ряда чисел
TLV, мл	442 (111—1921)
FLR, мл	194 (30—1099)
FLR/TLV, %	44,5 (16,5—91,4)
RLV-BWR	1,5 (0,4—3,8)
Гептобилиарная сцинтиграфия (FLR-F), %/мин/м²	10,14 (1,8—30)

риск развития ППН должен быть у пациентов, у которых оба показатели ниже указанных. Однако **рисунок** демонстрирует, что такие сценарии отсутствовали.

В анализируемой серии наблюдений ПН отмечена у 2 пациентов **(табл. 4)**. Ни у кого другого из 56 оперированных пациентов печеночной недостаточности не наблюдали.

Обсуждение

Быстрый темп роста злокачественных опухолей печени и их размер обрекают на выполнение у детей резекции большой, нередко относительно большей, чем у взрослых, массы паренхимы. Однако к другой особенности детского контингента мож-

Таблица 4. **Характеристика пациентов с недостаточным объемом и функцией будущего остатка печени. Выделены значения, отличные от допустимых**

Table 4. **Characteristics of patients with insufficient volume and function of the future liver remnant**

Пациент	Возраст, мес	Масса тела, кг	Операция	FLR-V, %	FLR-F, %/мин/м²	RLV-BWR	Пострезекционная печеночная недостаточность (ISGLS)
1	23	11,5	рПГГЭ (ALPPS)	21,5 до 1-го этапа, 33 после 1-го этапа	5,7 до 1-го этапа, 7,8 после 1-го этапа	1,4 до 1-го этапа, 2,2 после 1-го этапа	Нет
2	15	8,5	рПГГЭ, сегментэктомия I, атипичная резекция SII	19,8	13,8	1,9	Нет
3	43	12,9	рПГГЭ	21	13,6	0,8	Нет
4	27	14,3	рПГГЭ, сегментэктомия I	16,5	4,78	0,4	Grade A
5	158	36,6	рПГГЭ	43	1,8	0,9	Grade B
6	3	4,1	рПГГЭ (ALPPS)	30 до 1-го этапа, 77 после 1-го этапа	2,1 до 1-го этапа, 16,5 после 1-го этапа	0,7 до 1-го этапа, 3,5 после 1-го этапа	Нет

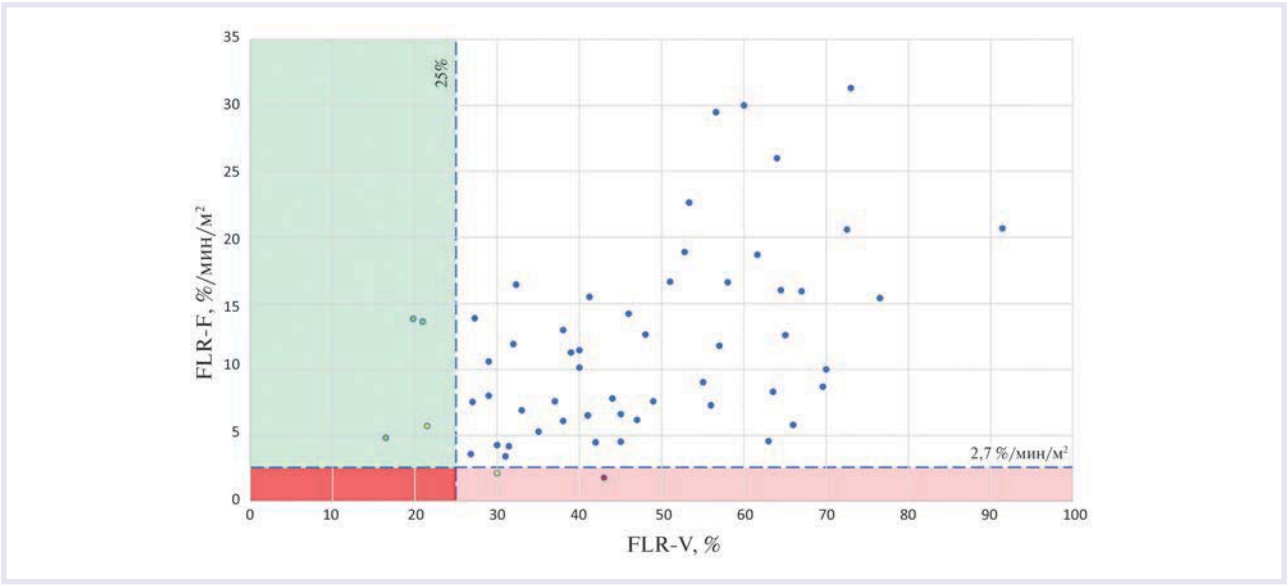

Распределение волюметрических (FLR-V) и функциональных (FLR-F) показателей будущего остатка у пациентов, которым выполнены обширные резекции печени (*n*=58).

У пациентов, которым выполнены ALPPS, FLR-V и FLR-F, указаны данные после 1-го этапа ALPPS.

○ — пациент, которому резекция печени выполнена при FLR-F ниже порогового значения.

○ — пациенты, которым резекции печени выполнены при FLR-V ниже порогового значения

○ — пациенты, которым резекции печени выполнены при достаточных величинах FLR-V и FLR-F.

Distribution of volumetric (FLR-V) and functional (FLR-F) indicators of the future liver remnant after extended liver resections (*n*=58).

но отнести преимущественную стабильность ключевых показателей, способных влиять на развитие ППН **(см. табл. 3)**. Во многом существенные отличия значений TLV, FLR-V, их отношение, а также RLV-BWR и FLR-F от таковых у взрослых пациентов могут быть связаны с отсутствием диффузных поражений печени, сравнительно низкой гепатотоксичностью химиопрепаратов, используемых в большинстве актуальных протоколах лечения опухолей печени у детей, и значительно более высоким репаративным потенциалом в младшем возрасте.

Сведения о печеночной недостаточности у детей, перенесших резекции печени, в литературе отсутствуют. Тем не менее объем будущего остатка печени менее 25% принято считать показанием к хирургической профилактике печеночной недостаточности, в том числе к операции ALPPS [8]. Редкость показаний к этим вмешательствам наглядно демонстрируют настоящая статья и **табл. 2**.

В анализируемой серии наблюдений 43% составляют расширенные правосторонние гемигепатэктомии. Среди наших наблюдений обращают на себя

внимание те, в которых недостаточный FLR-V сопровождался нормальными функциональными характеристиками. Именно в этой группе находятся все пациенты, у которых объем будущего остатка печени составил менее 25% (пациенты 1—4, **см. табл. 4**). Из них только пациентке 1 выполнена операция ALPPS при значении FLR-F выше допустимого, другим — одноэтапные обширные резекции печени. Данное обстоятельство объясняется тем, что пациентке 1 операция ALPPS выполнена на этапе освоения методики ГБС, когда данные о ценности последней находились в стадии накопления.

Напротив, у пациентов 5 и 6 при достаточной волюметрической характеристике функциональный резерв планируемой культи печени был ниже порогового значения **(см. табл. 4)**. Среди них пациент 5 единственный, у кого развилась ППН grade B. Операция у этого больного сопровождалась наибольшей по объему кровопотерей, что вместе с низким функциональным резервом будущей культи могло способствовать развитию печеночной недостаточности. На основании большей чувствительности функциональных характеристик будущего остатка печени при достаточной величине FLR-V (30 мл) пациенту 6 выполнена операция ALPPS с удовлетворительным результатом.

Отдельного внимания заслуживает пациент 4, которому выполнена одноэтапная операция при рекордно низком (16,5%) значении объема будущего остатка печени, но при высоких количественных показателях, полученных при ГБС (почти в 2 раза выше принятых пороговых значений для взрослых). Послеоперационные лабораторные исследования позволили отнести их к классу А по классификации ISGLS, однако не повлекли за собой клинически значимых расстройств.

Заключение

Полученные первоначальные данные изучения функционального резерва печени, определяемого при ГБС с ^{99m}Tc-Бромезида, у детей с опухолями печени свидетельствуют о следующем.

1. У детей накануне обширной резекции печени наиболее чувствительным методом прогнозирования ППН является исследование функционального резерва по сравнению с оценками волюметрических характеристик будущей культи печени и их отношения к массе тела пациента.

2. Пороговое значение FLR-V у детей находится ниже 25% и, вероятно, ниже 16,5%.

Для определения новых показаний к двухэтапным резекциям печени у детей необходимы дальнейшие исследования, направленные на поиск чувствительных показателей объема и функции будущей культи печени.

Авторы заявляют об отсутствии конфликта интересов.

The authors declare no conflicts of interest.

ЛИТЕРАТУРА/REFERENCES

1. Aronson DC, Weeda VB, Maibach R, Czauderna P, Dall'Igna P, de Ville de Goyet J, et al. Childhood Liver Tumour Strategy Group (SIOPEL). Microscopically positive resection margin after hepatoblastoma resection: what is the impact on prognosis? A Childhood Liver Tumours Strategy Group (SIOPEL) report. *Eur J Cancer*. 2019;106:126-132. https://doi.org/10.1016/j.ejca.2018.10.013
2. Perilongo G, Maibach R, Shafford E, Brugieres L, Brock P, Morland B, et al. Cisplatin versus cisplatin plus doxorubicin for standard-risk hepatoblastoma. *N Engl J Med*. 2009;361(17):1662-1670. https://doi.org/10.1056/NEJMoa0810613
3. Chan A, Chung PH, Poon RT. Little girl who conquered the «ALPPS». *World J Gastroenterol*. 2014;20(29):10208-10211. https://doi.org/10.3748/wjg.v20.i29.10208
4. Сидоров Д.В., Рябов А.Б., Врублевский С.Г., Трунов В.О., Ложкин М.В., Глазунов А.А., и др. Двухэтапная резекция печени (ALLPS) у ребенка с гигантской эмбриональной саркомой. *Детская хирургия*. 2017;21(1):47-50. Sidorov DV, Ryabov AB, Vrublevsky SG, Trunov VO, Lozhkin MV, Glazunov AA, et al. Two-step resection of the liver (ALLPS) in a child with giant embryonic sarcoma. *Detskaya khirurgiya* (Russian Journal of Pediatric Surgery). 2017;21(1):47-50. (In Russ.).
5. Hong JC, Kim J, Browning M, Wagner A, Lerret S, Segura AD, et al. Modified Associating Liver Partition and Portal Vein Ligation for Staged Hepatectomy for Hepatoblastoma in a Small Infant. *Ann Surg*. 2017;266:16-17. https://doi.org/10.1097/SLA.0000000000002217
6. Xu ZL, Wang L, Fan W, Hao Z, Li C. ALPPS for hepatic mesenchymal hamartoma in an infant. *Journal of Pediatric Surgery Case Reports*. 2018;37:70-73. https://doi.org/10.1016/j.epsc.2018.07.023
7. Ruiz Figueroa EF, Fernández-Placencia RM, Berrospi Espinoza FE, Gomez HF, Chávez Passiuri IK. Monosegmental ALPPS: a long-term survival alternative to liver transplant in PRETEXT IV hepatoblastoma. *J Surg Case Rep*. 2019;2019(5):rjz144. https://doi.org/10.1093/jscr/rjz144
8. Ахаладзе Д.Г. Оправдана ли операция ALPPS у детей? *Хирургия. Журнал им. Н.И. Пирогова*. 2021;(2):101-105. Akhaladze DG. Is the ALPPS procedure justified in children? *Khirurgiia* (Mosk). 2021;(2):101-105. (In Russ.). https://doi.org/10.17116/hirurgia2021021101
9. Majd M, Reba RC, Altman RP. Hepatobiliary scintigraphy with 99mTc-PIPIDA in the evaluation of neonatal jaundice. *Pediatrics*. 1981;67(1):140-145.
10. Sevilla A, Howman-Giles R, Saleh H, Trpezanovski J, Concannon R, Williams K, et al. Hepatobiliary scintigraphy with SPECT in infancy. *Clin Nucl Med*. 2007;32(1):16-23.
11. McDermott WJ, Greenberger NJ, Isselbacher KJ, Weber AL. Major hepatic resection: diagnostic techniques and metabolic problems. *Surg*. 1963;54(1):56-66.
12. Chaib E, Morales MM, Bordalo MB, Antonio LG, Feijo LF, Ishida RY, et al. Predicting the donor liver lobe weight from body weight for split-liver transplantation. *J Med Biol Res*. 1995;28(7):759-760.
13. Ликарь Ю.Н., Ахаладзе Д.Г., Румянцев А.Г. Гепатобилиарная сцинтиграфия в предоперационной оценке функции планируемого

остатка печени (обзор литературы и собственные примеры). *Российский журнал детской гематологии и онкологии*. 2020;7(1):62-69.
Likar YuN, Akhaladze DG, Rumyantsev AG. Hepatobiliary scintigraphy in the preoperative assessment of the future remnant liver function (literature review and own examples). *Russian Journal of Pediatric Hematology and Oncology*. 2020;7(1):62-69. (In Russ.).
https://doi.org/10.21682/2311-1267-2020-7-1-62-69

14. De Graaf W, Van Lienden KP, Dinant S, Roelofs J, Busch O, Gouma DJ, et al. Assessment of future remnant liver function using hepatobiliary scintigraphy in patients undergoing major liver resection. *J Gastrointest Surg*. 2010;14(2):369-378.
https://doi.org/10.1007/s11605-009-1085-2
15. Rahbari NN, Garden OJ, Padbury R, Brooke-Smith M, Crawford M, Adam R, et al. Posthepatectomy liver failure: a definition and grading by the International Study Group of LiverSurgery (ISGLS). *Surgery*. 2011;149(5):713-724.
16. Wakabayashi H, Ishimura K, Okano K, Karasawa Yu, Goda F, Maeba T, et al. Application of preoperative portal vein embolization before major hepatic resection in patients with normal or abnormal liver parenchyma. *Surgery*. 2002;131:26-33.
17. Rathore S, Matsuo H, Terashima M, Kinoshita Y, Kimura M, Tsuchikane E, et al. Procedural and in-hospital outcomes after percutaneous coronary intervention for chronic total occlusions of coronary arteries 2002 to 2008: impact of novel guidewire techniques. *JACC Cardiovasc Interv*. 2009;2(6):489-497.
https://doi.org/10.1016/j.jcin.2009.04.008

Поступила 30.04.2021
Received 30.04.2021
Принята к печати 20.05.2021
Accepted 20.05.2021