Хирургия. Журнал имени Н.И. Пирогова
2021, №12 с. 20-26
https://doi.org/10.17116/hirurgia202112120

Pirogov Journal of Surgery
2021, No. 12, pp. 20-26
https://doi.org/10.17116/hirurgia202112120

Загрудинный зоб в торакальной хирургической практике

© В. АНИКИН[1, 2], К. ВЕЛМАН[1], Н. АСАДИ[1], П. ДАЛАЛ[1], И. РЕШЕТОВ[2], Э. БЕДДОУ[1]

[1]Harefield Hospital, The Royal Brompton и Harefield Hospital NHS Foundation Trust, Harefield, Великобритания;
[2]Кафедра онкологии и реконструктивной хирургии Первого МГМУ им. И.М. Сеченова, Москва, Россия

Резюме

Введение. Загрудинный зоб встречается относительно редко, и оптимальная хирургическая тактика четко не определена.

Цель исследования. Оценка и оптимизация хирургических подходов к лечению загрудинного зоба.

Материал и методы. Когортное ретроспективное исследование выполнено в одном центре. В период с 2004 по 2019 г. прооперированы 56 пациентов (12 мужчин; средний возраст больных 68,3±9,8 года) с загрудинным зобом (правосторонний — у 16, левосторонний — у 21, двусторонний — у 19). Пальпируемое образование на шее обнаружено у 17 (30,4%) больных, стридор — у 16 (28,6%), тиреотоксикоз — у 4 (7,1%), паралич возвратного гортанного нерва — у 2 (3,6%). Сдавление трахеи рентгенологически выявлено у 43 (76,8%) пациентов, смещение — у 26 (46,4%). Новообразование удалено у 40 (71,4%) пациентов через шейный воротникообразный разрез. У 11 (19,6%) пациентов потребовалась дополнительная стернотомия, у 1 (1,8%) пациента выполнены шейный воротникообразный разрез и правая передняя медиастинотомия. Правосторонняя заднебоковая торакотомия без разреза на шее произведена 1 (1,8%) пациенту с подозрением на тератому средостения. Три пациента перенесли срединную стернотомию в связи предоперационным диагнозом тератомы (у 1) и тимомы (у 2).

Результаты. Операционной летальности не было. Преходящие изменения голоса отмечены у 3 (5,4%) пациентов, паралич возвратного гортанного нерва — у 3 (5,4%), фибрилляция предсердий — у 2 (3,6%), раневые осложнения — у 2 (3,6%), парез левого диафрагмального нерва — у 1 (1,8%), преходящая гипокальциемия — у 1 (1,8%), стойкий гипотиреоз — у 1 (1,8%). Длительность пребывания в стационаре колебалась от 2 до 12 (5,5±2) дней. Многоузловой зоб обнаружен у 53 (94,6%) пациентов, диффузный — у 1 (1,8%), эктопическая щитовидная железа — у 1 (1,8%), онкоцитарная опухоль — у 1 (1,8%) пациента. У 1 (1,8%) пациента одновременно удален загрудинный зоб через шейный разрез и произведена правосторонняя видеоассистированная верхняя лобэктомия по поводу первичного рака легкого. У 1 (1,8%) пациента также одновременно удален загрудинный зоб через шейный разрез и выполнена видеоассистированная биопсия правого бифуркационного лимфатического узла по поводу сопутствующей лимфомы. Средняя вертикальная длина зоба в группе больных, оперированных через шейный разрез, составила 7,6 см, в группе больных, которым выполнена стернотомия, — 10,6 см. Средняя масса образцов составила 162,3 г у пациентов, оперированных через шейный разрез, и 312,5 г в группе стернотомии. Всего стернотомия потребовалась 14 (25%) пациентам.

Заключение. Удаление загрудинного зоба возможно через шейный воротникообразный разрез с обязательной возможностью выполнения стернотомии. Рентгенологическое измерение краниокаудальной длины может обосновать необходимость выполнения стернотомии. Хирургический доступ не влияет на результаты операции. Возможно одновременное вмешательство на грудной клетке при сопутствующей патологии у пациентов с загрудинным зобом. Необходимы дальнейшие исследования минимально инвазивных вмешательств для удаления загрудинного зоба.

Ключевые слова: *загрудинный зоб, стернотомия, минимально инвазивные вмешательства*

Информация об авторах:

Аникин В. — https://orcid.org/0000-0001-5634-9306; e-mail: v.anikin@rbht.nhs.uk
Велман К. — https://orcid.org/0000-0002-3014-8159; e-mail: klvwelman@gmail.com
Асади Н. — https://orcid.org/0000-0002-3975-3902; e-mail: n.asadi@rbht.nhs.uk
Далал П. — https://orcid.org/0000-0001-5583-8618; e-mail: p.dalal@rbht.nhs.uk
Решетов И. — https://orcid.org/0000-0002-0909-6278; e-mail: reshetoviv@mail.ru
Беддоу Э. — https://orcid.org/0000-0002-9184-5783
Автор, ответственный за переписку: Аникин В. — e-mail: anikin@rbht.nhs.uk

Как цитировать:

Аникин В., Велман К., Асади Н., Далал П., Решетов И., Беддоу Э. Загрудинный зоб в торакальной хирургической практике. *Хирургия. Журнал им. Н.И. Пирогова*. 2021;12:20–26. https://doi.org/10.17116/hirurgia202112120

Retrosternal goiter in thoracic surgical practice

© V. ANIKIN[1, 2], K. WELMAN[1], N. ASADI[1], P. DALAL[1], I. RESHETOV[2], E. BEDDOW[1]

[1]Harefield Hospital, Royal Brompton and Harefield Hospital NHS Foundation Trust, UK;
[2]Sechenov First Moscow State Medical University, Moscow, Russia

Abstract

Objective. To evaluate and optimize surgical approaches to the management of retrosternal goiter.

Material and methods. A cohort retrospective single-center study included 56 patients aged 68.3±9.8 years with retrosternal goiter who underwent surgery between 2004 and 2019. Right-sided goiter was diagnosed in 16 cases, left-sided goiter in 21 patients, bilateral goiter in 19 patients. Palpable neck mass was found in 17 (30.4%), stridor in 16 (28.6%), thyrotoxicosis in 4 (7.1%) and recurrent laryngeal nerve palsy in 2 (3.6%) cases. X-ray signs of tracheal compression were detected in 43 (76.8%) patients, deviation in 26 (46.4%) patients. Resection through cervical collar incision was performed in 40 (71.4%) patients. Additional sternotomy was required in 11 (19.6%) patients, 1 (1.8%) patient required collar incision and right anterior mediastinotomy. Right-sided posterolateral thoracotomy without collar incision was performed in 1 (1.8%) patient with a suspected mediastinal teratoma. Three patients underwent median sternotomy only because of preoperative diagnosis of teratoma in one and thymoma in two patients.

Results. There was no perioperative mortality. Transient vocal changes occurred in 3 (5.4%) patients, recurrent laryngeal nerve palsy in 3 (5.4%), atrial fibrillation in 2 (3.6%), wound complications in 2 (3.6%), left phrenic nerve palsy in 1 (1.8%), transient hypocalcaemia in 1 (1.8%) and persistent hypothyroidism in 1 (1.8%) patient. Hospital-stay ranged from 2 to 12 (5.5±2.0) days. Multinodular goiter was found in 53 (94.6%) patients, diffuse goiter in 1 (1.8%), ectopic thyroid in 1 (1.8%) and oncocytic tumor in 1 (1.8%) patient. One (1.8%) patient underwent simultaneous resection of RSG via a collar incision and right-sided VATS upper lobectomy for primary lung cancer. One (1.8%) patient also underwent simultaneous resection of RSG via collar incision and right-sided VATS subcarinal lymph node biopsy for coexistent lymphoma. Mean vertical length of goiter in the collar incision group was 7.6 cm compared to 10.6 cm in the sternotomy group. Mean weight of specimens was 162.3 g in patients with collar incisions and 312.5 g in the sternotomy group. Sternotomy was required in 14 (25%) patients.

Conclusion. Resection of retrosternal goiter is more commonly performed via cervical collar incision with mandatory availability of sternotomy. Radiological measurement of craniocaudal length may predict the need for sternotomy. Surgical outcomes are not affected by surgical approach. Simultaneous thoracic interventions for a coexistent pathology in patients with RSG may be considered. Further research of minimally invasive interventions for RSG resection is required.

Keywords: *retrosternal goiter, sternotomy, simultaneous surgery.*

Information about the authors:

Anikin V. — https://orcid.org/0000-0001-5634-9306; e-mail: v.anikin@rbht.nhs.uk
Welman K. — https://orcid.org/0000-0002-3014-8159; e-mail: klvwelman@gmail.com
Asadi N. — https://orcid.org/0000-0002-3975-3902; e-mail: n.asadi@rbht.nhs.uk
Dalal P. — https://orcid.org/0000-0001-5583-8618; e-mail: p.dalal@rbht.nhs.uk
Reshetov I. — https://orcid.org/0000-0002-0909-6278; e-mail: reshetoviv@mail.ru
Beddow E. — https://orcid.org/0000-0002-9184-5783
Corresponding author: Anikin V. — e-mail: anikin@rbht.nhs.uk

To cite this article:

Anikin V, Welman K, Asadi N, Dalal P, Reshetov I, Beddow E. Retrosternal goiter in thoracic surgical practice. *Pirogov Russian Journal of Surgery = Khirurgiya. Zurnal im. N.I. Pirogova*. 2021;12:20–26. (In Russ.). https://doi.org/10.17116/hirurgia202112120

Введение

Под загрудинным зобом (ЗГЗ) подразумевают образование щитовидной железы, которое распространяется на 3 см или более ниже надгрудинной вырезки при максимально выпрямленной шее [1]. Распространение за грудину наблюдается у 1—20% пациентов с зобом в зависимости от выбранных критериев [2]. Несмотря на то что эти образования обычно доброкачественны по своей природе, несколько предыдущих исследований показали, что агрессивный хирургический подход предпочтителен в том числе из-за возможности присутствия злокачественной опухоли, частота которой может достигать 17% [3, 4]. Хирургическое удаление образования обычно приводит к излечению и предотвращает потенциально смертельные компрессионные симптомы. Шейный воротникообразный разрез является основным хирургическим доступом, но в ряде случаев могут потребоваться дополнительно стернотомия, торакотомия или эндоскопические методы [5] для облегчения удаления образования.

Цель исследования — определение предоперационных характеристик пациентов с ЗГЗ, прооперированных в одном кардиоторакальном центре, оценка факторов, которые могут повлиять на хирургические подходы, оценка клинических результатов для оптимизации стратегии лечения и лучшего информирования пациентов в индивидуальном порядке об ожидаемых результатах операции. Еще одной целью этого исследования является возможность продемонстрировать, как стернотомия и другие торакальные доступы могут быть использованы у пациентов с ЗГЗ отдельно или в сочетании с другой патологией.

Материал и методы

Проведен ретроспективный анализ лечения всех пациентов с ЗГЗ, прооперированных с 2004 по 2019 г. в отделении торакальной хирургии больницы Harefield, являющейся специализированным кардиоторакальным центром. Данные собраны в соответствии с принятыми в учреждении принципами защиты данных о личной информации, и такие сведения, как демографические данные пациентов, симптоматология, интраоперационное ведение и данные о последующем наблюдении, зарегистрированы в соответствии с Хельсинкской декларацией. Специаль-

Таблица 1. **Клинические симптомы у пациентов с загрудинным зобом**

Table 1. **Clinical symptoms in patients with retrosternal goiter**

Симптом	Количество случаев	Процент
Симптомов нет	7	12,5
Одышка при физической нагрузке	29	51,8
Сухой кашель	15	26,8
Изменения голоса	11	19,6
Желудочный рефлюкс	9	16,1
Дисфагия	7	12,5
Боль в груди	4	7,1
Оталгия	1	1,8

Таблица 2. **Клинические данные у пациентов с загрудинным зобом**

Table 2. **Clinical data in patients with retrosternal goiter**

Клиническая находка	Число случаев	Процент
Образование на шее	17	30,4
Стридор	16	28,6
Расширенные вены шеи	9	16,1
Гипертиреоз	4	7,1
Гипотиреоз	2	3,6

ного рассмотрения этической приемлемости исследования не проводили из-за его ретроспективного характера и из-за того, что для лечения этих пациентов не использовали новые или экспериментальные подходы. Работа написана в соответствии с критериями STROCSS [6]. Всем пациентам перед направлением проведена компьютерная томография (КТ). Чтобы избежать предвзятости, все рентгеногические данные проанализировал один специалист-рентгенолог. Использованы стандартные методы анализа данных. Ни один больной не исключен из исследования.

В исследование вошли все пациенты с патологией щитовидной железы, пролеченные в нашем учреждении в описываемый период. Всего в период исследования в центр направлено 56 больных с подозрением на ЗГЗ, в том числе 19 (33,9%) пульмонологами, 16 (28,6%), 12 (21,4%) оториноларингологами и 9 (16,1%) врачами общей практики. Возраст больных колебался от 37 до 87 лет (в среднем 68,3±9,8 года). Женщин было 44 (78,6%), мужчин — 12 (21,4%). Правосторонняя патология отмечена у 16 (28,6%) больных, левосторонняя — у 21 (37,5%) и двусторонняя — у 19 (33,9%). Только у 7 (12,5%) пациентов ЗГЗ обнаружен случайно при рутинной рентгенографии грудной клетки, выполненной по другим причинам. У этих пациентов не отмечено специфических признаков или симптомов. У других 49 (87,5%) пациентов наблюдали комбинацию симптомов, наиболее частыми из которых были затруднения дыхания, такие как одышка при нагрузке или стридор **(табл. 1)**. Второй по частоте симптом — сухой кашель, обычно продолжавшийся несколько месяцев. Как правило он сочетался с затрудненным дыханием, но у 3 (5,4%) пациентов сухой кашель был единственным наблюдаемым симптомом. Изменения голоса отмечены у 11 (19,6%) больных, в основном они заключались в углублении или ослаблении голоса.

Первоначальное обследование выявило ряд находок, наиболее частая из них — пальпируемое образование на шее **(табл. 2)**. Большинство пациентов были эутиреоидными, но у 4 (4,7%) наблюдали признаки тиреотоксикоза и у 2 (3,6%) больных отмечен гипотиреоз. У 2 (3,6%) пациентов подтвержден до операции полный паралич возвратного гортанного нерва.

Сдавление трахеи обнаружено на КТ у 43 (76,8%) пациентов, отклонение трахеи — у 26 (46,4%) **(рис. 1)**. В большинстве случаев трахея была смещена в противоположную от преобладающей патологии сторону, однако у 1 пациента с двусторонней патологией отклонение, по-видимому, было задним, со смещением пищевода латерально. КТ показала компрессию верхней полой вены у 4 (7,1%) пациентов, и у них при первичном осмотре обнаружены расширенные шейные вены. Предоперационная КТ показала, что средняя длина зоба по вертикали в группе воротникообразного разреза составляла 7,6 см, в группе стернотомии — 10,6 см. Наибольший продольный размер зоба, зарегистрированный на КТ, составил 18 см по краниокаудальной линии, наименьший — 3,3 см. Наибольший размер как в поперечном, так и в переднезаднем диаметрах составил 8 см. В 31 (55,4%) случае нижний край зоба прилегал к дуге аорты, вызывая ее смещение. Новообразование находилось в переднем средостении у 21 (37,5%) пациента, у 8 (14,3%) пациентов ЗГЗ располагался в основном в заднем средостении и у 27 (48,2%) ЗГЗ занимал более одного отдела средостения.

У 5 (8,9%) больных выполнена предоперационная биопсия новообразования под рентгенологическим контролем, все гистологические находки классифицированы как Thy-2. Рентгенологический диагноз ЗГЗ обычно прост, но у 1 (1,8%) пациента диагностировали тератому средостения **(рис. 2)** и у 2 (3,6%) — тимому.

Все операции выполнены одним из торакальных хирургов-консультантов в качестве основного оператора или первого ассистента. Новообразование удалено у 40 (71,4%) пациентов только через шейный воротникообразный разрез. У 11 (19,6%) пациентов потребовалась дополнительная стернотомия, у 1 (1,8%) пациента дополнительно проведена правосторонняя передняя медиастинотомия для мобилизации нижнего полюса правостороннего образования и перемещения его в зону шейного разреза, чтобы избежать необходимости в стернотомии. Все оперативные вмешательства при предоперационном диагнозе ЗГЗ начинали со стандартного воротниообразного разреза с экспозицией зоба. После мобилизации новообразование полностью выводили в шейный разрез посредством тракции и пальцевого исследования

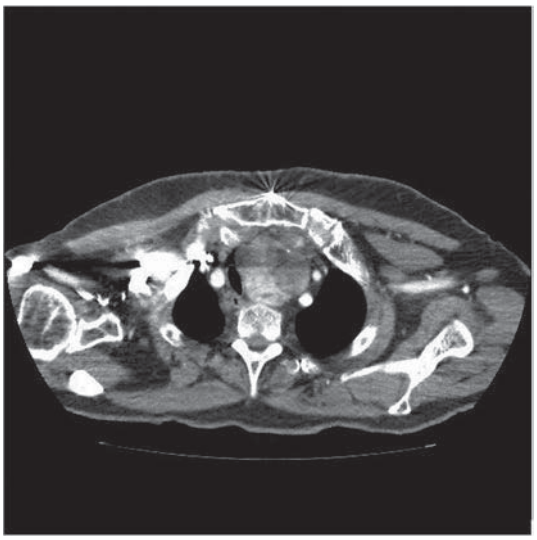

***Рис. 1.* Сдавление и смещение трахеи, вызванные загрудинным зобом, на компьютерной томограмме.**

Предыдущая стернотомия по поводу аортокоронарного шунтирования.

***Fig. 1.* CT. Compression and displacement of trachea following retrosternal goiter.**

Previous sternotomy for coronary artery bypass grafting.

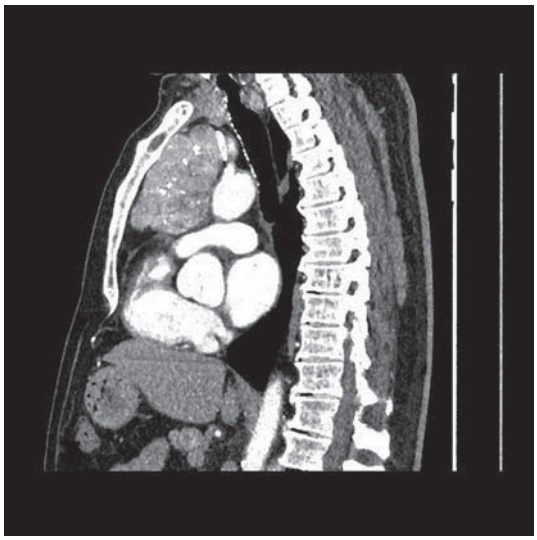

***Рис. 2.* Боковая реконструкция компьютерной томографии пациента с загрудинным зобом.**

Предоперационный диагноз тератомы. Образование удалено посредством срединной стернотомии.

***Fig. 2.* Sagittal CT scan of a patient with retrosternal goiter.**

Preoperative diagnosis of teratoma. The mass was resected through median sternotomy.

средостения. Во время процедуры нейромониторинг не применяли. У всех больных выполнена субтотальная резекция с максимально возможным сохранением тканей щитовидной железы. Стернотомию выполняли, если оперирующий хирург считал, что любые дальнейшие попытки мобилизации внутригрудного компонента зоба представляют очень высокий риск кровотечения или повреждения критических анатомических структур или при невозможности мобилизовать образование через шейный разрез. Ранее описанная методика [1] также могла позволить избежать стернотомии. В случае если не удается вывести образование из средостения с помощью пальца, возможно использование стерилизованной ложки из набора для стернотомии **(рис. 3)**. Первоначально ложку проводят под контролем пальца под нижний полюс образования. После этого палец убирают, и внутригрудной компонент можно относительно легко переместить вверх с помощью ложки. Это особенно полезно у пациентов с локализацией образования в заднем средостении или у пациентов с очень узкой верхней грудной апертурой. У 7(12,5%) наших пациентов с ЗГЗ преимущественно в заднем средостении удалось удалить образование через воротникообразный разрез с помощью «техники ложки». У 1 (1,8%) пациента выполнено одновременное удаление ЗГЗ через воротникообразный разрез с последующей видеоассистированной верхней лобэктомией справа по поводу первичного рака легкого. У 1 (1,8%) пациента также одновремено удален ЗГЗ через воротникообразный разрез и выполнена видеоассистированная биопсия правого бифуркационного лимфатического узла по поводу сопутствующей лимфомы. Правосторонняя заднебоковая торакотомия без шейного разреза выполнена 1 (1,8%) пациенту с подозрением на тератому средостения. У 3 пациентов произведена только срединная стернотомия в связи с предоперационным диагнозом тератомы у 1 **(см. рис. 2)** и тимомы у 2. Всего стернотомия потребовалась 14 (25%) пациентам, и ее всегда выполняли в плановом порядке.

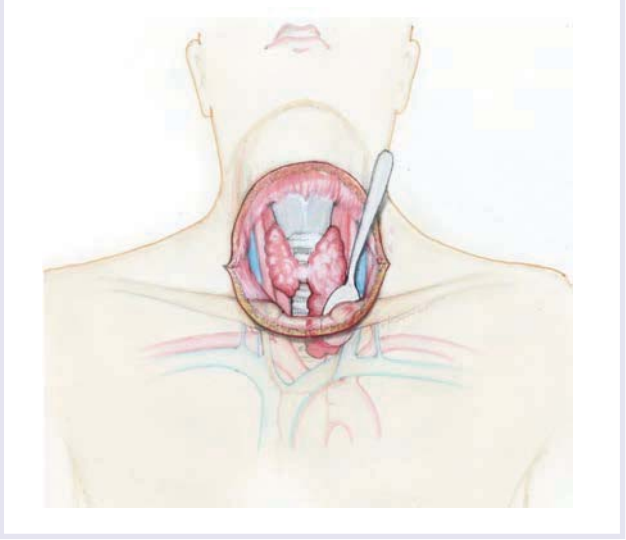

***Рис. 3.* Мобилизация загрудинного зоба ложкой.**

***Fig. 3.* Mobilization of retrosternal goiter using a spoon.**

Результаты

Операционной летальности не было. Время анестезии варьировало от 92,6 до 170,6 мин (в среднем 118,8±12,0 мин) в группе больных с воротникообразным шейным разрезом и от 132,6 до 160,6 мин (в среднем 235,8±14,0 мин) в группе стернотомии. Пребывание в стационаре составило 2—12 дней (в среднем 5,5±2,0 дня). В группе с шейным воротникообразным разрезом средний срок пребывания в больнице 5 дней, в группе стернотомии — 7 дней. Повышения частоты послеоперационных осложнений, которую мы могли бы отнести исключительно к преклонному возрасту, не отмечено.

Изменения голоса зарегистрированы у 6 (17,1%) пациентов, у 3 из них обнаружен паралич возвратного гортанного нерва. Двое из них прооперированы через воротникообразный разрез, и это осложнение, вероятно, развилось из-за очень большого размера новообразования. У 1 пациента это осложнение отмечено после правосторонней торакотомии, выполненной в связи с предоперационным диагнозом тератомы средостения, с образованием, вколоченным в верхнюю апертуру грудной клетки. Только 1 пациенту с голосовыми изменениями сделана стернотомия, и эти изменения самостоятельно разрешились через 1 мес. Следовательно, стернотомия в этой серии наблюдений не связана с повышенным риском повреждения возвратного гортанного нерва.

Другие осложнения включали послеоперационную фибрилляцию предсердий у 1 (1,8%) пациента, поверхностную раневую инфекцию у 1 (1,8%), преходящую гипокальциемию у 1 (1,8%) и гипотиреоз у 1 (1,8%). У 1 пациента развился парез левого диафрагмального нерва после удаления ЗГЗ через шейный разрез. Это осложнение, вероятно, произошло вследствие натяжения нерва при мобилизации образования большого размера, прилегающего к левой боковой поверхности перикарда. Ни у одного пациента не было трахеомаляции или необходимости в трахеостомии, а также послеоперационного кровотечения или гематомы. В целом частота осложнений была низкой, включая группу больных, которым выполнили стернотомию.

Все 56 пациентов прослежены в послеоперационном периоде. Устойчивые затруднения дыхания остались у 3 пациентов и у 1 наблюдалось ухудшение глазных симптомов, связанных с функцией щитовидной железы. Ни одному пациенту не потребовалось послеоперационное переливание крови. Разница в дооперационном и послеоперационном уровнях гемоглобина использована в качестве маркера кровопотери. Средняя разница между уровнем предоперационного и послеоперационного гемоглобина составила 1,5 г/дл в группе больных с шейным разрезом и 3,1 г/дл в группе стернотомии. Повторного вмешательства не потребовалось ни в одном случае.

Все операционные препараты подвергли стандартному гистологическому исследованию. Многоузловой зоб обнаружен у 53 (94,6%) пациентов, диффузный — у 1 (1,8%), нормальная ткань эктопически расположенной щитовидной железы — у 1 (1,8%), пограничная онкоцитарная опухоль — у 1 (1,8%). Отмечена разница в массе образцов, удаленных через шейный разрез и удаленных с применением стернотомии, — в среднем соответственно 156,3 и 307,5 г. Предоперационная КТ показала, что средняя длина образований по вертикали в группе больных с шейным разрезом составила 7,6 см, в группе стернотомии — 10,6 см. Корреляции между размером зоба и выраженостью или типом симптомов не отмечено.

Обсуждение

Хирургическое удаление новообразования до сих пор является золотым стандартом лечения пациентов с ЗГЗ. Тем не менее в некоторых случаях возможно динамическое наблюдение, поскольку по своей природе ЗГЗ обычно растет медленно. У пациентов с признаками нарушения проходимости дыхательных путей большинство центров настоятельно рекомендуют оперативное лечение, а некоторые исследователи успешно применяли трахеобронхиальное стентирование в качестве процедуры, позволяющей отсрочить окончательное хирургическое вмешательство там, где это необходимо [7]. Однако в данной серии необходимости в этом не было.

Большинство наших пациентов — женщины, как и в других исследованиях [4]. Особенность данного исследования заключается в том, что относительно большая группа пациентов оперированы в специализированном торакальном отделении кардиоторакального центра третьего уровня. Обнаружение ЗГЗ обычно является случайной находкой, хотя в некоторых регионах мира, его частота, по различным оценкам, доходит до 20% [3]. У большинства пациентов наличия образования на передней поверхности шеи не отмечено. Наиболее часто пациенты жаловались на затруднение дыхания в результате смещения или сдавления трахеи. Редкий симптом правосторонней оталгии возник у 1 пациента в сочетании с большим левосторонним ЗГЗ, вызвавшим отклонение шейных структур вправо. Мы полагаем, что это могла быть отраженная боль из-за давления на блуждающий нерв, и данное явление встречается достаточно редко [8].

ЗГЗ обычно находится в переднем средостении, в заднем средостении встречается в 10—15% случаев [9].

Большинство ЗГЗ возможно удалить через шейный разрез, хотя, по мнению ряда исследователей, ЗГЗ, преимущественно располагающийся в заднем средостении, с большей вероятностью потребует стернотомии [10]. Распространение образования

до дуги аорты и сдавление верхней полой вены также являются факторами, которые связывают с увеличением частоты стернотомии [11, 12]. У 7 (12,5%) из 8 пациентов, у которых ЗГЗ располагался в основном в заднем средостении, образование удалено через шейный воротникообразный разрез с помощью «техники ложки» [1], подобно использованию ретрактора Паркера — Лангенбека для мобилизации ЗГЗ через воротникообразный разрез [13].

У всех наших пациентов, перенесших стернотомию, отмечены признаки распространения до уровня дуги аорты, но только 11 (35,5%) из 31 (55,4%) пациента с подобным распространением потребовалась стернотомия, и поэтому распространение до дуги аорты не должно рассматриваться как абсолютное показание к стернотомии. У 1 из 2 пациентов с признаками сдавления верхней полой вены на предоперационной КТ образование удалено только через шейный разрез без стернотомии, и это демонстрирует, что сдавление верхней полой вены также не подразумевает обязательной стернотомии.

Средняя длина зоба по вертикали в группе шейного разреза составила 7,6 см, в группе стернотомии — 10,6 см. У людей среднего роста, которым требуется стернотомия для хирургического удаления, как правило ЗГЗ на 3 см длиннее в краниокаудальном измерении, чем у тех, у кого образование можно удалить только через воротникообразный разрез. Следовательно, краниокаудальная длина зоба, возможно, является более надежным показателем необходимости стернотомии в нашей практике.

Среди наших пациентов не отмечено операционной смертности, однако в предыдущих исследованиях сообщалось о смертности до 2,3% [14]. Общая частота осложнений была низкой, и изменения голоса были наиболее частыми побочными эффектами.

Частота паралича возвратного гортанного нерва у наших пациентов составила 5,4%, хотя может доходить до 13,2% [12]. При хирургических вмешательствах на щитовидной железе без загрудинного компонента частота паралича возвратного гортанного нерва встречается менее чем у 1% больных. Загрудинное распространение зоба по хорошо документированным данным литературы несет больший риск повреждения возвратного гортанного нерва во время хирургического вмешательства [15]. Однако при стернотомии отмечена меньшая частота повреждения возвратного гортанного нерва [16].

Другим хорошо известным осложнением является преходящая гипокальциемия, которая встречается примерно в 6% операций по поводу ЗГЗ, в результатет манипуляций или повреждения паращитовидных желез [17]. Это осложнение встретилось только у 1 (1,8%) пациента. Кроме того, у1 больного развился парез левого диафрагмального нерва, который встречается редко, но это следует учитывать при обсуждении возможных осложнений с пациентами перед операцией.

В группе стернотомии среднее время анестезии было на 117 мин больше, а пребывание в больнице на 2 дня дольше, чем у больных, оперированных через только через шейный разрез. Стернотомия не приводила к увеличению частоты осложнений. Относительно высокая (25%) частота стернотомии в этой серии, вероятно, связана с особенностями направления в наше отделение пациентов с особенно обширным образованием.

Хирургическое лечение пациентов с ЗГЗ требует тщательного предоперационного планирования, и при рассмотрении альтернативных подходов, таких как стернотомия и торакотомия, следует учитывать множество факторов. Манубриотомию может быть другой безопасной альтернативой, которая позволяет обнажить структуры верхней грудного апертуры, хотя прямого сравнения этого метода с другими не проводилось с точки зрения риска для пациента [15]. Новые методы, такие как торакоскопическая тиреоидэктомия с использованием техники видеоассистенции и другие варианты минимально инвазивного хирургического удаления ЗГЗ, представленные как в зарубежной [18], так и в российской [19] литературе, несомненно, представляют значительный интерес. Необходимо дальнейшее изучение эффективности этих методик. В отдельных случаях может понадобиться экстренное вмешательство для устранения компресии органов средостения [20].

Одномоментные операции по поводу сопутствующей патологии у пациентов с ЗГЗ распространены мало, но в нашей практике одному пациенту выполнили радикальную операцию по поводу первичного рака легкого, а одному пациенту провели диагностическую процедуру по поводу лимфомы, что подтверждает возможность использования такого подхода.

Дискриминация по возрасту в хирургии — широко обсуждаемая тема в Великобритании. Королевский колледж хирургов полагает, что доступ к хирургическому вмешательству не должен зависеть от возраста, и предлагает считать клинически значимым биологический, а не хронологический возраст [21]. Самой пожилой пациентке, включенной в данное исследование, было 87 лет, а средний возраст наших пациентов (68,3 года) был больше, чем средний возраст, указанный в других исследованиях, — 40—50 лет [4].

Заключение

Практически всем пациентам с ЗГЗ следует предлагать его хирургическое удаление. Операцию желательно проводить через шейный разрез с обязательной стернотомией в случае экстренной или плановой конверсии.

Рентгенологические данные краниокаудальной длины образований могут предположить необходимость стернотомии. Сам по себе хирургический доступ на результаты операции не влияет. При наличии сопутствующей торакальной патологии у пациентов с ЗГЗ возможно проведение одновременного вмешательства на грудной клетке. Требуются дальнейшие исследования минимально инвазивных вмешательств для удаления ЗГЗ.

Этическое одобрение

Все выполненные процедуры соответствовали принятым этическим стандартам, а также Хельсинкской декларации 1964 г. и более поздним поправкам к ней или сопоставимым этическим стандартам. Эта статья не содержит исследований на животных, выполненных кем-либо из авторов.

Информированное согласие

Информированное согласие было получено от всех участников, включенных в исследование.

Финансирование. Это исследование частично поддержано Фондом криохирургии больницы Harefield.

Происхождение и рецензирование: не заказано, прошло внешнюю рецензию

Авторы выражают глубокую благодарность г-ну М. Буналаде за прекрасную иллюстрацию, которая использована в этой статье.

Авторы заявляют об отсутствии конфликта интересов.

The authors declare no conflicts of interest.

ЛИТЕРАТУРА/REFERENCES

1. Welman K, Heyes R, Dalal P, Hough S, Bunalade M and Anikin V. Surgical Treatment of Retrosternal Goitre. *Indian J Otolaryngol Head Neck Surg.* 2017;69:345-350. https://doi.org/10.1007/s12070-017-1151-0
2. Rodrigues J, Furtado R, Ramani A, Mitta N, Kudchadkar S, Falari S. A rare instance of retrosternal goitre presenting with obstructive sleep apnoea in a middle-aged person. *Int J Surg Case Rep.* 2013;12:1064-1066. https://doi.org/10.1016/j.ijscr.2013.07.040
3. Sanders LE, Rossi RL, Shahian DM, Williamson WA. Mediastinal goiters: the need for an aggressive approach. *Arch Surg.* 1992;127:609-613. https://doi.org/10.1001/archsurg.1992.01420050137018
4. Katlic MR, Grillo HC, Wang CA. Substernal goiter: analysis of 80 patients from Massachusetts General Hospital. *Am J Surg.* 1985;149:283-287. https://doi.org/10.1016/s0002-9610(85)80086-6
5. Fan Q, Gong K, Zhu B, Zhang NW. Experience of managing substernal goitre by totally endoscopic procedure. *Beijing Da Xue Xue Bao.* 2014;46:488-491. PMID: 24943035.
6. Agha R, Abdall-Razak A, Crossley E, Dowlut N, Iosifidis C and Mathew G, for the STROCSS Group. The STROCSS 2019 Guideline: Strengthening the Reporting of Cohort Studies in Surgery. *International Journal of Surgery*. 2019;72:156-165. https://doi.org/10.1016/j.ijsu.2019.11.002
7. Piao M, Yuan Y, Wang Y, Feng C. Successful management of trachea stenosis with massive substernal goitre via tracheobronchial stent. *J Cardiothorac Surg.* 2013;8:212. https://doi.org/10.1186/1749-8090-8-212
8. Schoenen J, Broux R, Moonen G. Unilateral facial pain as the first symptom of lung cancer: are there diagnostic clues? *Cephalalgia*. 1992;12:178-179. https://doi.org/10.1046/j.1468-2982.1992.1203178.x
9. Kacprzak G, Karas J, Rzechonek A, Blasiak P. Retrosternal goitre located in the mediastinum: surgical approach and operative difficulties. *Interact Cardiovasc Thorac Surg.* 2012;15:935-937. https://doi.org/10.1093/icvts/ivs339
10. Chen X, Xu H, Ni Y, Sun K, Li W. Complete excision of a giant thyroid goiter in posterior mediastinum. *J Cardiothorac Surg.* 2013;8:207. https://doi.org/10.1186/1749-8090-8-207
11. McKenzie GA, Rook W. Is it possible to predict the need for sternotomy in patients undergoing thyroidectomy with retrosternal extension? *Interact Cardiovasc Thorac Surg.* 2014;19:139-143. https://doi.org/10.1093/icvts/ivu094
12. Sakkary MA, Abdelrahman AM, Mostafa AM, Abbas AA, Zedan MH. Retrosternal goitre: the need for thoracic approach based on CT findings: surgeon's view. *J Egypt Natl Canc Inst.* 2012;24:85-90. https://doi.org/10.1016/j.jnci.2012.04.002
13. Naraynsingh V, Ramarine I, Cawich S, Maharaj R, Dan D. Cervical leverage: a new procedure to deliver deep retrosternal goitres without thoracotomy. *Int J Surg Case Rep.* 2013;11:992-996. https://doi.org/10.1016/j.ijscr.2013.08.014
14. Landerholm K, Järhult J. Should asymptomatic retrosternal goitre be left untreated? A prospective single-centre study. *Scand J Surg.* 2014;23:1-4. https://doi.org/10.1177/1457496914523411
15. Testini M, Gurrado A, Bellantone R, Brazzarola P, Cortese R, De Toma G, et al. Recurrent laryngeal nerve palsy and substernal goiter. An Italian multicenter study. *J Visc Surg.* 2014;151:183-189. https://doi.org/10.1016/j.jviscsurg.2014.04.006
16. Rolighed L, Rønning H, Christiansen P. Sternotomy for substernal goiter: retrospective study of 52 operations. *Langenbecks Arch Surg.* 2015;400:301-306. https://doi.org/10.1007/s00423-015-1288-9
17. Shaha AR, Jaffe BM. Parathyroid preservation during thyroid surgery. *Am J Otolaryngol.* 1998;19:113-117. https://doi.org/10.1016/s0196-0709(98)90106-5
18. Gupta P, Lau KK, Rizvi I, Rathinam S, Waller DA. Video assisted thoracoscopic thyroidectomy for retrosternal goitre. *Ann R Coll Surg Engl.* 2014;96:606-608. https://doi.org/10.1308/003588414x14055925058634
19. Аблицов А.Ю, Аблицов Ю.А, Василашки В.И, Лукьянов П.А Торакоскопическая хирургия загрудинного и внутригрудного зоба. *Вестник национального медико-хирургического центра им. Н.И. Пирогова*. 2019;14(1):22-26.
Ablicov AYu, Ablicov YuA, Vasilashko VI, Lukyanov PA. Thoracoscopic surgery of retrosternal and inrathoracic goiter. *Bulletin of Pirogov National medical and surgical center.* 2019;14(1):22-26. https://doi.org/10.25881/BPNMSC.2019.28.33.004
20. Гостимский А.В., Романчишен А.Ф., Селиханов Б.А., Лисовский О.В. Ургентные операции при заболеваниях щитовидной железы, осложненных компрессией органов шеи и средостения. *Вестник Российской Военно-медицинской академии*. 2019;S1:60-63.
Gostimskii AV, Romanchishen AF, Selikhanov BA, Lisovskii OV. Urgent operations in pations with with diseases of thyroid gland complicated by compression of neck and mediastinum. *Vestnik Rossijskoj Voenno-meditsinskoj akademii.* 2019;S1:60-63.
21. Ahamat N. Access all ages: assessing the impact of age on access to surgical treatment. *Bull R Coll Surg Engl.* 2012;94:300. https://doi.org/10.1308/147363512x13448516926748

Поступила 05.11.2021
Received 05.11.2021
Принята к печати 08.03.2021
Accepted 08.03.2021