Хирургия. Журнал имени Н.И. Пирогова
2021, №10 с. 59-67
https://doi.org/10.17116/hirurgia202110159

Pirogov Journal of Surgery
2021, No. 10, pp. 59-67
https://doi.org/10.17116/hirurgia202110159

Хирургическое лечение детей с нейрогенными опухолями забрюшинного пространства

© А.Б. РЯБОВ[1, 5], И.В. ПОДДУБНЫЙ[1, 2], В.О. ТРУНОВ[1, 3], М.С. КУБИРОВ[1], А.В. ХИЖНИКОВ[1], Т.А. МИЛАЩЕНКО[1], П.И. МАНЖОС[4], А.А. ИМАНАЛИЕВА[4]

[1]ГБУЗ «Морозовская детская городская клиническая больница Департамента здравоохранения Москвы», Москва, Россия;
[2]ГБОУ ВПО «Московский государственный медико-стоматологический университет им. А.И. Евдокимова» Минздрава России, Москва, Россия;
[3]ГБОУ ВПО «Российский национальный исследовательский медицинский университет им. Н.И. Пирогова» Минздрава России, Москва, Россия;
[4]ФГАОУ ВО «Российский университет дружбы народов» Минобрнауки России, Москва, Россия;
[5]Московский научно-исследовательский онкологический институт им. П.А. Герцена, Москва, Россия

Резюме

Цель исследования. Обосновать целесообразность и преимущества лапароскопического доступа у детей с нейрогенными опухолями забрюшинного пространства.

Материал и методы. Проведен сравнительный анализ результатов лечения двух групп пациентов с нейрогенными опухолями забрюшинного пространства без факторов риска IDRF, оперированных из разных хирургических доступов. Основную группу составили 18 детей, оперированных с использованием лапароскопического доступа. В группу сравнения вошли 22 пациента, которым оперативное вмешательство выполнили открытым лапаротомным доступом. Группы исследования сравнивали по следующим параметрам: длительность операции, объем интраоперационной кровопотери, потребность в наркотических анальгетиках в послеоперационном периоде, частота развития интраоперационных и послеоперационных осложнений, срок возобновления энтерального питания, продолжительность пребывания пациента в стационаре после операции. Проведен анализ локальных событий.

Результаты. При сравнении длительности лапароскопических и открытых операций статистически значимого различия между группами не отмечено (80,5 мин против 86,5 мин, $p>0,05$). Объем интраоперационной кровопотери при лапароскопических вмешательствах достоверно меньше по сравнению с открытыми операциями (10 мл/кг против 17 мл/кг, $p<0,05$). Во время лапароскопических операций у 2 пациентов выполнена конверсия. В группе открытых операций интраоперационное осложнение в виде массивного кровотечения отмечено у 1 пациента. В основной группе у всех пациентов ранний послеоперационный период протекал значительно легче, чем в группе сравнения. В позднем послеоперационном периоде в группе эндохирургических вмешательств метастатических и локальных рецидивов не отмечено. В группе открытых оперативных вмешательств у 1 пациента обнаружен метастатический рецидив, локальных рецидивов не выявлено.

Заключение. Применение лапароскопического доступа для удаления нейрогенных опухолей забрюшиннного пространства у детей целесообразно при отсутствии достоверных признаков инвазии опухоли в магистральные сосуды. При наличии признаков прорастания опухоли в магистральные сосуды целесообразно выбирать традиционный вариант оперативного вмешательства.

Ключевые слова: *нейрогенные опухоли, нейробластома, лапароскопия, дети.*

Информация об авторах:

Рябов А.Б. — e-mail: ryabovdoc@mail.ru; https://orcid.org/0000-0002-1037-2364
Поддубный И.В. — e-mail: Igorpoddoubnyi@yandex.ru; https://orcid.org/0000-0002-7887-1186
Трунов В.О. — e-mail: trunov2000@mail.ru
Кубиров М.С. — e-mail: kubirov@mail.ru; https://orcid.org/0000-0003-1308-2175
Хижников А.В. — e-mail: a.khizhnikov@list.ru; https://orcid.org/0000-0001-7914-651X
Милащенко Т.А. — e-mail: t.budnikova@yandex.ru; https://orcid.org/0000-0001-6979-2091
Манжос П.И. — e-mail: peter_manzhos@mail.ru; https://orcid.org/0000-0003-1179-921X
Иманалиева А.А. — e-mail: aigul-1587@mail.ru; https://orcid.org/0000-0002-0949-7725
Автор, ответственный за переписку: Иманалиева А.А. — e-mail: aigul-1587@mail.ru

Как цитировать:

Рябов А.Б., Поддубный И.В., Трунов В.О., Кубиров М.С., Хижников А.В., Милащенко Т.А., Манжос П.И., Иманалиева А.А. Хирургическое лечение детей с нейрогенными опухолями забрюшинного пространства. *Хирургия. Журнал им. Н.И. Пирогова*. 2021;10:59–67. https://doi.org/10.17116/hirurgia202110159

Surgical treatment of retroperitoneal neurogenic tumors in children

© A.B. RYABOV[1, 5], I.V. PODDUBNIY[1, 2], V.O. TRUNOV[1, 3], M.S. KUBIROV[1], A.V. KHIZHNIKOV[1], T.A. MILASHCHENKO[1], P.I. MANZHOS[4], A.A. IMANALIEVA[4]

[1]Morozovskaya Children's City Clinical Hospital, Moscow, Russia;
[2]Evdokimov Moscow State University of Medicine and Dentistry, Moscow, Russia;
[3]Pirogov Russian National Research Medical University, Moscow, Russia;
[4]Russian Peoples' Friendship University, Moscow, Russia;
[5]Hertzen Moscow Cancer Research Institute, Moscow, Russia

Abstract

Objective. To evaluate feasibility and advantages of laparoscopic access in children with retroperitoneal neurogenic tumors.

Material and methods. A comparative analysis of postoperative results was performed in 2 groups of patients with retroperitoneal neurogenic tumors without IDRF risk factors. Different surgical approaches were applied. The main group (laparoscopic access) consisted of 18 patients. The control group included 22 patients after laparotomy. We compared the following variables: surgery time, blood loss, postoperative need for analgesics, intraoperative and postoperative complications, timing of postoperative enteral feeding, postoperative hospital-stay and regional recurrence rate.

Results. Duration of laparoscopic and open surgery was similar (80.5 vs. 86.5 min, $p>0.05$). Intraoperative blood loss was significantly lower in the laparoscopy group (10 vs. 17 ml/kg, $p<0.05$). Two patients required conversion of laparoscopic approach. In laparotomy group, massive intraoperative bleeding occurred in 1 patient. Early postoperative period was more favorable in the main group compared to the control group. There were no local and metastatic recurrences in delayed postoperative period after laparoscopic surgery. One (4.5%) patient had metastatic recurrence after laparotomy. There were no regional recurrences in this group.

Conclusion. Laparoscopic resection of neurogenic retroperitoneal tumors in children is feasible if great vessels are not involved in neoplastic process. Open surgery is preferable in patients with invasion of great vessels.

Keywords: *neurogenic tumor, neuroblastoma, laparoscopy, children.*

Information about the authors:

Ryabov A.B. — e-mail: ryabovdoc@mail.ru; https://orcid.org/0000-0002-1037-2364
Poddubniy I.V. — e-mail: Igorpoddoubnyi@yandex.ru; https://orcid.org/0000-0002-7887-1186
Trunov V.O. — e-mail: trunov2000@mail.ru
Kubirov M.S. — e-mail: kubirov@mail.ru; https://orcid.org/0000-0003-1308-2175
Khizhnikov A.V. — e-mail: a.khizhnikov@list.ru; https://orcid.org/0000-0001-7914-651X
Milashchenko T.A. — e-mail: t.budnikova@yandex.ru; https://orcid.org/0000-0001-6979-2091
Manzhos P.I. — e-mail: peter_manzhos@mail.ru; https://orcid.org/0000-0003-1179-921X
Imanalieva A.A. — e-mail: aigul-1587@mail.ru; https://orcid.org/0000-0002-0949-7725
Corresponding author: Imanalieva A.A. — e-mail: aigul-1587@mail.ru

To cite this article:

Ryabov AB, Poddubniy IV, Trunov VO, Kubirov MS, Khizhnikov AV, Milashchenko TA, Manzhos PI, Imanalieva AA. Surgical treatment of retroperitoneal neurogenic tumors in children. *Pirogov Russian Journal of Surgery = Khirurgiya. Zurnal im. N.I. Pirogova*. 2021;10:59–67. (In Russ.). https://doi.org/10.17116/hirurgia202110159

Введение

Первые упоминания о нейрогенных опухолях в литературе появились в середине XIX века. Так, в 1865 г. известный немецкий ученый R. Virchow впервые описал нейробластому, назвав ее «детская глиома» [1]. А в 1891 г. немецкий патоморфолог F. Marchand определил происхождение этой опухоли из клеток симпатической нервной системы и мозгового слоя надпочечников. В отечественной литературе первое описание нейрогенных опухолей принадлежит Ф.Л. Листовичу (1908 г.) [2].

Нейрогенные опухоли — одни из наиболее часто встречающихся в детской онкологии. На их долю приходится около 8—10% всех новообразований, возникающих в детском возрасте. Примерно 80% этих новообразований обнаруживают у детей в возрасте до 5 лет, а 35% — у детей в возрасте до 2 лет [3, 4]. Средний возраст больных при постановке диагноза 22 мес. У мальчиков заболевание встречается немного чаще, чем у девочек — 1,2:1 [3].

Примерно в 65% случаев опухоли локализуются в забрюшинном пространстве [5, 6]. В 35% случаев поражаются надпочечники, в 30—35% — симпатические ганглии забрюшинного пространства. Примерно у 20% пациентов опухоль располагается в заднем средостении. Реже нейрогенные опухоли обнаруживают в полости малого таза (2—5%) и на шее (1—5%) [6, 7].

Нейрогенные опухоли могут быть разной степени зрелости (ганглионеврома, ганглионейробластома, нейробластома). Ганглионеврома — доброкачественная опухоль, состоящая из зрелых ганглионарных клеток, имеет самую разнообразную локализацию, но наиболее часто располагается в заднем средостении, забрюшинном пространстве, реже — в малом

тазу, надпочечниках и в области шеи. Ганглионейробластома представляет собой промежуточную форму неоплазии между ганглионевромой и нейробластомой и относится к злокачественным новообразованиям. Опухоль содержит ганглиозную строму и находящиеся на различной стадии дифференцировки нейробласты, включая зрелые ганглиозные клетки. Нейробластома — незрелая опухоль, развивающаяся из нейробластов, мигрировавших в эмбриональный период развития из нервного гребня. Является самой распространенной экстракраниальной злокачественной солидной опухолью в детском возрасте. Чаще всего она локализуется в надпочечниках [8]. Описаны случаи спонтанного созревания нейробластомы до ганглионевромы [9, 10]. Нейробластому отличает ряд специфических, уникальных свойств: с одной стороны, она способна к самопроизвольной регрессии и «дозреванию», вплоть до трансформации в доброкачественную опухоль — ганглионевриому, с другой стороны, для нее также характерно высокоагрессивное течение заболевания со способностью к быстрому росту и метастазированию [8, 11].

Около 30 лет назад показатель общей смертности среди больных нейробластомой превышал 85%, но в настоящее время комплексный междисциплинарный подход, а также разработка и внедрение риск-адаптированной стратегии лечения позволили увеличить общую выживаемость почти до 50%. В России для лечения детей с нейробластомой наиболее распространен протокол NB2004, который разработан в Германии группой исследователей университетской клиники Кельна под руководством проф. F. Berthold [6]. В рамках этого протокола для определения тактики лечения пациентов стратифицируют на 3 группы риска (низкого риска — группа наблюдения, промежуточного и высокого риска) в зависимости от сочетания следующих прогностических факторов: возраст пациента, стадия заболевания, статус онкогена MYCN (наличие или отсутствие амплификации) и делеция хромосомы 1p.

Хирургическое удаление опухоли — важная составная часть комбинированного лечения детей с нейрогенными новообразованиями забрюшинного пространства, а у части пациентов хирургическое лечение — это основной и порой единственный метод лечения [6]. Оперативное лечение при нейрогенных опухолях преследует главную цель — удаление максимально возможного объема первичной опухоли и ее метастазов при сохранении разумного баланса между максимальной циторедукцией и органосохраняющей операцией. Лишь определив взаимоотношение новообразования с окружающими жизненно важными анатомическими структурами и образованиями (крупными кровеносными сосудами, нервными стволами, прилежащими органами), можно оценить возможность его радикального удаления и комбинированного характера хирургического вмешательства [1].

Стандартным хирургическим доступом при нейрогенных новообразованиях забрюшинного пространства является срединная лапаротомия, обеспечивающая максимальную визуализацию оперативного поля [12]. Вместе с тем традиционный лапаротомный доступ является высокотравматичным, что проявляется выраженным послеоперационным болевым синдромом, продолжительным периодом реабилитации после операции и косметическим дефектом. Лапаротомный доступ оправдан при сложной локализации новообразования, когда в опухолевый процесс вовлечены соседние жизненно важные органы и структуры. Однако остается под вопросом целесообразность применения большого травматичного доступа у пациентов с локализованной нейрогенной опухолью с благоприятным прогнозом [13, 14].

В последнее годы появляется все больше публикаций, посвященных использованию эндовидеохирургических вмешательств в детской онкохирургии, обладающих минимальной травматичностью при сохранении радикальности оперативного пособия. Большинство исследований в детской онкохирургии посвящено эндовидеохирургическому лечению нейрогенных опухолей [8, 13, 15]. Эндовидеохирургия становится операцией выбора у пациентов с локализованными нейрогенными опухолями и отсутствием хирургических факторов риска, что находит отражение в работах ряда авторов [14—16]. Тем не менее в российской литературе опыт применения лапароскопического доступа у детей с нейрогенными опухолями забрюшинного пространства ограничен небольшими сериями или единичными наблюдениями, а работ, посвященных сравнению эффективности эндовидеохирургических и открытых операций, крайне мало [6, 13, 17, 18]. В нашей стране опыт использования эндовидеохирургических операций у детей с нейрогенными опухолями забрюшинного пространства невелик. Все вышеизложенное определяет актуальность настоящего исследования.

Цель исследования — обосновать целесообразность и преимущества лапароскопического доступа у детей с нейрогенными опухолями забрюшинного пространства.

Материал и методы

В Морозовской ДГКБ всего за период с 2018 по 2020 г. хирургическое лечение в объеме удаления нейрогенной опухоли забрюшинного пространства выполнено 72 пациентам в возрасте от 1 мес до 15 лет (средний возраст 1,5 года), среди них 33 (46%) девочки и 39 (54%) мальчиков.

Всем детям в предоперационном периоде проводили комплексное обследование, которое включало в себя, помимо рутинных тестов, определение уровня онкологических маркеров (нейроспецифическая

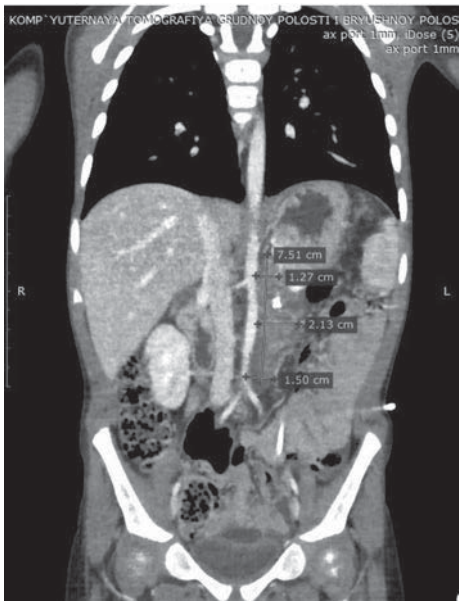

Рис. 1. **Компьютерная томограмма органов грудной и брюшной полости (фронтальная проекция) больного в возрасте 4 лет.**

Выявлена нейрогенная опухоль забрюшинного пространства.

Fig. 1. **A 4-year-old patient. Frontal CT scan of the chest and abdomen.**

Neurogenic retroperitoneal tumor.



Рис. 2. **Компьютерная томограмма органов грудной и брюшной полости (фронтальная проекция) больного в возрасте 10 лет.**

Выявлена нейрогенная опухоль забрюшинного пространства.

Fig. 2. **A 10-year-old patient. Frontal CT scan of the chest and abdomen.**

Neurogenic retroperitoneal tumor.

энолаза, лактатдегидрогеназа), катехоламинов в моче, инструментальные методы исследований: ультразвуковое исследование с цветным допплеровским картированием, компьютерную томографию (КТ) с контрастным усилением для определения расположения новообразования и его взаимосвязи с окружающими анатомическими структурами, сцинтиграфию с метайодбензилгуанидином (MIBG) для оценки распространенности патологического процесса и пункцию костного мозга для выявления возможных метастазов.

По результатам КТ **(рис. 1, 2)** определяли размер, локализацию опухоли и ее взаимоотношение с соседними анатомическими структурами, оценивали хирургические факторы риска при визуализации (Image-Defined Risk Factors — IDRF). Факторы риска IDRF, выявляемые при проведении визуализационных методов исследования, представляют собой стандартизованное описание взаимосвязи новообразования с окружающими жизненно важными анатомическими образованиями и структурами — крупными кровеносными сосудами, нервными стволами, прилежащими органами и др. [6]. Выделяют более 20 факторов риска IDRF. Детям с локализованной формой опухоли при отсутствии факторов риска IDRF (т.е. без признаков вовлечения в патологический процесс близлежащих жизненно важных анатомических образований и структур) хирургическое вмешательство выполняли с использованием лапароскопического доступа.

Для оценки распространенности опухолевого процесса использовали Международную систему стадирования нейробластом (International Neuroblastoma Staging System — INSS).

Всем пациентам с нейробластомой назначена терапия по протоколу NB2004. Адъювантная полихимиотерапия проведена 39 (54%) пациентам.

Отбор пациентов для выполнения лапароскопических вмешательств происходил на междисциплинарных обсуждениях детских хирургов, онкологов и рентгенологов.

Лапароскопические операции при нейрогенных опухолях забрюшинного пространства проводили в положении пациента на здоровом боку либо на спине. Хирургическое вмешательство выполняли под многокомпонентной эндотрахеальной анестезией. Дополнительно применяли эпидуральную анальгезию. В брюшную полость последовательно устанавливали 3 троакара: первый троакар для оптики диаметром 10 мм и 2 троакара 5 мм для манипуляторов. Создавали и поддерживали карбоксиперитонеум на уровне 4—10 мм рт.ст. Производили мобилизацию толстой кишки с использованием монополярной и/или биполярной электрокоагуляции. Опухоль выделяли из окружающих тканей в области надпочечника или симпатических ганглиев паравертебральной области. При поражении надпочечника всегда выполняли адреналэктомию **(рис. 3, 4)**. Во всех случаях опухоль извлекали из брюшной полости целиком, без фрагментации, при помощи эндомешка через расширенное троакарное отверстие в области пупка или через лапаротомный доступ по Пфаннен-

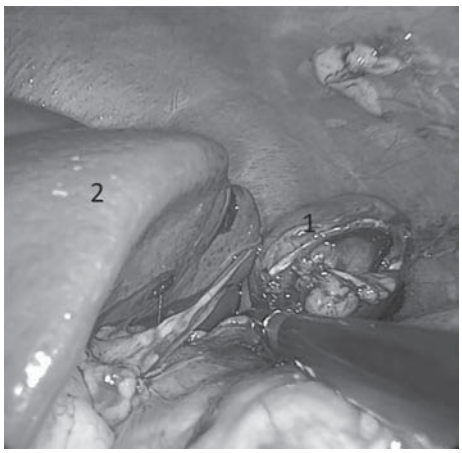

Рис. 3. **Лапароскопическая туморадреналэктомия слева (эндофотография).**

1 — опухоль левого надпочечника; 2 — селезенка.

Fig. 3. **Endoscopic image. Laparoscopic left adrenalectomy.**

1 — tumor of the left adrenal gland; 2 — spleen.

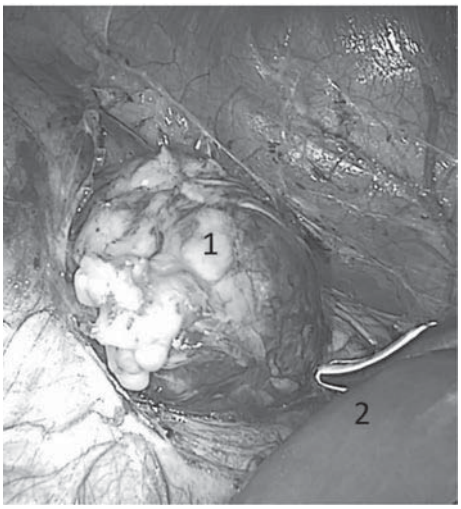

Рис. 4. **Лапароскопическая туморадреналэктомия справа (эндофотография).**

1 — опухоль правого надпочечника; 2 — печень.

Fig. 4. **Endoscopic image. Laparoscopic right adrenalectomy.**

1 — tumor of the right adrenal gland; 2 — liver.

штилю. К ложу опухоли устанавливали страховочный дренаж. Троакарные раны послойно ушивали.

В послеоперационном периоде пациентам проводили продленную эпидуральную анестезию, а в рамках концепции хирургии Fast Track — раннюю энтеральную нагрузку.

Лапароскопическое хирургическое лечение выполнено 18 пациентам, из них у 16 (88,9%) пациентов опухоль располагалась в области надпочечника, у 2 (11,1%) — паравертебрально. Открытое оперативное вмешательство выполнено 54 пациентам, из них у 28 (51,9%) пациентов новообразование располагалось в области надпочечника, у 26 (48,1%) — паравертебрально.

Общая характеристика пациентов представлена в **табл. 1**.

Для оценки полученных результатов и эффективности эндовидеохирургических вмешательств при нейрогенных опухолях забрюшинного пространства у детей проведен сравнительный анализ 2 групп пациентов без факторов риска IDRF, оперированных из разных хирургических доступов.

В основную группу исследования вошли 18 пациентов, оперированных с использованием лапароскопического доступа. Группу сравнения составили 22 пациента, которым оперативное вмешательство выполнили открытым доступом. Это были пациенты, оперированные с применением лапаротомного доступа на этапах освоения лапароскопической методики. Группы исследования были сопоставимы по возрасту, полу, локализации и размеру опухоли, стадии заболевания и по прогностическим группам риска **(табл. 2)**.

Сравнительный анализ групп исследования проводили по следующим параметрам: длительность операции, объем интраоперационной кровопотери, потребность в наркотических анальгетиках в послеоперационном периоде, частота развития интраоперационных и послеоперационных осложнений, срок активизации пациента, возобновления энтерального питания, продолжительность пребывания в стационаре после операции.

Всем детям через 3 мес после операции с контрольной целью выполняли компьютерную томографию с внутривенным контрастным усилением и сцинтиграфию с метайодбензилгуанидином.

Результаты

При сравнении длительности лапароскопических и открытых хирургических вмешательств статистически значимого различия между группами не выявлено (80,5 мин против 86,5 мин, $p>0,05$). При этом объем интраоперационной кровопотери при лапароскопических вмешательствах был достоверно ниже, чем при открытых операциях ($p<0,05$). Средний объем кровопотери в группе лапароскопических вмешательств составил 10 (5—15) мл, в группе открытых вмешательств — 17 (10—19) мл.

При использовании лапароскопической методики у 2 (11%) пациентов пришлось выполнить конверсию. В первом случае во время операции у пациента возникло кровотечение, потребовавшее конверсии и гемостаза. Во втором случае интраоперационное принятие решения о конверсии было связано с техническими трудностями при выделении опухоли выбранным доступом и с невозможностью радикального удаления опухоли без повреждения стенок сосудов.

Таблица 1. **Характеристика пациентов с нейрогенными опухолями забрюшинного пространства, оперированных за период с 2018 по 2020 г.**

Table 1. **Characteristics of patients with retroperitoneal neurogenic tumors operated in 2018—2020**

Показатель	Лапароскопия, *n*=18	Лапаротомия, *n*=54
Средний возраст, мес	11 (3—182)	14 (1—180)
Соотношение по полу (мальчики:девочки)	1,3:1	1,2:1
Локализация опухоли (%):		
надпочечник	16 (88,9)	28 (51,9)
паравертебральная область	2 (11,1)	26 (48,1)
Размер опухоли в наибольшем измерении, см	4,5 (3—12)	12 (3—15)
Наличие IDRF (%)	0	22 (40,7)

Таблица 2. **Характеристика пациентов с нейрогенными опухолями забрюшинного пространства без факторов риска IDRF**

Table 2. **Characteristics of patients with retroperitoneal neurogenic tumors without IDRF risk factors**

Показатель	Лапароскопия, *n*=18	Лапаротомия, *n*=22	*p*
Средний возраст, мес (разброс)	11 (3—182)	13 (1—178)	>0,05
Соотношение по полу (мальчики:девочки)	1,3:1	1,2:1	>0,05
Нейроспецифическая энолаза, нг/мл	19,2 (12,5—20)	13,4 (9—18,1)	>0,05
Локализация опухоли (%):			>0,05
надпочечник	16 (88,9)	14 (63,6)	—
паравертебральная область	2 (11,1)	8 (36,4)	—
Расположение опухоли (%):			>0,05
справа	9 (50)	12 (54,5)	—
слева	9 (50)	10 (45,6)	—
Размер в наибольшем измерении, см	4,5 (3—12)	5,1 (3—13)	>0,05
Стадия по INSS (%):			>0,05
1	15 (83,3)	16 (72,7)	—
2	0	1 (4,5)	—
3	0	0	—
4	0	0	—
4S	3 (16,7)	5 (22,7)	—
Амплификация MYCN (%)	1 (5,6)	2 (9,1)	>0,05
Группа низкого риска (%)	17 (94,4)	19 (86,4)	—
Группа промежуточного риска	0	1 (4,5)	>0,05
Группа высокого риска (%)	1 (5,6)	2 (9,1)	—

Таблица 3. **Сравнительный анализ результатов хирургического лечения в группах исследования**

Table 3. **Postoperative outcomes in both groups**

Показатель	Лапароскопия, *n*=18, медиана (разброс)	Лапаротомия, *n*=22, медиана (разброс)	*p*
Продолжительность операции, мин	80,5 (15—90)	86,5 (60—94)	>0,05
Объем интраоперационной кровопотери, мл/кг	10 (5—15)	17 (10—19)	<0,05
Время использования наркотических анальгетиков, сут	2 (1—3)	4 (3—5)	<0,05
Срок активизации пациентов, сут	2,5 (2—3)	3,5 (3—5)	<0,05
Начало энтерального кормления, сут	0 (0—7)	2 (1—4)	<0,05
Самостоятельный стул, сут	2 (1—4)	3 (2—6)	<0,05
Срок нахождения пациентов в стационаре после операции, дни	6 (5—7)	9 (7—12)	<0,05

В группе открытых вмешательств интраоперационное осложнение в виде кровотечения из магистральных сосудов с потерей более $^1/_2$ объема циркулирующей крови отмечено у 1 (4,5%) пациента. Кровотечение остановлено ушиванием дефектов артерий.

В основной группе у всех пациентов ранний послеоперационный период протекал значительно легче, чем в группе сравнения. Потребность в применении наркотических анальгетиков для купирования болевого синдрома после операции в группе лапароскопических операций была достоверно ниже, чем после открытых операций (p<0,05) **(табл. 3)**.

С менее выраженным болевым синдромом связана достоверно более ранняя активизация пациентов после лапароскопических вмешательств, чем пациентов группы сравнения (p<0,05). В основной группе

также отмечено раннее начало энтерального питания и нормализации функции кишечника **(см. табл. 3)**. Все это способствовало сокращению сроков пребывания в стационаре пациентов основной.

В послеоперационном периоде в группе открытых вмешательств у 1 (4,5%) пациента отмечена лимфорея (хилоперитонеум), разрешившаяся консервативно в течение 2 нед. В группе эндовидеохирургических вмешательств у 1 (5,6%) пациента развилось осложнение в виде тромбоза почечного сосуда, обусловленное пристеночной коагуляцией сосуда в процессе его отделения от опухоли.

В позднем послеоперационном периоде в группе эндохирургических вмешательств метастатических и локальных рецидивов не зафиксировано. В группе открытых оперативных вмешательств у 1 (4,5%) пациента из группы высокого риска обнаружен метастатический рецидив, случаев локального рецидива не было. Средний период наблюдения в послеоперационном периоде составил 18 мес в группе лапароскопических операций и 20 мес в группе открытых вмешательств.

Обсуждение

В российской медицине тема эндовидеохирургического удаления нейрогенных опухолей забрюшинного пространства у детей до сих пор мало изучена. Публикаций, посвященных лапароскопической методике удаления новообразований забрюшинной локализации у детей, очень мало, а сообщения о сравнительном анализе применения лапароскопического и открытого доступов при этом заболевании единичны. В зарубежной литературе встречаются немногочисленные работы по этой проблеме, и большая часть из них опубликована в последние годы.

T. Iwanaka и соавт. опубликовали результаты лапароскопических и открытых операций у 37 детей с нейробластомой. По утверждению авторов, эндовидеохирургические вмешательства у детей с нейробластомой забрюшинного пространства являются весьма эффективными. В группе лапароскопических вмешательств отмечены сокращение сроков продолжительности пребывания пациентов в стационаре после операции, более ранние сроки восстановления энтерального питания и начала химиотерапии. При сравнении длительности хирургического вмешательства и объема интраоперационной кровопотери достоверных различий между группами исследования не выявлено [19]. В наших наблюдениях также не отмечено достоверной разницы в продолжительности оперативных вмешательств лапароскопическим и открытым доступом, однако объем интраоперационнной кровопотери был достоверно больше в группе открытых операций.

C. Shirota и соавт. провели сравнительный анализ результатов лапароскопических и открытых операций у детей с локализованной формой нейробластомы разных групп прогностического риска и отсутствием факторов IDRF. Хирургические вмешательства лапароскопическим доступом выполнены 7 пациентам (5 пациентам из группы высокого риска и 2 пациентам из групп низкого и промежуточного риска), открытым доступом оперированы 9 пациентов (6 пациентов из группы высокого риска, 3 пациента из групп низкого и промежуточного риска). Обе группы исследования идентичны по возрасту пациентов, максимальному размеру образования, его анатомическому расположению, стадии заболевания и хирургическим факторам риска IDRF. При сравнении длительности операций статистически значимых различий между группами исследования не отмечено, однако объем интраоперационной кровопотери значительно выше в группе открытых операций. В группе лапароскопических вмешательств ранний послеоперационный период, как и в наших наблюдениях, протекал более благоприятно. При сравнительном анализе общей и бессобытийной выживаемости статистически достоверного различия между группами исследования не выявлено. Авторы отметили безопасность и эффективность лапароскопических операций у пациентов с локализованной формой нейробластомы при отсутствии факторов IDRF вне зависимости от прогностической группы риска [17].

Одним из противоречивых вопросов, обсуждаемых в литературе, является максимальный размер новообразования, при котором оптимально использование лапароскопического доступа. В ряде публикаций ограничением для лапароскопического удаления новообразования забрюшинного пространства авторы указывают размер опухоли более 4—7 см [15, 20, 21].

В 2008 г. хирурги из Чили опубликовали результаты исследования, в котором пациентов с новообразованиями надпочечника разделили на три группы в зависимости от размеров опухоли. Первую группу составили пациенты, у которых размер образования не превышал 6 см, во 2-ю группу вошли пациенты с размером образования 6—8 см, 3-ю группу составили пациенты, у которых размер образования был больше 8 см. Продолжительность хирургического вмешательства в 3-й группе на 20 мин превышала таковую в 1-й группе (80 мин против 60 мин), объем интраоперационной кровопотери был больше на 50 мл (100 мл против 50 мл), срок госпитализации — на 1 койко-день (3 койко-дня против 2 койкодней). При этом осложнения в 3-й группе возникали не чаще, чем в 1-й и 2-й группах. Авторы утверждают, что размер опухоли надпочечников более 8 см не является противопоказанием к оперативному вмешательству лапароскопическим доступом [22].

В настоящее время большинство авторов согласны с тем, что размер образования не может быть противопоказанием для эндовидеохирургического вмешательства [23].

В российской литературе в 2017 г. опубликованы результаты мультицентрового исследования о возможностях выполнения адреналэктомии лапароскопическим доступом у детей с нейробластомой надпочечника. На основании проведенного исследования авторы пришли к выводу, что удаление нейробластомы надпочечника лапароскопическим доступом может быть выполнено при объеме опухоли не больше 120 см^3 [13].

В наших наблюдениях средний размер нейрогенной опухоли, удаленной лапароскопическим доступом, составил 4,5 см, наибольший размер новообразования зарегистрирован у ребенка в возрасте 15 лет — 12 см. По нашему мнению, размер новообразования не является объективным критерием для определения показаний к эндовидеохирургическому вмешательству лапароскопическим доступом. Так, образование размером 5 см будет довольно сложно удалить эндовидеохирургическим способом у новорожденного ребенка в условиях ограниченного объема брюшной полости, в то время как у 15-летнего ребенка удалить образование размером 12 см с применением лапароскопического доступа вполне осуществимо. Поэтому, на наш взгляд, основным критерием для использования лапароскопического доступа при удалении нейрогенной опухоли забрюшинной локализации является отсутствие факторов риска IDRF.

Обобщая данные литературы и результаты собственных наблюдений, следует отметить, что применение эндовидеохирургических операций лапароскопическим доступом у детей с нейрогенными опухолями забрюшинного пространства имеет большие перспективы в связи с минимальной травматичностью таких вмешательств без снижения эффективности хирургического лечения и ухудшения онкологического прогноза. По частоте осложнений эндовидеохирургические операции сопоставимы с открытыми вмешательствами, однако по срокам реабилитации после операции и косметическому результату у них есть преимущества по сравнению с традиционными вмешательствами.

Заключение

Проведенное исследование показало, что при одинаковой эффективности эндовидеохирургических и традиционных открытых вмешательств при нейрогенных опухолях забрюшинного пространства у детей первые имеют ряд преимуществ: позволяют уменьшить травматичность выполняемых операций, снизить объем интраоперационной кровопотери и потребность в использовании обезболивающих препаратов в послеоперационном периоде, сократить сроки пребывания пациентов в стационаре.

Эндовидеохирургический метод может стать методом выбора в лечении детей с нейрогенными опухолями забрюшинного пространства, но требует определенных взвешенных показаний в каждом случае. Применение эндовидеохирургического метода для удаления нейрогенных опухолей забрюшинного пространства у детей целесообразно при отсутствии признаков вовлечения магистральных сосудов в опухолевый процесс. При наличии признаков прорастания опухоли в магистральные сосуды целесообразно выбирать традиционный вариант оперативного вмешательства.

Авторы заявляют об отсутствии конфликта интересов.

The authors declare no conflicts of interest.

ЛИТЕРАТУРА/REFERENCES

1. Меликов С.А. Современные методы диагностики и лечения нейрогенных опухолей забрюшинного пространства. *Русский медицинский журнал*. 2012;3(2):47-54. Ссылка активна на 29.11.20.
Melikov SA. Sovremennye metody diagnostiki i lecheniya neirogennykh opukholei zabryushinnogo prostranstva. *Russkii meditsinskii zhurnal*. 2012;3(2):47-54. (In Russ.).
https://www.rmj.ru/articles/onkologiya/Sovremennye_metody_diagnostiki_i_lecheniya_neyrogennyh_opuholey_zabryushinnogo_prostranstva_obzor_literatury/
2. Мачаладзе З.О., Давыдов М.И., Полоцкий Б.Е., Карселадзе А.И., Савелов Н.А., Ахмедов Б.Б. Нейрогенные опухоли средостения. *Вестник РОНЦ им. Н.Н. Блохина РАМН*. 2007;18(4):3-12.
Machaladze ZO, Davydov MI, Polotsky BE, Karseladze AI, Savelov NA, Akhmedov BB. Neurogenic tumors of the mediastinum. *Vestnik RONTs im. NN Blokhina RAMN*. 2007;18(4):3-12. (In Russ.).
3. Alessi S, Grignani M and Carone L. Ganglioneuroblastoma: Case report and review of the literature. *Journal of Ultrasound*. 2011;14(2):84-88.
https://doi.org/10.1016/j.jus.2011.04.006
4. Sung Eun Rha, Jae Young Byun, Seung Eun Jung, Ho Jong Chun, Hae Giu Lee, Jae Mun Lee. Neurogenic tumors in the abdomen: tumor types and imaging characteristics. *RadioGraphics*. 2003;23(1):29-43.
https://doi.org/10.1148/rg.231025050
5. Шаманская Т.В., Качанов Д.Ю., Муфтахова Г.М., Моисеенко Р.А., Усычкина А.Ю., Талыпов С.Р., Терещенко Г.В., Новичкова Г.А., Варфоломеева С.Р. Опухоли симпатической нервной системы у детей: подходы к дифференциальной диагностике при локализации опухоли в забрюшинном пространстве. *Вопросы практической педиатрии*. 2014;9(3):66-72. Ссылка активна на 28.11.20.
Shamanskaya TV, Kachanov DYu, Muftakhova GM, Moiseenko RA, Usychkina AYu, Talypov SR, Tereshchenko GV, Novichkova GA, Varfolomeeva SR. Tumours of the sympathetic nervous system in children: approaches to differential diagnosis in localization of tumour in the retroperitoneal space. *Voprosy prakticheskoi pediatrii*. 2014;9(3):66-72. (In Russ.).
https://www.researchgate.net/publication/303727568_Tumours_of_the_sympathetic_nervous_system_in_children_Approaches_to_differential_diagnosis_in_localization_of_tumour_in_the_retroperitoneal_space
6. Андреев Е.С., Шаманская Т.В., Сухов М.Н., Талыпов С.Р., Грачев Н.С., Качанов Д.Ю., Ускова Н.Г., Терещенко Г.В., Амосова А.А., Озеров С.С., Варфоломеева С.Р. Малоинвазивное хирургическое лечение детей с нейробластомой забрюшинной локализации. *Вопросы гематологии, онкологии и иммунопатологии в педиатрии*. 2017;16(3):15-22. Ссылка активна на 28.11.20.

Andreev ES, Shamanskaya TV, Sukhov MN, Talypov SR, Grachev NS, Kachanov DY, Uskova NG, Tereshenko GV, Amosova AA, Ozerov SS, Varfolomeeva SR. Minimally invasive surgery treatment of children with abdominal neuroblastoma. *Voprosy gematologii, onkologii i immunopatologii v pediatrii*. 2017;16(3):15-22. (In Russ.).
https://www.hemoncim.com/jour/article/view/63/64

7. Aydn GB, Kutluk MT, Yalçn B, Büyükpamukçu M, Kale G, Varan A. Neuroblastoma in Turkish children: experience of a single center. *Journal of Pediatric Hematology/oncology*. 2009;31(7):471-480.
https://doi.org/10.1097/mph.0b013e3181a6dea4

8. Разумовский А.Ю., Рачков В.Е., Алхасов А.Б., Задвернюк А.С., Сухов М.Н., Талыпов С.Р., Андреев Е.С., Ускова Н.Г. Торакоскопические операции при нейрогенных опухолях у детей. *Хирургия. Журнал им. Н.И. Пирогова*. 2015;9:68-73.
Razumovskiy AYu, Rachkov VE, Alkhasov AB, Zadvernyuk AS, Sukhov MN, Talypov SR, Andreev ES, Uskova NG. Thoracoscopic operations for neurogenic tumors in children. *Khirurgiya. Zhurnal im. NI Pirogova*. 2015;9:68-73. (In Russ.).
https://doi.org/10.17116/hirurgia2015968-73

9. Cushing H, Wolbach SB. The transformat ion of a malignant paravertebral sympathicoblastoma into a benign ganglioneuroma. *Am J Pathol*. 1927;3(3):203-216.
https://www.ncbi.nlm.nih.gov/pmc/articles/PMC1931802/pdf/amjpathol00376-0031.pdf

10. Wilson LM, Draper GJ. Neuroblastoma, its natural history and prognosis: a study of 487 case. *British Medical Journal*. 1974;3(5926):301-307.
https://doi.org/10.1136/bmj.3.5926.301

11. Строганова А.М., Карселадзе А.И. Нейробластома: морфологическая структура, молекулярно-генетические особенности и прогностические факторы. *Успехи молекулярной онкологии*. 2016;3(1):32-43.
Stroganova AM, Karseladze AI. Neuroblastoma: morphological pattern, molecular genetic features, and prognostic factors. *Advances in Molecular Oncology*. 2016;3(1):32-43. (In Russ.).
https://doi.org/10.17650/2313-805X.2016.3.1.32-43

12. Калинин А.П., Майстренко Н.А. *Хирургия надпочечников*. М.: Медицина; 2000.
Kalinin AP, Maistrenko HA. *Khirurgiya nadpochechnikov*. M.: Meditsina; 2000. (In Russ.).

13. Каганцов И.М., Кригерт В.В., Сатаев В.У., Врублевский С.Г. и др. Лапароскопическая адреналэктомия при нейробластоме надпочечника у детей. *Детская хирургия*. 2017;21(4):189-193.
Kagantsov IM, Krigert VV, Sataev VU, Vrublevsky SG, et al. Laparoscopic adrenalectomy in children with adrenal neuroblastoma. *Detskaya khirurgia*. 2017;21(4):189-193. (In Russ.).

14. Leclair MD, Sarnacki S, Varlet F, Heloury Y. Minimally-invasive surgery in cancer children. *Bull Cancer*. 2007;94(12):1087-1090.

15. Iwanaka T, Kawashima H, Uchida H. The laparoscopic approach of neuroblastoma. *Semin Pediatr Surg*. 2007;16(4):259-265.
https://doi.org/10.1053/j.sempedsurg.2007.06.008

16. Fuchs J, Schafbuch L, Ebinger M, et al Minimally invasive surgery for pediatric tumors — current state of the art. *J Frontiers in pediatrics*. 2014;2:1-5.
https://doi.org/10.3389/fped.2014.00048

17. Shirota C, Tainaka T, Uchida H, et al. Laparoscopic resection of neuroblastomas in low- to high-risk patients without image-defined risk factors is safe and feasible. *BMC Pediatrics*. 2017;17(1):71.
https://doi.org/10.1186/s12887-017-0826-8

18. Kelleher CM, Smithson L, Nguyen LL, et al. Clinical outcomes in children with adrenal neuroblastoma undergoing open versus laparoscopic adrenalectomy. *J Pediatr Surg*. 2013;48(8):1727-1732.
https://doi.org/10.1016/j.jpedsurg.2013.03.056

19. Iwanaka T, Arai M, Ito M, et al. Surgical treatment for abdominal neuroblastoma in the laparoscopic era. *Surg Endosc*. 2001;15(7):751-754.
https://doi.org/10.1007/s004640080074

20. Castilho LN, Castillo OA, Denes FT., Mitre AI, Arap S. Laparoscopic adrenal surgery in children. *J Urol*. 2002;168(1):221-224.
https://doi.org/10.1016/S0022-5347(05)64896-3

21. Simon T, Haberle B, Hero B, von Schweinitz D, Berthold F. Role of surgery in the treatment of patients with stage 4 neuroblastoma age 18 months or older at diagnosis. *J Clin Oncol*. 2013;31(6):752-758.
https://doi.org/10.1200/JCO.2012.45.9339

22. Castillo OA, Vitagliano G, Secin FP, Kerkebe M, Arellano L. Laparoscopic adrenalectomy for adrenal masses: does size matter? *Urology*. 2008;71:1138-1141.
https://doi.org/10.1016/j.urology.2007.12.019

23. Heloury Y, Muthucumaru M, Panabokke G, et al. Minimally invasive adrenalectomy in children. *J Pediatr Surg*. 2012;47(2):415-421.
https://doi.org/10.1016/j.jpedsurg.2011.08.003

Поступила 01.03.2021
Received 01.03.2021
Принята к печати 27.05.2021
Accepted 27.05.2021