Хирургия. Журнал имени Н.И. Пирогова
2020, №2, с. 84-88
https://doi.org/10.17116/hirurgia202002184

Pirogov Journal of Surgery
2020, No 2, pp. 84-88
https://doi.org/10.17116/hirurgia202002184

Интрамуральная гематома аорты после транспедикулярной фиксации грудного отдела позвоночника

© А.Г. АГАНЕСОВ[1], М.М. АЛЕКСАНЯН[1], Г.В. МАРДАНЯН[1], А.А. НОВИКОВА[2]

[1]ФГБНУ «Российский научный центр хирургии им. акад. Б.В. Петровского», Москва, Россия;
[2]ФГБНУ «Национальный медицинский исследовательский центр гематологии» Минздрава России, Москва, Россия

РЕЗЮМЕ

Пациенту *М.* 55 лет, 31.01.17 по поводу компрессионных переломов Th_{VII}—Th_{VIII} выполнено оперативное вмешательство — декомпрессионная ламинэктомия Th_{VII}—Th_{VIII}, транспедикулярная фиксация Th_{VI}—Th_{IX}. Затем в НМИЦ гематологии, где пациент проходил лечение, установлен диагноз множественной миеломы. При плановой КТ грудного отдела позвоночника выявлено выстояние транспедикулярно винта Th_{VI} слева за пределы тела позвонка и его интимное прилежание к стенке аорты, причем в зоне контакта винта с сосудом определены признаки интрамуральной гематомы. Пациент направлен на консультацию в РНЦХ им. акад. Б.В. Петровского. По результатам консилиума рекомендовано проведение оперативного вмешательства в два этапа: эндопротезирование грудного отдела аорты и затем ревизия системы транспедикулярной фиксации и перемонтаж системы. 14.07.17 выполнено двухэтапное оперативное вмешательство. Послеоперационный период протекал гладко. Пациент полностью вернулся к повседневной жизни.

Ключевые слова: транспедикулярная фиксация, фиксация, стабилизация, осложнение, гематома аорты, миелома.

ИНФОРМАЦИЯ ОБ АВТОРОВ:

Аганесов А.Г. — https://orcid.org/0000-0001-8823-5004; e-mail: Aaganesov@gmail.com
Алексанян М.М. — https://orcid.org/0000-0003-1321-086X; e-mail: Alexanyanmm@gmail.com
Марданян Г.В. — https://orcid.org/0000-0002-7442-520X
Новикова А.А. — https://orcid.org/0000-0001-5339-2675
Автор, ответственный за переписку: Алексанян М.М. — e-mail: Aaganesov@gmail.com

КАК ЦИТИРОВАТЬ:

Аганесов А.Г., Алексанян М.М., Марданян Г.В., Новикова А.А. Интрамуральная гематома аорты после транспедикулярной фиксации грудного отдела позвоночника. *Хирургия. Журнал им. Н.И. Пирогова*. 2020;2:84-88. https://doi.org/10.17116/hirurgia202002184

Aortic intramural hematoma after transpedicular thoracic spine fusion

© A.G. AGANESOV[1], M.M. ALEXANYAN[1], G.V. MARDANYAN[1], A.A. NOVIKOVA[2]

[1]Petrovsky National Research Center of Surgery, Moscow, Russia;
[2]National Research Center for Hematology, Moscow, Russia

ABSTRACT

A 55-year-old patient *M.* with compression fractures of Th_7—Th_8 underwent Th_7—Th_8 decompressive laminectomy, Th_6—Th_9 transpedicular spine fusion procedure on January 31, 2017. After that, multiple myeloma was diagnosed at the National Research Center for Hematology. Computed tomography revealed misplacement of a left Th_6 screw, its anterior cortical perforation and penetration into the aorta. Signs of intramural hematoma were noticed in this area. The patient was referred to the Petrovsky National Research Center of Surgery. Two-stage surgical approach was preferred. Endovascular repair of the thoracic aorta (TEVAR) was followed by revision of transpedicular fusion system and reinstallation of the screw. Operation was performed on July 14, 2017. Postoperative period was uneventful.

Keywords: transpedicular spine fusion, fixation, complication, aortic hematoma, myeloma.

INFORMATION ABOUT THE AUTHORS:

Aganesov A.G. — https://orcid.org/0000-0001-8823-5004; e-mail: Aaganesov@gmail.com
Alexanyan M.M. — https://orcid.org/0000-0003-1321-086X; e-mail: Alexanyanmm@gmail.com
Mardanyan G.V. — https://orcid.org/0000-0002-7442-520X
Novikova A.A. — https://orcid.org/0000-0001-5339-2675
Corresponding author: Alexanyan M.M. — e-mail: Alexanyanmm@gmail.com

TO CITE THIS ARTICLE:

Aganesov AG, Alexanyan MM, Mardanyan GV, Novikova AA. Aortic intramural hematoma after transpedicular thoracic spine fusion. *Pirogov Russian Journal of Surgery = Khirurgiya. Zhurnal im. N.I. Pirogova*. 2020;2:84-88. (In Russ.) https://doi.org/10.17116/hirurgia202002184

Введение

Согласно данным разных авторов, переломы позвонков составляют от 2 до 12% случаев травматических повреждений опорно-двигательного аппарата. Среди переломов позвонков выделяют неосложненные (без неврологической симптоматики) и осложненные (с неврологической симптоматикой), которые могут приводить к стойкой инвалидизации, а порой и к летальным исходам. При лечении переломов позвонков применяются как консервативные, так и оперативные методы. От 10 до 15% переломов лечат оперативно.

Множественная миелома — клональное В-клеточное заболевание, характеризующееся пролиферацией и накоплением В-лимфоцитов и плазматических клеток в костном мозге и реже экстрамедуллярно. Миеломная болезнь — второе по распространенности гематологическое заболевание, встречается с частотой 3—6 случаев на 100 000 населения в год, причем мужчины страдают данным заболеванием чаще [1]. Именно при данном новообразовании чаще всего поражаются кости скелета [2]. Поражение костной ткани устанавливают в 80% случаев, при этом в 70% случаев боль в костях — первый симптом, в 30% случаев выявляют переломы костей, при этом около 60% составляют переломы позвонков (чаще других костей скелета). Как правило, поражаются Th_{XII}-, Th_{VII}-, L_I-позвонки [3]. В 11—24% случаев переломы являются осложненными [4].

В лечении миеломной болезни применяют комплексный подход: таргетную антимиеломную химиотерапию, терапию костных изменений (бисфосфонатами), радио- и симптоматическую терапию [1]. В 3—4% проводят оперативное лечение. С этой целью применяют транскутанные транспедикулярные методики (вертебропластика, кифопластика), реже — открытые оперативные вмешательства с использованием транспедикулярных систем стабилизации. В случае миеломной болезни предусмотрены различные программы химиотерапии. При проведении транспедикулярной фиксации неверное расположение винтов, по данным разных авторов [5], отмечается в 4—30% случаев. Во время таких оперативных манипуляций повреждения аорты крайне редки, но являются весьма опасным осложнением, причем частота осложнений данного типа выше в грудном отделе позвоночника из-за анатомических особенностей позвонков [6]. К ним относят перфорацию с развитием кровотечения или образованием гематомы, эрозии стенки или образование псевдоаневризмы [7]. Обычно осложнения, связанные с повреждением аорты, проявляются в момент травмы, но довольно часто могут иметь отсроченный характер, их обнаруживают через годы или случайно [8]. В таких ситуациях прибегают к различным комбинациям оперативных техник — открытым или эндоваскулярным вмешательствам с переустановкой (чаще) винта или дальнейшему динамическому наблюдению [9].

Приводим наблюдение

Пациент *М.*, мужчина, 55 лет. Занимается административным трудом (на руководящей должности). Рост 173 см, масса тела 76 кг. Наследственный анамнез не отягощен. Не курит, алкоголь употребляет крайне редко (до 2—3 раз в год). Ведет активный образ жизни, занимается спортом на любительском уровне (футбол, волейбол, большой теннис). Был направлен в РНЦХ им. акад. Б.В. Петровского на консультацию после проведенной декомпрессионной ламинэктомии Th_{VII}—Th_{VIII}, транспедикулярной фиксации Th_{VI}—Th_{IX} от 31.01.17. При плановой КТ грудного отдела позвоночника выявлено выстояние транспедикулярно винта Th_{VI} слева за пределы тела позвонка и его интимное прилежание к стенке аорты. В зоне контакта винта с сосудом признаки интрамуральной гематомы. Случай обсужден на консилиуме в составе заведующего отделением хирургии позвоночника, заведующего отделением хирургии аорты и ее ветвей, заведующего отделением рентгенохирургии и аритмологии. По результатам консилиума рекомендовано проведение оперативного вмешательства в 2 этапа: эндопротезирование грудного отдела аорты первым этапом и ревизия системы транспедикулярной фиксации и перемонтаж системы вторым этапом.

Впервые пациент отметил появление боли в грудном отделе позвоночника в сентябре 2016 г., во время игры в волейбол. Обратился за консультацией к нейрохирургу, назначено консервативное лечение. На фоне лечения улучшения не отмечено. Болевой синдром прогрессировал, присоединилась боль в покое. В январе 2017 г. в связи с неэффективностью терапии повторно обратился за медицинской помощью, проведена КТ грудного отдела позвоночника, в ходе которой обнаружены компрессионные переломы тел Th_{VII}—Th_{VIII} позвонков. Высказано предположение о метастатическом характере поражения позвонков, в связи с чем пациент был госпитализирован для проведения диагностических мероприятий. Проведен комплекс лабораторно-инструментальных исследований, по результатам которых данных, свидетельствующих в пользу онкологического заболевания, не выявлено. Принято решение о необходимости стабилизации позвоночника. 31.01.17 выполнено оперативное вмешательство: декомпрессионная ламинэктомия Th_{VII}—Th_{VIII}, транспедикулярная фиксация Th_{VI}—Th_{IX} с установкой деротационной поперечины. Ранний послеоперационный период протекал гладко, рана заживала первичным натяжением. В связи с подозрением на миеломную болезнь пациент направлен на консультацию в НМИЦ гематологии.

16.02.17 в центре гематологии установлен диагноз множественной миеломы. Пациенту проведено 5 курсов паллиативной химиотерапии по программе VCD, 2 курса — по программе VRD. После проведения лечения выполнена КТ **(рис. 1 и 2)** грудного отдела позвоночника, обнаружено некорректное положение транспедикулярного винта. Пациент направлен на консультацию по месту оперативного лечения, где клиническая картина расценена как удовлетворительная и рекомендовано динамическое наблюдение.

Пациент направлен в РНЦХ им. акад. Б.В. Петровского на консультацию. Случай обсужден на консилиуме в составе заведующего отделением хирургии аорты и ее ветвей, заведующего отделением рентгенохирургии и аритмологии, заведующего отделением хирургии позвоночника. По результатам консилиума рекомендовано проведение оперативного вмешательства в 2 этапа: эндопротезирование грудного отдела аорты и ревизия системы транспедикулярной фиксации и перемонтаж системы.

13.07.17 больной госпитализирован в отделение рентгенохирургических методов диагностики и лечения с основным диагнозом: интрамуральная гематома грудного отдела аорты, состояние после декомпрессионной ламинэктомии Th_{VII}—Th_{VIII}, транспедикулярной фиксации Th_{VI}—Th_{IX} от 31.01.2017; фоновое заболевание — множественная миелома, протекающая с парапротеинемией G-каппа и протеинурией BJ-каппа, делецией 17p13/TP53, IIIA стадия по DSS, II стадия по ISS. Состояние после 5 курсов химиотерапии по программе VCD. Первично-резистентное течение. Состояние после 2 курсов терапии по программе VRD. Распространенный остеодеструктивный процесс. Вторичный гуморальный иммунодефицит. Рецидивирующая вирусная инфекция наружных половых органов вне обострения. Двусторонний блефарит в стадии разрешения.

После предоперационной подготовки 14.07.17 выполнено оперативное вмешательство: эндопротезирование грудного отдела аорты стент-графтом ValiantThoracic VAMF2828C150TE — первым этапом, ревизия системы транспедикулярной фиксации, перемонтаж левого винта Th_{VI} — вторым этапом **(рис. 3)**.

Оперативное вмешательство прошло без осложнений. В ходе второго этапа выявлено нестабильное положение транспедикулярного винта Th_{VI} слева. Винт удален. Под контролем рентгеновской установки с электронно-оптическим преобразователем винт транспедикулярно введен в тело Th_{VI} позвонка под другим углом. На контрольных снимках выстояния за тело позвонка не отмечено.

Проведение оперативного вмешательство с целью восстановления передней опорной колонны позвоночника (формирование корпородеза) нецелесообразно в данной ситуации из-за состояния пациента по основному заболеванию. Принято решение о проведении вмешательства после прохождения полного лечения миеломной болезни и по стабилизации состояния.

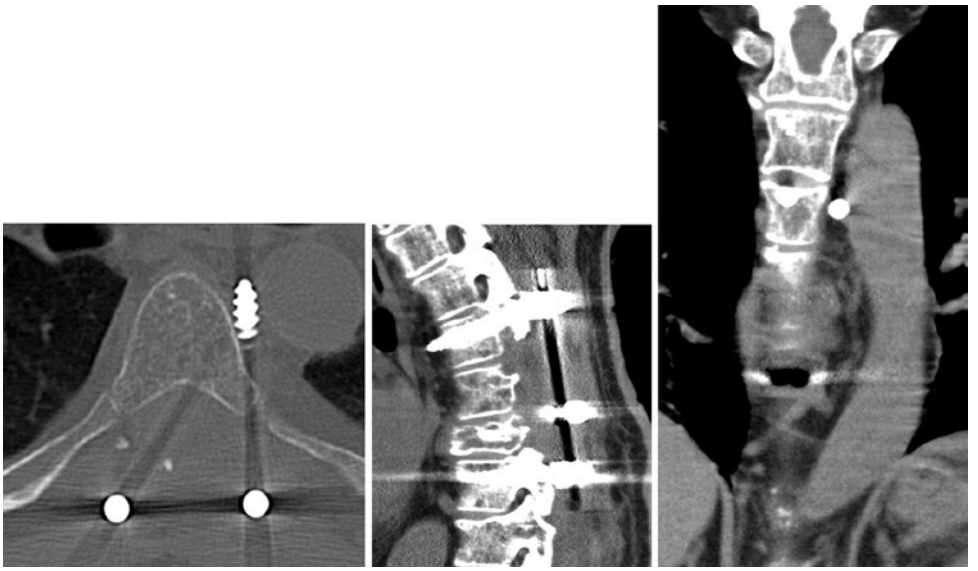

***Рис. 1*. Контрольные компьютерные томограммы органов грудной клетки от 25.05.17.**
Установлено неправильное положение левого винта Th_{VI}, прилежание его к аорте.
***Fig. 1*. Control CT on May 25, 2017.**
Malposition of the left Th_6 screw, its penetration into the aorta.

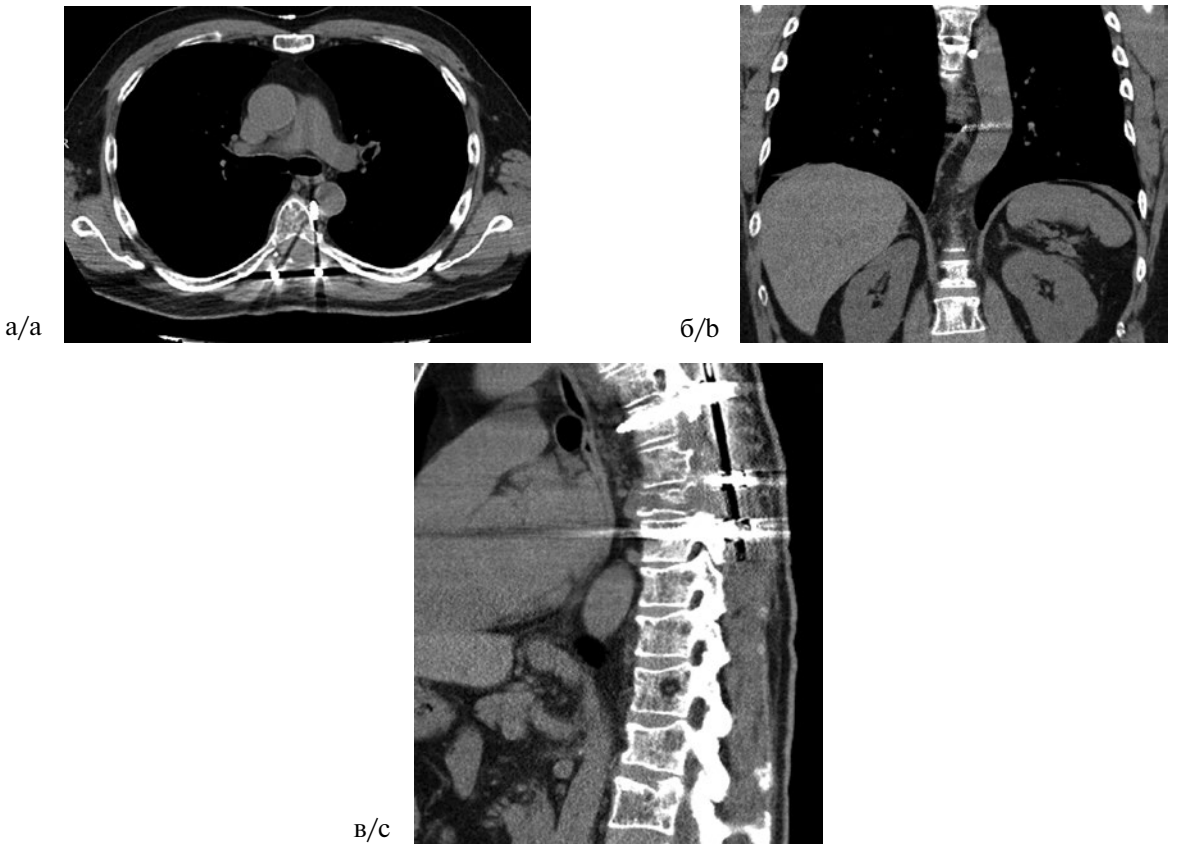

***Рис. 2*. Контрольные компьютерные томограммы органов грудной клетки от 04.07.17.**
Отмечается деформация стенки аорты, образование интрамуральной гематомы.
***Fig. 2*. Control CT on July 04, 2017.**
Aortic wall deformation and signs of intramural hematoma.

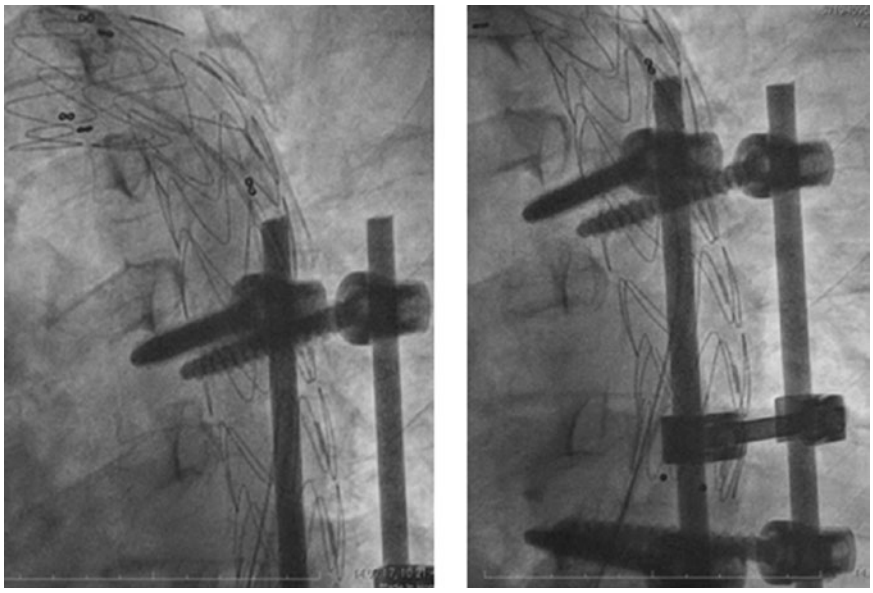

***Рис. 3*. Интраоперационные рентгенограммы позвоночника после установки стент-графта.**
***Fig. 3.* Intraoperative images following thoracic aortic stenting.**

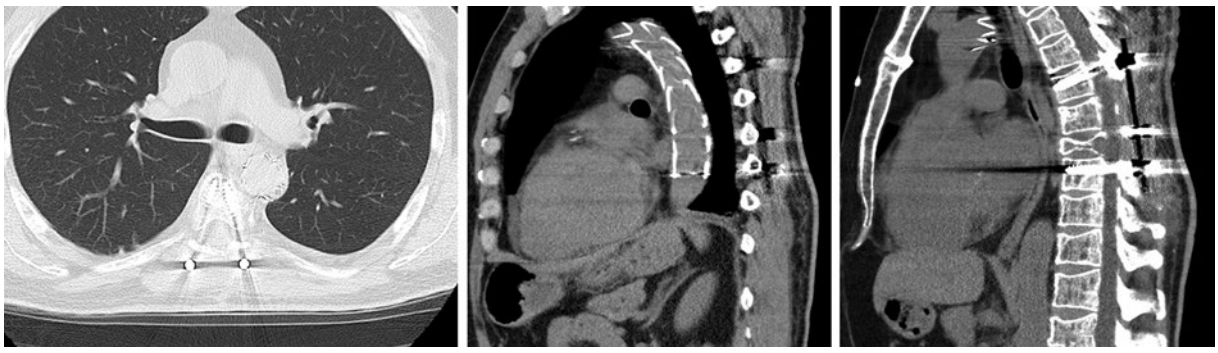

***Рис. 4*. Компьютерные томограммы органов грудной клетки от 18.07.17.**
Винты расположены в теле позвонка, не выстоят за кортикальный слой; положение эндопротеза аорты правильное.
***Fig. 4.* Control CT on July 18, 2017.**
The screws are in the vertebral bodies with no migration or malposition. The aortic stent graft position is correct.

Ранний послеоперационный период протекал гладко, раны зажили первичным натяжением. Пациент активизирован на 2-е сутки после оперативного вмешательства.

На контрольной КТ: положение системы транспедикулярной фиксации удовлетворительное, выхождения винтов за тела позвонков не отмечено, положение эндопротеза аорты удовлетворительное **(рис. 4)**.

На 4-е сутки пациент в удовлетворительном состоянии выписан под амбулаторное наблюдение кардиолога, сосудистого хирурга и травматолога-ортопеда. На 12-е сутки удалены швы.

Пациент активизирован, полностью вернулся к труду и повседневной жизни, занимается физкультурой.

В октябре 2017 г. в связи с ухудшением состояния госпитализирован в НМИЦ гематологии в связи с прогрессированием миеломной болезни. После проведения коррекции курсов химиотерапии пациенту выполнена контрольная КТ грудного отдела позвоночника, выявлены новые мягкотканые очаги в телах позвонков **(рис. 5)**. Система транспедикулярной фиксации стабильна, миграции винтов не отмечено. Пациент проходит лечение в условиях НМИЦ гематологии.

Авторы заявляют об отсутствии конфликта интересов.
The authors declare no conflict of interest.

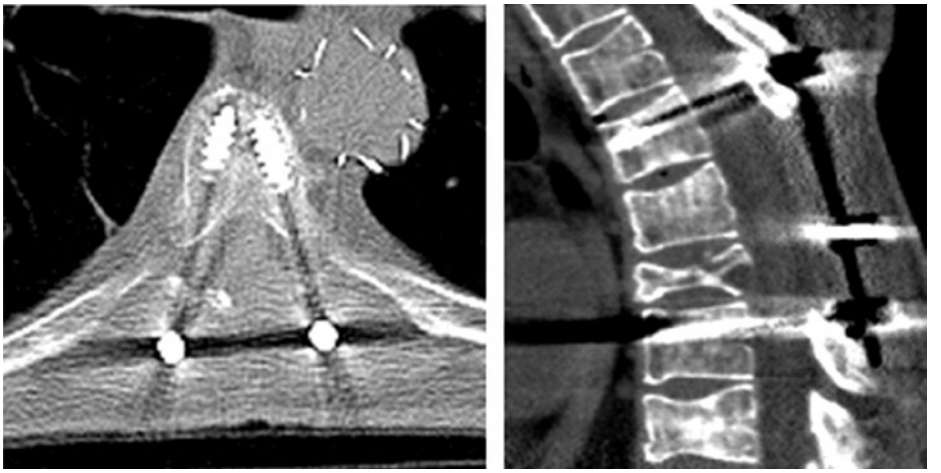

***Рис. 5*. Контрольные компьютерные томограммы органов грудной клетки от 14.11.17.**

Положение транспедикулярных винтов удовлетворительное, система стабильна; положение стент-графта в аорте правильное. Отмечается появление новых мягкотканых очагов в телах позвонков.

***Fig. 5.* Control CT on November 14, 2017.**

Fusion system is stable, the screw position is satisfactory. Aortic stent-graft stays correctly. New soft tissue focuses in vertebral bodies are detected.

ЛИТЕРАТУРА/REFERENCES

1. Molloy S, et al. Optimizing the management of patients with spinal myeloma disease. *Br J Haematol.* 2015;171(3):332-343.
2. Valesin Filho ES, et al. Pain and quality of life in patients undergoing radiotherapy for spinal metastatic disease treatment. *Int Arch Med*. 2013 Feb 18;6(1).
3. Tosi P. Diagnosis and treatment of bone disease in multiple myeloma: spotlight on spinal involvement. *Scientifica (Cairo)*. 2013;2013:104544-104546.
4. Mak KS, Lee LK, Mak RH. Incidence and treatment patterns in hospitalizations for malignant spinal cord compression in the United States, 1998—2006. *Int J Radiat Oncol Biol Phys*. 2011;80(3):824-831.
5. Mackiewicz-Milewska M, Lach S, Mackiewicz-Nartowicz H. Anévrisme de l'aorte thoracique compliquant une stabilisation transpédiculaire de la colonne thoracique. À propos d'un cas. *Ann Réadaptation Médecine Phys.* 2008;51(1):46-49.
6. Inamasu J, Guiot BH. Vascular injury and complication in neurosurgical spine surgery. *Acta Neurochir* (Wien). 2006;148(4):375-386.
7. Blocher M, et al. Leriche-Like Syndrome as a Delayed Complication Following Posterior Instrumentation of a Traumatic L1 Fracture: A Case Report and Literature Review. *Spine* (Phila. Pa. 1976). 2015;40(22):E1195-E1197.
8. Rabellino M, et al. Endovascular treatment of iatrogenic aortic injury after spinal surgery. *Minim Invasive Ther Allied Technol.* 2013;22(1):56-60.
9. Kakkos SK, Shepard AD. Delayed presentation of aortic injury by pedicle screws: Report of two cases and review of the literature. *J Vasc Surg*. 2008;47(5):1074-1082.

Поступила 26.03.19
Received 26.03.19
Принята в печать 10.04.19
Accepted 10.04.19