Хирургия. Журнал имени Н.И. Пирогова
2020, №2, с. 79-83
https://doi.org/10.17116/hirurgia202002179

Pirogov Journal of Surgery
2020, No 2, pp. 79-83
https://doi.org/10.17116/hirurgia202002179

Трудности дифференциальной диагностики и лечения ахалазии кардии у пациентки, ранее оперированной по поводу грыжи пищеводного отверстия диафрагмы

© Ш.Н. ДАНИЕЛЯН, М.М. АБАКУМОВ, Е.В. ТАТАРИНОВА, А.М. ГАСАНОВ

ГБУЗ города Москвы «НИИ скорой помощи им. Н.В. Склифосовского Департамента здравоохранения города Москвы», Москва, Россия

РЕЗЮМЕ

Стандартом лечения ахалазии кардии является эзофагокардиомиотомия с передней фундопликацией, в то время как при грыжах пищеводного отверстия диафрагмы (ГПОД) и гастроэзофагеальной рефлюксной болезни выполняют крурорафию с полной или частичной задней фундопликацией. К наиболее частым послеоперационным осложнениям ГПОД относят дисфагию в результате порочно сформированной манжеты, феномен «телескопа», синдром замедленного опорожнения желудка. Рецидив ГПОД наблюдают в 3—15% случаев. Опубликовано множество работ, освещающих результаты повторных антирефлюксных операций при ГПОД.

Цель исследования — демонстрация сложности диагностики и лечения ахалазии кардии у пациентки, ранее оперированной по поводу ГПОД.

Ключевые слова: ахалазия кардии, грыжа пищеводного отверстия диафрагмы, рефундопликация.

ИНФОРМАЦИЯ ОБ АВОРАХ:

Даниелян Ш.Н — https://orcid.org/0000-0001-6217-387X
Абакумов М.М. — https://orcid.org/0000-0001-6112-9404
Татаринова Е.В. — e-mail: katrin_mgmsu@mail.ru
Гасанов А.М. — https://orcid.org/0000-0002-1994-2052
Автор, ответственный за переписку: Татаринова Е.В. — katrin_mgmsu@mail.ru

КАК ЦИТИРОВАТЬ:

Даниелян Ш.Н., Абакумов М.М., Татаринова Е.В., Гасанов А.М. Трудности дифференциальной диагностики и лечения ахалазии кардии у пациентки, ранее оперированной по поводу грыжи пищеводного отверстия диафрагмы. *Хирургия. Журнал им. Н.И. Пирогова*. 2020;2:79-83. https://doi.org/10.17116/hirurgia202002179

Difficulties of differential diagnosis and treatment of achalasia cardia after previous hiatal hernia repair

© SH.N. DANIELYAN, M.M. ABAKUMOV, E.V. TATARINOVA, A.M. GASANOV

Sklifosovsky Research Institute for Emergency Medicine of the Moscow Healthcare Department, Moscow, Russia

ABSTRACT

Esophagocardiomyotomy followed by anterior fundoplication is a standard treatment of achalasia cardia, whereas cruroraphy with complete or partial posterior fundoplication is carried out for hiatal hernia and gastroesophageal reflux disease. The most common postoperative complications of hiatal hernia repair are dysphagia due to malformed cuff, phenomenon of «telescope» and slow gastric emptying syndrome. Recurrent hiatal hernia is observed in 3—15% of cases. Currently, there are a lot of reports devoted to redo antireflux procedures in patients with hiatal hernia. The goal of the study is to demonstrate difficulties of diagnosis and treatment in a patient with achalasia cardia after previous hiatal hernia repair.

Keywords: achalasia cardia, hiatal hernia, redo fundoplication.

INFORMATION ABOUT THE AUTHORS:

Danielyan Sh.N. — https://orcid.org/0000-0001-6217-387X
Abakumov M.M. — https://orcid.org/0000-0001-6112-9404
Tatarinova E.V. — e-mail: katrin_mgmsu@mail.ru
Gasanov A.M. — https://orcid.org/0000-0002-1994-2052
Corresponding authors: Tatarinova E.V. — e-mail: katrin_mgmsu@mail.ru

TO CITE THIS ARTICLE:

Danielyan ShN, Abakumov MM, Tatarinova EV, Gasanov AM. Difficulties of differential diagnosis and treatment of achalasia cardia after previous hiatal hernia repair. *Pirogov Russian Journal of Surgery = Khirurgiya. Zhurnal im. N.I. Pirogova*. 2020;2:79-83. (In Russ.)
https://doi.org/10.17116/hirurgia202002179

Введение

В структуре доброкачественных заболеваний пищевода лидирующее место принадлежит грыже пищеводного отверстия диафрагмы (ГПОД) [1, 2]. Нервно-мышечные заболевания пищевода занимают четвертое место после рефлюкс-эзофагита, ГПОД и рубцовой стриктуры [3, 4]. Сочетание ахалазии кардии и ГПОД с рефлюкс-эзофагитом встречается довольно редко, публикаций по этой теме крайне мало, исследования основаны на небольшом количестве наблюдений [3].

В настоящее время манометрия высокого разрешения является методом выбора диагностики нервно-мышечных заболеваний пищевода, позволяющим дифференцировать три типа ахалазии и другие формы нарушения моторики согласно Чикагской классификации (v.3.0, 2015) [5]. Суточный pH-мониторинг желудочной секреции позволяет получить объективные количественные и качественные показатели, свидетельствующие о функциональном состоянии нижнего пищеводного сфинктера. Эти данные лежат в основе дифференциальной диагностики гастроэзофагеальной рефлюксной болезни, особенно при отсутствии пептического эрозивно-язвенного поражения слизистой оболочки пищевода [5, 6].

Стандартом лечения ахалазии кардии является эзофагокардиомиотомия с передней фундопликацией, в то время как при ГПОД и гастроэзофагеальной рефлюксной болезни выполняют крурорафию с полной или частичной задней фундопликацией [1, 7]. К наиболее частым послеоперационным осложнениям ГПОД относят дисфагию в результате порочно сформированной манжеты, феномен «телескопа», синдром замедленного опорожнения желудка [7, 8]. Рецидив ГПОД наблюдают в 3—15% случаев [1]. Во многих публикациях представлены результаты повторных антирефлюксных операций при ГПОД [3].

Цель исследования — демонстрация сложности диагностики и лечения ахалазии кардии у пациентки, ранее оперированной по поводу ГПОД.

Пациентка *Э.*, 59 лет, в октябре 2015 г. в одной из больниц перенесла лапаротомию, фундопликацию по Ниссену и крурорафию по поводу ГПОД с рефлюкс-эзофагитом и дисфагией. Диагноз установлен по данным рентгенографии и эндоскопического исследования пищевода и желудка. Исследования желудочной секреции и моторики пищевода не проводились. Через 1 мес после операции отметила возобновление симптомов заболевания, прогрессирование дисфагии, появление послеоперационной вентральной грыжи. За полгода масса тела снизилась на 70 кг. В сентябре 2016 г. в том же учреждении произведены грыжесечение, пластика передней брюшной стенки с использованием проленовой сетки. Через 15 мес после фундопликации госпитализирована в НИИ скорой помощи им. Н.В. Склифосовского с жалобами на дисфагию.

При поступлении: истощена, масса тела 45 кг при росте 167 см (индекс массы тела 16,14 кг/м^2). Дыхательных и гемодинамических расстройств нет. Питалась дробно, жидкой и полужидкой пищей, отмечала частые срыгивания непереваренной пищей.

При рентгеноконтрастном исследовании пищевода и желудка: акт глотания не нарушен. Пищевод неравномерно расширен до 4,5 см, содержит большое количество жидкости. В нижней трети просвет пищевода сужен до 3 мм на протяжении 4 см **(рис. 1)**. Газовый пузырь желудка не определяется. Взвесь сульфата бария незначительными порциями поступает в желудок. Через 3 ч от момента исследования в пищеводе сохраняется значительное количество контрастного вещества **(рис. 2)**.

Рентгенограммы пищевода и желудка, выполненные до операции в другом лечебном учреждении, утеряны и недоступны для сравнительного анализа.

Фиброэзофагогастродуоденоскопия (ФЭГДС): в нижней трети пищевода коническое сужение, просвет его в дистальной части точечный, расположен эксцентрично по отношению к продольной оси. Протяженность суженного участка, расположенного проксимальнее зубчатой линии, около 3,5 см. Эндоскоп с небольшим сопротивлением при постоянной инсуфляции воздуха проведен в желудок. Органических изменений в желудке нет.

С учетом анамнестических данных о прогрессировании дисфагии после операции и данных объективных методов исследова-

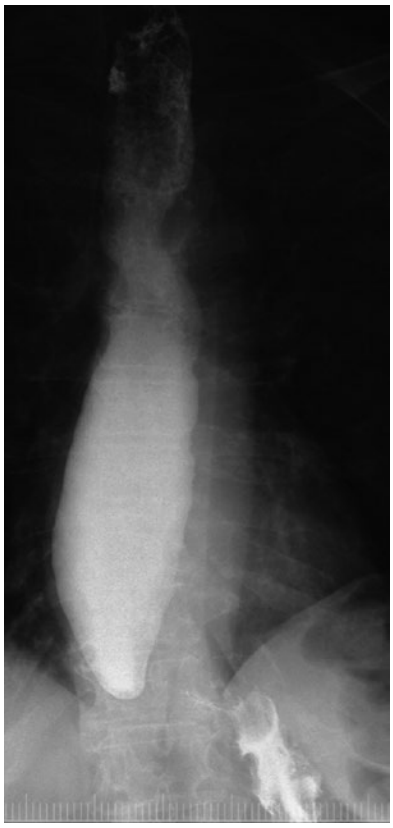

Рис. 1. **Рентгенограмма пищевода. Резкое нарушение проходимости в области пищеводно-желудочного перехода с супрастенотическим расширением диаметром до 4,5 см.**

Fig. 1. **X-ray scan of the esophagus. Severe impairment of the patency in the esophageal-gastric junction with suprastenotic enlargement up to 4.5 cm.**



Рис. 2. **Рентгенограмма пищевода и желудка через 3 ч от начала исследования. Значительная часть контрастного вещества остается в пищеводе.**

Fig. 2. **X-ray scan of the esophagus and stomach 3 hours later. Significant amount of the contrast agent remains in the esophagus.**



Рис. 3. **Сдавление дистального отдела пищевода фундопликационной манжетой (интраоперационное фото).**

Fig. 3. **Intraoperative image. Distal esophagus compression by fundoplication cuff.**



Рис. 4. **Фундопликационная манжета на 270° (интраоперационное фото).**

Fig. 4. **Intraoperative image. Fundoplication cuff is formed at 270°.**

ния заподозрено сдавление пищеводно-желудочного перехода фундопликационной манжетой. Установлены показания к реконструктивному вмешательству. С целью подготовки к операции проводилось питание через назогастральный зонд.

В январе 2017 г. выполнена верхнесрединная лапаротомия, установлено сдавление дистального отдела пищевода полной фундопликационной манжетой **(рис. 3)**. Причиной компрессии, предположительно, послужило отсутствие мобилизации большой кривизны желудка при ранее произведенной операции и грубые рубцовые сращения в поддиафрагмальном пространстве. Признаков «рецидива» ГПОД, следов вмешательства на ножках диафрагмы не выявлено.

Снята фундопликационная манжета, при этом отмечено хорошее расправление пищевода в зоне сужения. Произведена мобилизация проксимального отдела желудка по большой и малой кривизне, выполнена задняя крурорафия и сформирована задняя фундопликационная манжета на 270°, свободной оставлена переднеправая стенка пищеводно-желудочного перехода, герниопластика **(рис. 4)**.

Послеоперационное течение гладкое. При рентгеноконтрастном исследовании после операции фундопликационная манжета визуализируется под диафрагмой, однако сохраняется нарушение проходимости дистального отдела пищевода с замедленной эвакуацией контрастного вещества **(рис. 5)**.

Пациентка выписана домой на 10-е сутки после операции в удовлетворительном состоянии.

Через 5 мес пациентка вновь обратилась в НИИ скорой помощи им. Н.В. Склифосовского с жалобами на стойкую дисфагию, не поддающуюся консервативной терапии.

При рентгенографии пищевода и желудка акт глотания не нарушен, отмечается некоторое уменьшение степени дилатации пищевода диаметром до 3 см, однако сохраняется его коническое сужение в дистальном отделе. Взвесь сульфата бария мелкими порциями поступает в желудок. Газовый пузырь желудка небольшого размера. Эвакуация контрастного вещества из желудка своевременная **(рис. 6)**.

ФЭГДС: просвет пищевода расширен до 3 см, в грудном отделе отмечаются множественные циркулярные спастические сокращения в виде колец. На уровне 40 см от резцов просвет пищевода сужен из-за спазма, эндоскоп с умеренным сопротивлением проведен в желудок.

Попытка выполнить манометрию пищевода не удалась, данные оказались неинформативными. В то же время диагноз ахалазии кардии не вызывал сомнений. В связи с высоким риском осложнений открытой или лапароскопической эзофагокардиомиотомии после ряда перенесенных операций и с учетом наличия свободной переднеправой стенки пищеводно-желудочного перехода после парциальной рефундопликации решено выполнить пероральную эндоскопическую эзофагокардиомиотомию (июль 2017 г.).

Под эндотрахеальным наркозом сформирован подслизистый канал-туннель с уровня 10 см проксимальнее зубчатой линии и до уровня 3 см дистальнее кардиоэзофагеального перехода. Выполнено рассечение циркулярных мышечных волокон нижнегрудного отдела пищевода и кардиального отдела желудка на протяжении 8 см, клипирование краев дефекта слизистой оболочки.

Послеоперационное течение гладкое. Больная отметила быстрый регресс симптомов дисфагии. Выписана домой через 5 сут после операции.

Пациентка опрошена через 1,5 года после операции — дисфагии нет. За это время масса тела увеличилась на 40 кг.

При рентгеноконтрастном исследовании пищевод незначительно расширен, свободно проходим для взвеси сульфата бария **(рис. 7)**.

Обсуждение

Диагностика ахалазии кардии и ГПОД в типичных случаях не представляет трудностей. В то же время у части пациентов наблюдается сочетание ахалазии кардии и ГПОД, что значительно затрудняет дифференциальный диагноз и выбор оптимального способа лечения [3].



Рис. 5. **Рентгенограмма пищевода и желудка через 4 дня после реконструкции фундопликационной манжеты (объяснение в тексте).**

Fig. 5. **X-ray scan of the esophagus and stomach in 4 days after reconstruction of the fundoplication cuff (explanation in the text).**



Рис. 6. **Рентгенограмма пищевода и желудка через 5 мес после реконструкции фундопликационной манжеты (объяснение в тексте).**

Fig. 6. **X-ray scan of the esophagus and stomach in 5 months after reconstruction of the fundoplication cuff (explanation in the text).**



Рис. 7. **Рентгенограмма пищевода и желудка через 1,5 года после пероральной эзофагокардиомиотомии (объяснение в тексте).**

Fig. 7. **X-ray scan of the esophagus and stomach in 1.5 years after oral esophagocardiomyotomy (explanation in the text).**

Трудности диагностики ахалазии кардии в нашем наблюдении обусловлены в первую очередь отсутствием полноценного обследования до хирургического вмешательства по поводу ГПОД в другом лечебном учреждении. Отчасти поэтому нарушение проходимости дистального отдела пищевода в зоне фундопликационной манжеты нами расценено как послеоперационное осложнение. Такому выводу способствовала также утеря рентгенограмм, выполненных до первичного хирургического вмешательства. При этом ретроспективный анализ клинических и инструментальных данных позволяет нам усомниться в объективности и адекватности предоперационного диагноза ГПОД. Исследование желудочной секреции и двигательной функции пищевода позволило бы установить точный диагноз до хирургического лечения ГПОД [6].

Эффективность эзофагокардиомиотомии при ахалазии кардии зависит от стадии заболевания и полноценности рассечения циркулярных волокон пищевода при открытом или лапароскопическом доступе [3, 4]. В последние годы в лечении ахалазии кардии все более широкое применение находит пероральная эндоскопическая миотомия [9]. Эффективность этого вмешательства сопоставима с открытой или лапароскопической эзофагокардиомиотомией [8]. Между тем после ее выполнения частота развития рефлюкс-эзофагита значительно выше, что обусловлено отсутствием антирефлюксного вмешательства при данной операции [5]. В нашем наблюдении наличие свободной стенки пищеводно-желудочного перехода после реконструкции фундопликационной манжеты позволило выполнить эффективную пероральную эзофагокардиомиотомию в условиях уже устраненного гастроэзофагеального рефлюкса.

Заключение

У пациентов с нарушением проходимости дистального отдела пищевода доброкачественной этиологии следует проводить полноценное предоперационное обследование с суточным мониторингом желудочной секреции и исследованием моторики пищевода, что позволит предотвратить ошибки в диагностике и лечении этих заболеваний.

Авторы заявляют об отсутствии конфликта интересов.
The authors declare no conflict of interest.

ЛИТЕРАТУРА/REFERENCES

1. Федоров В.И., Бурмистров М.В., Сигал Е.И., Иванов А.И., Шарапов Т.Л. Анализ повторных и реконструктивных операций у пациентов с грыжами пищеводного отверстия диафрагмы. *Эндоскопическая хирургия*. 2016;22(6):3-7.
Fedorov VI, Burmistrov MV, Sigal EI, Ivanov AI, Sharapov TL. Analysis of repeated and reconstructive operations in patients with hiatal hernia. *Ehndoskopicheskaya khirurgiya*. 2016;22(6):3-7. (In Russ.)
https://doi.org/10.17116/endoskop20162263-7
2. O'Neill OM, Johnston BT, Coleman HG. Achalasia: a review of clinical diagnosis, epidemiology, treatment and outcomes. *World J Gastroenterol*. 2013;19(35):5806-5812.
https://doi.org/ 10.3748/wjg.v19.i35.5806
3. Черноусов А.Ф., Хоробрых Т.В., Ветшев Ф.П., Мелентьев А.А., Осминин С.В. Ахалазия кардии и кардиоспазм — современные принципы лечения. *Анналы хирургии*. 2012;(3):5-10.
Chernousov AF, Khorobrykh TV, Vetshev FP, Melentyev AA, Osminin SV. Achalasia cardia and cardiospasm-modern principles of treatment. *Annaly khirurgii*. 2012;(3):5-10. (In Russ.)
4. Triantafyllou T, Theodoropoulos C, Georgiou G, Kalles V, Chrysikos D, Filis K, Zografos G, Theodorou D. Long-term outcome of myotomy and fundoplication based on intraoperative real-time high-resolution manometry in achalasia patients. *Ann Gastroenterol*. 2019;32(1):46-51.
https://doi.org/10.20524/aog.2018.0326
5. Kahrila PJ, Bredenoord AJ, Fox M, Gyawali CP, Roman S, Smout AJ, Pandolfino JE. The Chicago Classification of esophageal motility disorders, v3.0. *Neurogastroenterol Motil*. 2015;27(2):160-174.
https://doi.org/10.1111/nmo.12477
6. Pandolfino JE, Kwiatek MA, Nealis T, Bulsiewicz W, Post J, Kahrilas PJ. Achalasia: a new clinically relevant classification by high-resolution manometry**.** *Gastroenterology.* 2008;135(5):1526-1533.
https://doi.org/ 10.1053/j.gastro.2008.07.022
7. Черноусов А.Ф., Хоробрых Т.В., Ветшев Ф.П. Тактика лечения больных с ахалазией кардии и кардиоспазмом. *Вестник хирургической гастроэнтерологии*. 2010;3:85-86.
Chernousov AF, Khorobrykh TV, Vetshev FP. Tactics of treating patients with cardia achalasia and cardiospasm. *Vestnik khirurgicheskoj gastroenterologii*. 2010;3:85-86. (In Russ.)
8. Луцевич О.Э., Галлямов Э.А., Ерин С.А., Макушин А.А., Загайнов Е.В. Лапароскопическая рефундопликация, или 63 месяца без изжоги. *Московский хирургический журнал*. 2017;2(54):18-24.
Lutsevich OE, Gallyamov EA, Erin SA, Makushin AA, Zagaynov EV. Laparoscopic refund or 63 months without heartburn. *Moskovskij khirurgicheskij zhurnal*. 2017;2(54):18-24. (In Russ.)
9. Schaheen L, Sanchez M, Luketich J. Peroral Endoscopic Myotomy for Achalasia. *Thorac Surg Clin*. 2018;28(4):499-506.
https://doi.org/10.1016/j.thorsurg.2018.07.005

Поступила 10.04.19
Received 10.04.19
Принята в печать 15.05.19
Accepted 15.05.19