Хирургия. Журнал имени Н.И. Пирогова
2020, №2, с. 13-20
https://doi.org/10.17116/hirurgia202002113

Pirogov Journal of Surgery
2020, No 2, pp. 13-20
https://doi.org/10.17116/hirurgia202002013

Эндоскопически-ассистированная коррекция патологических извитостей сонных артерий

© В.А. ЛУКЬЯНЧИКОВ[1], Р.Х. ХАСАУОВ[2], О.О. КОРДОНСКАЯ[1], В.А. ДАЛИБАЛДЯН[2,3], И.В. СЕНЬКО[1]

[1]ГБУЗ города Москвы «Научно-исследовательский институт скорой помощи им. Н.В. Склифосовского Департамента здравоохранения города Москвы», Москва, Россия;
[2]ГБУЗ «Республиканская клиническая больница» Министерства здравоохранения Кабардино-Балкарской Республики, Нальчик, Россия;
[3]ФГБОУ ВО «Московский государственный медико-стоматологический университет им. А.И. Евдокимова» Минздрава России, Москва, Россия

РЕЗЮМЕ

Цель исследования — оценка результатов хирургической коррекции дистальных извитостей внутренней сонной артерии с применением эндоскопии.

Материал и методы. С 1 января по 31 декабря 2018 г. на базе НИИ СП им. Н.В. Склифосовского (Москва) и Республиканской клинической больницы г. Нальчика проведено хирургическое лечение 11 пациентов с высокой патологической извитостью внутренней сонной артерии с применением эндоскопической ассистенции.

Результаты и обсуждение. Интраоперационных осложнений не зафиксировано (объемная скорость кровотока после устранения извитости в среднем увеличилась на 66,2%). В неврологическом статусе у 5 (45,5%) пациентов за время госпитализации в отделении нейрохирургии отмечен частичный или полный регресс головокружений. Семь (63,6%) пациентов перестали предъявлять жалобы на шум в ушах.

Выводы. Доступ к дистальным извитостям внутренней сонной артерии травматичен, требует применения дополнительных методик и значительного опыта хирурга. Предложенная эндоскопическая методика позволяет уменьшить риск повреждения мягких тканей, сосудисто-нервных образований, улучшить функциональные исходы.

Ключевые слова: патологическая извитость ВСА, эндоскопическая ассистенция, хирургическое лечение, исходы.

ИНФОРМАЦИЯ ОБ АВТОРАХ:

Лукьянчиков В.А. — https://orcid.org/0000-0003-4518-9874
Хасауов Р.Х. — https://orcid.org/0000-0002-3480-8521
Кордонская О.О. — https://orcid.org/0000-0003-0432-2915; e-mail: Dr.kordonskaya@gmail.com
Далибалдян В.А. — https://orcid.org/ 0000-0002-5993-3310
Сенько И.В. — https://orcid.org/0000-0002-5743-8279
Автор, ответственный за переписку: Кордонская О.О. — e-mail: Dr.kordonskaya@gmail.com

КАК ЦИТИРОВАТЬ:

Лукьянчиков В.А., Хасауов Р.Х., Кордонская О.О., Далибалдян В.А., Сенько И.В. Эндоскопически-ассистированная коррекция патологических извитостей сонных артерий. *Хирургия. Журнал им. Н.И. Пирогова*. 2020;2:13-20.
https://doi.org/10.17116/hirurgia202002113

Endoscopy-assisted surgical treatment of carotid artery kinking

© V.A. LUKYANCHIKOV[1], R.KH. KHASAUOV[2], O.O. KORDONSKAYA[1], V.A. DALIBALDYAN[2,3], I.V. SENKO[1]

[1]Sklifosovsky Research Institute for Emergency Medicine of the Moscow Healthcare Department, Moscow, Russia;
[2]Republican Clinical Hospital of the Ministry of Health of the Kabardino-Balkarian Republic, Nalchik, Russia;
[3]Evdokimov Moscow State University of Medicine and Dentistry of the Ministry of Health of Russia, Moscow, Russia

ABSTRACT

Objective — to evaluate the results of endoscopy-assisted surgical treatment of patients with «high» tortuosity of the ICA.

Material and methods. Endoscopy-assisted surgical reconstruction of high tortuosity of the ICA was made in 11 patients. All procedures were carried out at the Sklifosofsky Research Institute for Emergency Medicine (Moscow) and Republican clinical hospital of Kabardino-Balkaria (Nalchik) for the period from 01.01.18 to 31.12.18.

Results. There were no intraoperative and postoperative complications (blood flow velocity increased by 66.2% after surgery). Neurological improvement after surgery was noted in all patients. Partial or complete regression of dizziness was observed in 5 (45.5%) patients. Tinnitus disappeared in 7 (63.6%) patients.

Conclusion. Approach to the distal parts of ICA is traumatic, requires the use of additional techniques and considerable surgical experience. Endoscopic technique is valuable to reduce the risk of injury of soft tissues, neurovascular structures and improve functional outcomes.

Keywords: ICA tortuosity, endoscopic assistance, surgical treatment, outcomes.

INFORMATION ABOUT THE AUTHORS:

Lukyanchikov V.A. — https://orcid.org/0000-0003-4518-9874
Khasauov R.Kh. — https://orcid.org/0000-0002-3480-8521
Kordonskaya O.O. — https://orcid.org/0000-0003-0432-2915; e-mail: Dr.kordonskaya@gmail.com
Dalibaldyan V.A. — https://orcid.org/ 0000-0002-5993-3310
Senko I.V. — https://orcid.org/0000-0002-5743-8279
Corresponding author: Kordonskaya O.O. — e-mail: Dr.kordonskaya@gmail.com

TO CITE THIS ARTICLE:

Lukyanchikov VA, Khasauov RKh, Kordonskaya OO, Dalibaldyan VA, Senko IV. Endoscopy-assisted surgical treatment of carotid artery kinking. *Pirogov Russian Journal of Surgery = Khirurgiya. Zhurnal im. N.I. Pirogova*. 2020;2:13-20. (In Russ.)
https://doi.org/10.17116/hirurgia202002113

Введение

Гемодинамические нарушения кровотока у пациентов с патологическими извитостями (ПИ) внутренней сонной артерии (ВСА) — одна из причин развития ишемических инсультов. ПИ обнаруживают у 25% пациентов с сердечно-сосудистой недостаточностью [1, 2]. Хирургическая коррекция ПИ позволяет уменьшить гемодинамический дефицит в заинтересованном полушарии головного мозга и считается приоритетным методом лечения этого заболевания. Определенные трудности вызывает хирургия так называемых высоких извитостей ВСА, которые располагаются выше линии, соединяющей угол нижней челюсти и верхушки сосцевидного отростка, в проекции C_I—C_{II} шейных позвонков. Доступ к таким извитостям ВСА травматичен и требует применения дополнительных методик и значительного опыта хирурга. С целью уменьшения повреждения мягких тканей, сосудисто-нервных образований и улучшения функциональных исходов применена методика эндоскопической ассистенции при выделении труднодоступной извитости ВСА.

Цель исследования — оценить результаты хирургической коррекции дистальных извитостей ВСА с применением эндоскопии.

Материал и методы

С 1 января по 31 декабря 2018 г. на базе НИИ СП им. Н.В. Склифосовского (Москва) и Республиканской клинической больницы Нальчика проведено хирургическое лечение 11 пациентов с высокой патологической извитостью ВСА с применением эндоскопической ассистенции. Возраст пациентов варьировал от 43 до 82 лет (Me 54 (47; 68) года). Соотношение мужчин и женщин составило 1:3.

Девять (81,9%) пациентов жаловались в основном на шум в ушах, 4 (36%) — на постоянную головную боль, 7 (63,6%) беспокоило головокружение. В анамнезе у 2 (18%) пациентов отмечена транзиторная ишемическая атака в бассейне средней мозговой артерии (СМА) со стороны извитости, у 1 (9%) пациента — ишемический инсульт. Из сопутствующих заболеваний у 7 (63,6%) пациентов установлена гипертоническая болезнь, у 2 (18%) — сахарный диабет 2-го типа. Всем пациентам выполнено УЗИ брахицефальных артерий с регистрацией линейной скорости кровотока (ЛСК) до и после извитости, МРТ головного мозга, КТ-ангиография сосудов головы и шеи. По данным допплерографии у всех пациентов диагностирована гемодинамически значимая высокая извитость (с перепадом ЛСК до и после извитости более чем в 2 раза) **(рис. 1)**. Сопутствующее атеросклеротическое поражение стенки ВСА выявлено у 3 пациентов, однако степень септального стеноза не превышала 30%.

По данным КТ-ангиографии, у 5 (45,5%) пациентов выявлена грубая S-извитость, у 3 (27,3%) — койлинг, у 3 (27,2%) — кинкинг **(рис. 2)**. У всех больных артериальный круг большого мозга был замкнут. У 2, по данным МРТ головного мозга, отмечены признаки перенесенного инсульта в бассейне заинтересованной ВСА.

Методика операции

Хирургическое лечение пациентов с высокой патологической извитостью ВСА предусматривает разметку на коже пациента места проекции общей сонной артерии (ОСА) и патологической извитости с помощью триплексного сканирования **(рис. 3)***, доступ к ПИ ВСА с применением эндоскопической ассистенции с последующим низведением, резекцией извитости и выполнением анастомоза с исходным устьем ВСА.* На первом этапе проводят предоперационное планирование с помощью цветного дуплексного сканирования.

При этом на коже отмечают угол нижней челюсти, точку, соответствующую бифуркации ОСА, точки начала изгиба 4 (или проксимального конца извитости, когда артерия отклоняется от прямолинейного хода) и окончания изгиба 5 (или дистального конца извитости, когда артерия принимает прямолинейный ход), отрезок, соединяющий данные точки, отмечен как В, а также точку 6, являющуюся центром полученного отрезка (центром извитости). Проводят перпендикуляр от центра извитости к ветви нижней челюсти — отрезок А. Проводят линию на коже через точку 1, соответствующую бифуркации С,

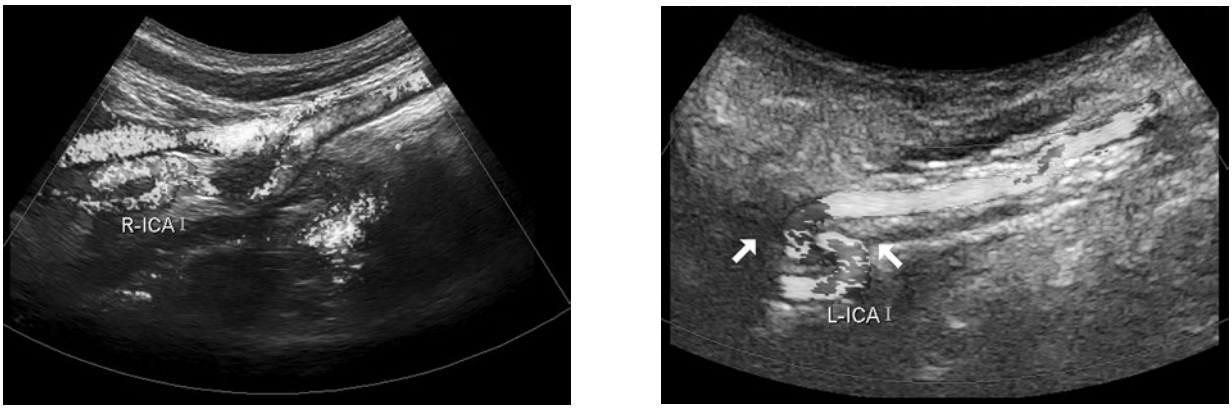

а/a б/b

Рис. 1. **При цветном дуплексном сканировании брахиоцефальной артерии визуализируется (белая стрелка) дистальная извитость правой (а) и левой (б) внутренней сонной артерии.**

Fig. 1. **Duplex scanning of ICA. Distal ICA tortuosity.**
a — right ICA (white arrow); b — left ICA (white arrow).

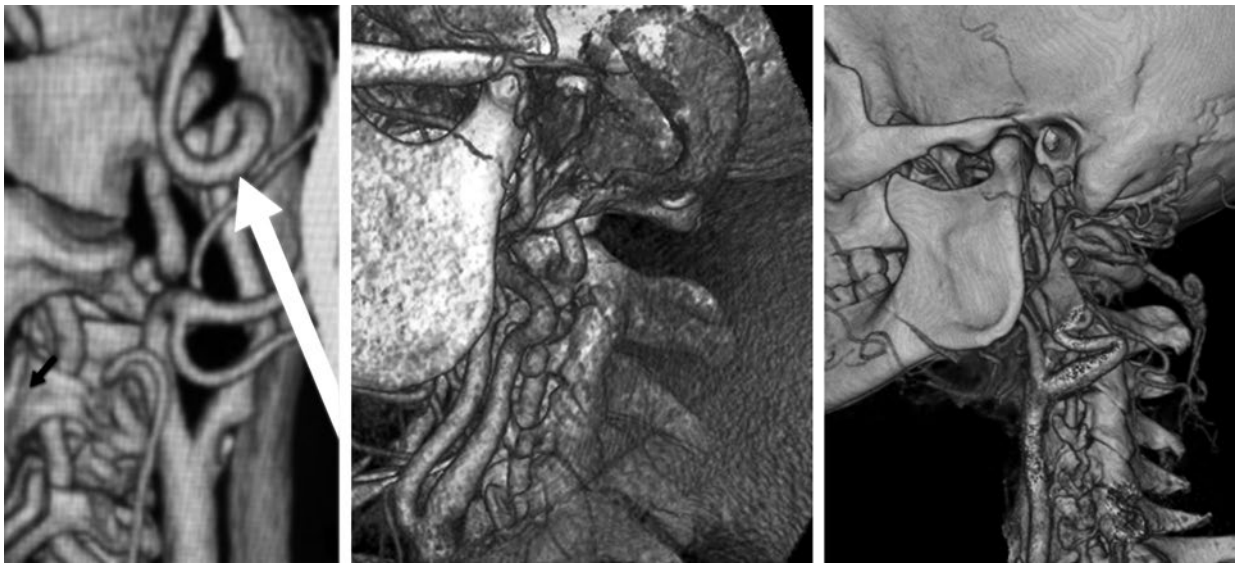

а/a б/b в/c

Рис. 2. **3D компьютерные ангиограммы головного мозга.**

а — прямая проекция, койлинг левой внутренней сонной артерии (ВСА); б — левая боковая проекция, кинкинг левой ВСА; в — левая боковая проекция, S-образная извитость левой ВСА.

Fig. 2. **3D CT angiography of the brain.**
a — CT-scan, direct plane, left ICA coiling; b – CT-scan, left lateral plane, left ICA kinking; c — CT-scan, left lateral plane, S-shaped tortuosity of the left ICA.

по внутреннему краю проекции грудино-ключично-сосцевидной мышцы длиной 3 см — отрезок С **(рис. 4)**.

Под эндотрахеальным наркозом, в положении больного на спине, с валиком под ипсилатеральным плечом и поворотом головы в противоположную сторону производят разрез мягких тканей по переднему краю кивательной мышцы длиной 3 см **(рис. 5)**.

Послойно тупым и острым способом разделяют ткани, последовательно выделяют общую, внутреннюю и наружную сонные артерии. Устанавливают ретрактор эндоскопа, заводят эндоскоп в операционную рану в краниальном направлении согласно глубине залегания бифуркации ОСА (D), патологической извитости (D) и расстоянию (A) от угла нижней челюсти и фиксируют в держателе так, что на экра-



а/a б/b

Рис. 3. **Предоперационное планирование операционного доступа.**

а — определение проекции хода общей сонной артерии и уровня патологической извитости; б — разметка доступа на коже в проекции медиального края кивательной мышцы и бифуркации общей сонной артерии (интраоперационные фотографии).

Fig. 3. **Preoperative planning.**

a — marking of the course and level of ICA tortuosity on the skin; b — marking of skin incision and approach in projection of medial edge of sternocleidomastoid muscle and CCA bifurcation.

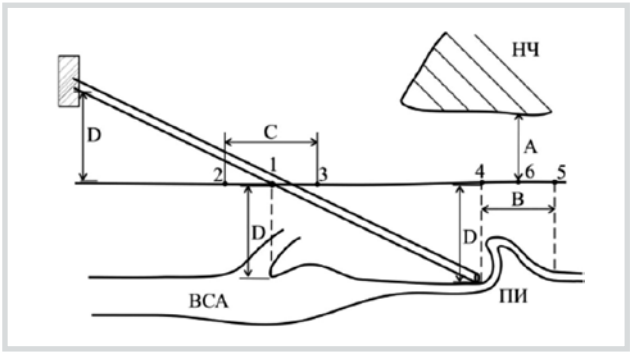

Рис. 4. **Схема эндоскопического выделения высокой извитости внутренней сонной артерии (ВСА).**

ПИ — патологическая извитость, НЧ — нижняя челюсть. А — отрезок от нижней челюсти до проекции середины извитости ВСА на коже (отрезок, являющийся перпендикуляром от центра извитости, отмеченного на коже пациента, к ветви НЧ); В — отрезок между точками, соответствующими проекции начала извитости (проксимального конца патологической извитости) и окончания извитости (дистального конца патологической извитости); С — отрезок по внутреннему краю проекции грудино-ключично-сосцевидной мышцы длиной 3 см с центром в точке, соответствующей проекции бифуркации общей сонной артерии; D — глубина залегания бифуркации ВСА, которая равна глубине залегания извитости ВСА, а также высоте расположения камеры эндоскопа над поверхностью кожи (D).

Fig. 4. **Scheme of endoscopic dissection of ICA high tortuosity.**

ICA — internal carotid artery, PT — pathological tortuosity, M — mandible. A — segment from the mandible to the projection of the middle of ICA tortuosity on the skin (perpendicular from the center of tortuosity marked on the skin to the ramus of the mandible); B — interval between the points in projections of proximal and distal ends of ICA tortuosity; C — segment on the inner edge of projection of the sternocleidomastoid muscle with a length of 3 cm, center of this segment corresponds to the projection of common carotid artery bifurcation; D — depth of ICA bifurcation that is equal to the depth of ICA tortuosity and height of endoscopic camera position above the skin.

не эндоскопической стойки визуализируются проксимальные и дистальные отделы ВСА, окружающие мягкие ткани; производят выделение ВСА на протяжении от бифуркации ОСА в дистальном направлении под контролем эндоскопа, последовательно продвигая срез эндоскопа краниально, параллельно и в непосредственной близости от стенки артерии; далее визуализируют и выделяют извитость ВСА, выполняют низведение дополнительной петли ВСА в операционную рану **(рис. 6, 7)**.

После пережатия сосудов и оценки толерантности головного мозга к пережатию производят отсечение ВСА от устья, выполняют необходимую резекцию ВСА. Далее формируют анастомоз между ВСА и ОСА по типу «конец в бок» нитью 6/0. Осуществляют пуск кровотока, ультразвуковой контроль проходимости анастомоза, ушивание раны с оставлением дренажа по Редону **(рис. 8, 9)** [3].

Результаты

Всем пациентам выполнена резекция и редрессация ВСА по указанной методике, эндоскопическая ассистенция применена на этапе мобилизации извитости. Интраоперационных осложнений не зафиксировано (объемная скорость кровотока после устранения извитости в среднем увеличилась на 66,2%). После операции пациенты находились под наблюдением в отделении реанимации и на следующий день были переведены в палату. Среднее время госпитализации составило 10 дней (5—13 дней). За время наблю-

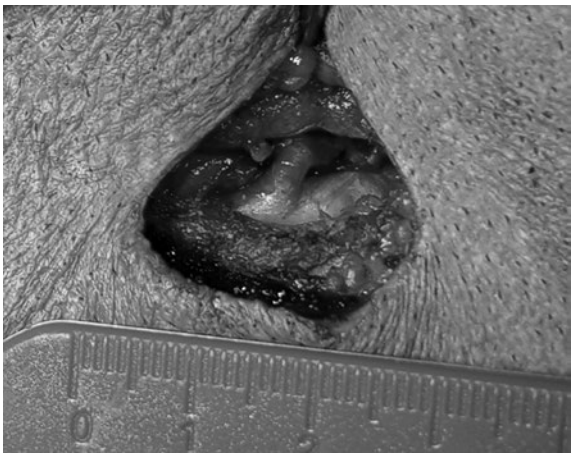

а/a



б/b

Рис. 5. **Этапы операции (интраоперационные фотографии).**

а — кожный разрез при мини-доступе к внутренней сонной артерии; б — выделение бифуркации общей сонной артерии из мини-доступа.

Fig. 5. **Intraoperative images.**

a — skin incision for minimally invasive approach to ICA; b — dissection of CCA bifurcation through minimally invasive approach.

дения и катамнеза (90 дней) данных, свидетельствующих в пользу развития острых нарушений мозгового кровообращения у оперированных пациентов, не получено, все больные живы. В неврологическом статусе у пяти (45,5%) пациентов в отделении нейрохирургии за время госпитализации отмечен частичный или полный регресс головокружения. Семь (63,6%) пациентов перестали предъявлять жалобы на шум в ушах.

При контрольном цветном дуплексном сканировании и КТ-ангиографии патологическая извитость



Рис. 6. **Заведение ретрактора и эндоскопа в операционную рану, диссекция внутренней сонной артерии в краниальном направлении с применением эндоскопической ассистенции (интраоперационное фото).**

Fig. 6. **Intraoperative image. Insertion of retractor and endoscope into surgical wound, endoscopy-assisted dissection of ICA in cranial direction.**

устранена у 100% больных, отмечен регресс гемодинамического дефицита с перепадом ЛСК не более чем на 20% **(рис. 10)**.

Обсуждение

Хирургическое лечение патологической извитости ВСА заключается в ее мобилизации, резекции участка ПИ или низведенной ВСА с выполнением последующих анастомозов «конец в конец» или «конец в бок». При дистальном расположении ПИ ВСА спереди прикрыта углом нижней челюсти, сзади — сосцевидным отростком и шейными позвонками. Выполнение доступа осложняется близким расположением околоушной железы, лицевого, языкоглоточного, подъязычного нервов, глоточного нервного сплетения, мышц, участвующих в акте глотания. При выполнении реконструкции необходимо подойти к ВСА, расположенной у основания черепа, выполнить ее мобилизацию, сохранив при этом функцию сосудов, нервов, железы [4—9].

Приведенные доступы для выполнения хирургического лечения дистальных извитостей направлены на расширение анатомического коридора с целью минимизации травмы черепно-мозговых нервов, обеспечения достаточного для наложения анастомоза пространства.R. DePalma [10] предложил метод, ко-



Рис. 7. **Вид через тубус эндоскопа, визуализируется извитость внутренней сонной артерии, производится диссекция дистальных отделов внутренней сонной артерии (интраоперационное фото).**

Fig. 7. **Intraoperative image. Endoscopic image, ICA tortuosity is visualized, dissection of the distal parts of ICA is performed.**



Рис. 8. **Каротидная бифуркация после резекции и редрессации извитости (интраоперационное фото).**

Fig. 8. **Intraoperative image. Carotid bifurcation after resection and redressation of kinking.**

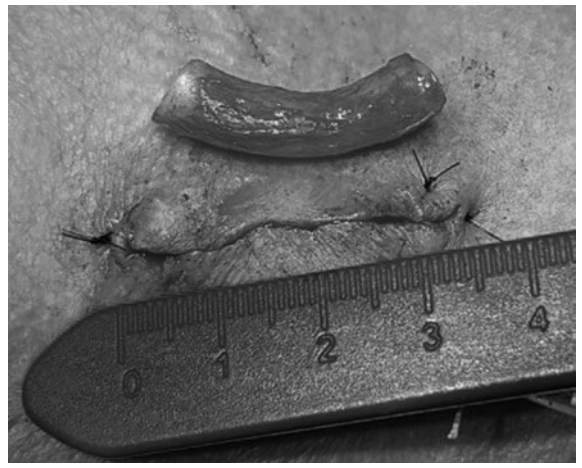

Рис. 9. **Вид послеоперационной раны с резецированным участком внутренней сонной артерии (интраоперационные фото).**

Fig. 9. **Intraoperative image. Image postoperative wound with resected ICA.**

торый предполагает пересечение заднего брюшка двубрюшной и шилоподъязычной мышцы с перевязкой затылочной артерии. Благодаря этому методу возможно осуществить безопасное выделение подъязычного, языкоглоточного нервов, а также глоточного нервного сплетения на этапе доступа к дистальным отделам ВСА.

W. Pearce и соавт. и A. Shaha и соавт. [11, 12] при наличии высокой ПИ ВСА также выполняли пересечение заднего брюшка двубрюшной мышцы, шилоглоточной, шилоподъязычной мышц с частичной резекцией шиловидного отростка. Ряд авторов [13—15] обращают внимание на травматичность такого доступа, так как у основания шиловидного отростка проходят ствол лицевого, языкоглоточного нервов, симпатический ствол, добавочный, блуждающий, подъязычный нерв, которые могут быть повреждены при хирургических манипуляциях.

S. Nelson и соавт. [16] с целью обеспечения доступа к ВСА предложили выполнять остеотомию заднего края и угла нижней челюсти. Указанная методика расщепления и резекции кости выполняется поэтапно с интра- и экстраоральными доступами. M. Devil и соавт. [17] экспериментально показали, что отведение и остеотомия нижней челюсти позволяют увеличить объем хирургического доступа в среднем на 14,6 см^3. V. Valentini и соавт. [18] также предложили указанную методику для обеспечения доступа к дистальной части шейного отдела ВСА.

Способ лечения высоких поражений ВСА, предложенный В.В. Крыловым и соавт. [9], заключается в первичном выполнении временной сублюксации нижней челюсти на стороне операции с целью уве-

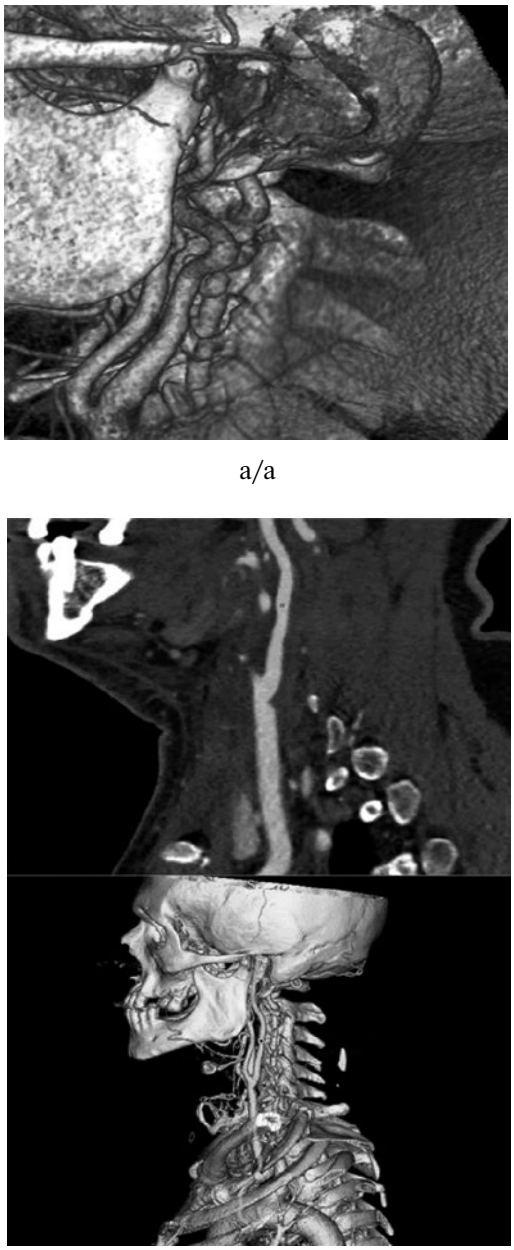

а/a

б/b

Рис. 10. **КТ-ангиограммы пациента 47 лет.**

а — до операции, визуализируется извитость левой внутренней сонной артерии; б — 2D и 3D КТ-ангиограммы после операции реконструкции извитости внутренней сонной артерии.

Fig. 10. **CT angiography of a 47-year-old patient.**

a — preoperative 3D CT angiography; left ICA tortuosity is visualized; b — 2D and 3D CT angiography after ICA reconstruction.

личения операционного коридора и угла действия при манипуляциях на дистальных отделах ВСА.

Н.Г. Хорев и соавт. [19, 20] предложили оригинальный доступ к дистальным отделам ВСА с сохранением шилоподъязычной и заднего брюшка двубрюшной мышц. Доступ имеет вид тоннеля, в котором бранши ранорасширителя представляют собой боковые стенки, двубрюшная, шилоподъязычная мышцы, ветви лицевого нерва и языкоглоточный нерв формируют верхнюю стенку, а участок заинтересованной ВСА является нижней стенкой. Выполняя данный вид вмешательства, глоточное сплетение, подъязычный нерв мобилизуют, смещают вверх и обнажают подлежащую ВСА.

Основным недостатком перечисленных способов является их травматичность, большой кожный разрез и высокий риск повреждения ветвей черепномозговых нервов (подъязычный нерв, ветви лицевого нерва, глоточное сплетение), подчелюстной и околоушной желез, необходимость сублюксации или остеотомии нижней челюсти, перевязки грудиноключично-сосцевидной ветви наружной сонной артерии, затылочной артерии, пересечения двубрюшной и шиловидных мышц.

На основании опыта эндоскопических манипуляций на сосудах конечностей (например, при заборе артерий и вен при различных видах шунтирующих операций) мы разработали методику выделения труднодоступных извитостей сонных артерий (в дистальном отделе ВСА, в проксимальном отделе ОСА) с использованием эндоскопической ассистенции [21, 22]. Предлагаемый способ уменьшает операционную травму, минимизирует размер кожного разреза.

Таким образом, применение эндоскопической ассистенции позволяет выполнить мобилизацию и реконструкцию извитости ВСА с использованием атравматичного и мини-инвазивного доступа, снизить риски тракционных повреждений черепно-мозговых нервов, подчелюстной и околоушной желез, надподъязычной группы мышц шеи. Предложенная методика позволяет устранить извитость ВСА, улучшить кровоснабжение структур головного мозга у пациентов с острыми и хроническими нарушениями мозгового кровообращения с получением максимального технического и клинического эффекта.

Авторы заявляют об отсутствии конфликта интересов.
The authors declare no conflict of interest.

ЛИТЕРАТУРА/REFERENCES

1. Стародубцев В.Б., Карпенко А.А., Альсов С.А., Марченко А.В., Чернявский А.М. Хирургическое лечение патологической извитости внутренней сонной артерии у пациентов с сосудисто-мозговой недостаточностью. *Патология кровообращения и кардиохирургия*. 2009;(1):58-60.
Starodubtsev VB, Karpenko AA, Alsov SA, Marchenko AV, Chernyavsky AM. Surgical treatment of internal carotid artery pathological tortuosity in patients with cerebrovascular insufficiency. *Patologiya krovoobrashcheniya i kardiohirurgiya*. 2009;(1):58-60. (In Russ.)
2. Zanetti PP, Rosa G, Cavanenghi D, Sorisio V, Amerio GM, Stillo R, Zappa A, Muncinelli M, Franco M, Cardellino S. Surgical treatment of carotid kinking. *J Cardiovasc Surg* (Torino). 1997;38(1):21-26. PMID: 9128117.
3. Крылов В.В., Муков М.Б., Кожаев З.У., Лукьянчиков В.А., Хасауов Р.Х. *Способ выполнения редрессации и резекции внутренней сонной артерии (ВСА) с применением эндоскопии у пациентов с высокой извитостью ВСА*. Патент РФ №2678412 от 28.01.19. Бюлл. №4. Ссылка активна на 30.04.19.
Krylov VV, Mukov MB, Kozhaev ZU, Lukyanchikov VA, Hasauov RKh. Patent RF №2678412 ot 28.01.2019. Byull. №4. *Sposob vypolneniya redressatsii i rezektsii vnutrennej sonnoj arterii (VSA) s primeneniem endoskopii u patsientov s vysokoj izvitost'yu VSA*. Patent RF No 2678412 on 28.01.19. Bull. No 4. Accessed 30.04.19. (In Russ.)
4. Лукьянчиков В.А., Хасауов Р.Х., Кожаев З.У., Гекиева Ж.С., Крылов В.В., Виноградов Р.А. Минимально инвазивное хирургическое лечение пациента с патологической извитостью сонной артерии с применением эндоскопии. *Нейрохирургия*. 2018;20(4):80-86.
Lukyanchikov VA, Khasauov RKh, Kozhaev ZU, Gekieva ZhS, Krylov VV, Vinogradov RA. Minimally invasive surgical treatment of a patient with pathological tortuosity of the carotid artery using endoscopic assistance. *Neyrokhirurgiya*. 2018;20(4):80-86. (In Russ.)
https://doi.org/10.17650/1683-3295-2018-20-4-80-86
5. Ballotta E, Da Giau G, Baracchini C, Manara R. Carotid eversion endarterectomy: perioperative outcome and restenosis incidence. *Ann Vasc Surg*. 2002;16(4):422-429.
https://doi.org/10.1007/s10016-001-0114-8
6. Markovic DM, Davidovic LB, Cvetkovic DD, Maksimovic ZV, Markovic DZ, Jadranin DB. Singlecenter prospective, randomized analysis of conventional and eversion carotid endarterectomy. *J Cardiovasc Surg* (Torino). 2008;49(5):619-625. PMID: 18670379.
7. Partsakhashvili J, Rtveliashvili N, Philishvili O, Kurdadze R, Ukkat J. Correlating the length of internal carotid artery stenosis to the technique of endarterectomy and anesthesia used. *Georgian Med News*. 2014;(234):7-11. PMID: 25341231.
8. Knight FW, Yeager RM, Morris DM. Cranial nerve injuries during carotid endoarterectomy. *Am J Surg*. 1987;154(5):529-532. PMID: 3674303.
9. Далибалдян В.А., Лукьянчиков В.А., Шалумов А.З., Полунина Н.А., Токарев А.С., Шатохина Ю.И., Степанов В.Н. Временная сублюксация нижней челюсти по поводу высокого атеросклеротического поражения внутренней сонной артерии. *Нейрохирургия*. 2016;(1):60-68.
Dalibaldyan VA, Lukyanchikov VA, Shalumov AZ, Polunina NA, Tokarev AS, Shatokhina YuI, Stepanov VN. The temporary mandible subluxation during surgical treatment of high-level atherosclerotic damages of extracranial part of internal carotid artery. *Neyrokhirurgiya*. 2016;(1):60-68. (In Russ.)
10. DePalma RG. Optimal exposure of the internal carotid artery for endarterectomy. *Surg Gynecol Obstet*. 1977;144(2):249-250. PMID: 835067.
11. Pearce W, Whitehill T. Carotid and vertebral arterial injuries. *Surg Clin North Am*. 1988;68(4):705-723. PMID: 3046001.
12. Shaha A, Phillips T, Scolea T, Golueke P, McGinn J, Sclafani S, Hoover E, Jaffe BM. Exposure of the internal carotid artery near the skull base: the posterolateral anatomic approach. *J Vasc Surg*. 1988;8(5):618-622. PMID: 3184316.
13. Hye RJ, Mackey A, Hill MD, Voeks J, Cohen DJ, Wang K, Tom M, Brott TG. Incidence, outcomes and effect on quality of life of cranial nerve injury (CNI) in the Carotid Revascularization Endarterectomy versus Stenting Trial (CREST). *J Vasc Surg*. 2015 May;61(5):1208-1214. https://doi.org/ 10.1016/j.jvs.2014.12.039
14. Schauber MD, Fontanelle LJ, Solomon JW, Hanson TL. Cranial/cervical nerve dysfunction after carotid endoarterectomy. *J Vasc Surg*. 1997;25(3):481-487. PMID: 9081129.
15. Покровский А.В., Белоярцев Д.Ф., Колосов Р.В. Что влияет на стандарты «качества» выполнения каротидной эндартерэктомии? *Ангиология и сосудистая хирургия*. 2003;9(3):80-87.
Pokrovsky AV, Beloyartsev DF, Kolosov RV. Chto vliyaet na standarty «kachestva» vypolneniya karotidnoj endarterektomii? Angiologiya i sosudistaya khirurgiya. 2003;9(3):80-87. (In Russ.)
16. Nelson SR, Schow SR, Stein SM, Read LA, Talkington CM. Enhanced surgical exposure for the high extracranial internal carotid artery. *Ann Vasc Surg*. 1992;6(5):467-472.
https://doi.org/10.1007/BF02007006
17. Devlin MA, Hoffmann KD, Johnson WD. Comparison of mandibular surgical techniques for accessing cranial base vascular lesions. *Skull Base*. 2003;13(2):65-72.
https://doi.org/10.1055/s-2003-820560
18. Valentini V, Fabiani F, Nicolai G, Torroni A, Battisti A, Iannetti G, Irace L, Faccenna F, Siani A, Pascucci M, Valentini FB. Surgical approach to the third area of the internal carotid artery through vertical osteotomy of the mandibular ramus: case report. *J Craniofac Surg*. 2002;13(6):816-820. PMID: 12457099.
19. Хорев Н.Г., Беллер А.В., Шойхет Я.Н., Куликов В.П. Хирургическое лечение патологической извитости внутренней сонной артерии у детей. Барнаул: АГМУ; 2004.
Khorev NG, Beller AV, Shoykhet YaN, Kulikov VP. Hirurgicheskoe lechenie patologicheskoj izvitosti vnutrennej sonnoj arterii u detej. Barnaul: AGMU; 2004. (In Russ.)
20. Шойхет Я.Н., Хорев Н.Г., Куликов В.П. Патологическая извитость внутренней сонной артерии и ее хирургическое лечение. *Проблемы клинической медицины*. 2005;(1):80-90.
Shoykhet YaN, Horev NG, Kulikov VP. Pathological tortuosity of the internal carotid artery and its surgical treatment. *Problemy klinicheskoj meditsiny*. 2005;(1):80-90. (In Russ.)
21. Reichenspurner H, Damiano RJ, Mack M, Boehm DH, Gulbins H, Detter C, Reichart B. Use of the voice-controlled and computer-assisted surgical system ZEUS for endoscopic coronary artery bypass grafting. *J Thorac Cardiovasc Surg*. 1999;118(1):11-16.
https://doi.org/10.1016/S0022-5223(99)70134-0
22. Kiaii B, Moon BC, Massel D, Langlois Y, Austin TW, Willoughby A, Guiraudon C, Howard CR, Guo LR. A prospective randomized trial of endoscopic versus conventional harvesting of the saphenous vein in coronary artery bypass surgery. *J Thorac Cardiovasc Surg*. 2002;123(2):204-212.
https://doi.org/10.1067/mtc.2002.118682

Поступила 23.05.19
Received 23.05.19
Принята в печать 05.07.19
Accepted 05.07.19