Хирургия. Журнал имени Н.И. Пирогова
2019, №7, с. 96-104
https://doi.org/10.17116/hirurgia201907196

Pirogov Journal of Surgery
2019, №7, pp. 96-104
https://doi.org/10.17116/hirurgia201907196

Методики хирургического лечения повреждений средней ягодичной мышцы при тотальном эндопротезировании тазобедренного сустава

© А.Д. СИНЕОКИЙ[1], Д.Г. ПЛИЕВ[1], А.Б. АБОЛИН[2], П.М. МИХАЙЛОВА[1], М.С. ГУАЦАЕВ[1], М.И. ШУБНЯКОВ[1], К.С. МИХАЙЛОВ[1]

[1]ФГБУ «Российский научно-исследовательский институт травматологии и ортопедии им. Р.Р. Вредена» Минздрава России, Санкт-Петербург, Россия;
[2]СПБ ГБУЗ «Елизаветинская больница», Санкт-Петербург, Россия

РЕЗЮМЕ

Повреждение средней ягодичной мышцы — серьезное осложнение, часто возникающее после тотального эндопротезирования тазобедренного сустава, приводит к возникновению болевого синдрома, хромоты и значительно ухудшает качество жизни. У молодых пациентов трудоспособного возраста особое внимание следует уделить минимизации повреждений средней ягодичной мышцы во время оперативного лечения.

Хорошее состояние данной мышцы обеспечивает быструю реабилитацию и раннюю активизацию пациента в раннем послеоперационном периоде. Однако после выполнения тотального эндопротезирования тазобедренного сустава с применением прямого бокового доступа Хардинга жировая дегенерация средней ягодичной мышцы может достигать 12—20%. Более того, после 2 ревизионных операций и более почти 70% передней и 40% центральной порции подвергаются жировому перерождению.

Существует множество тактик лечения этого состояния: трансоссальная фиксация мышцы, эндоскопические вмешательства, пластика ахилловым сухожилием, различные техники пластики большой ягодичной мышцы и латеральной головкой четырехглавой мышцы, применение различных аллографтов. Однако, несмотря на большое количество публикаций, посвященных данной проблеме, все тактики имеют те или иные недостатки (в том числе короткие сроки наблюдения, малое число пролеченных пациентов) и зачастую приводят к неудовлетворительным результатам лечения. Поэтому проблема хирургического достижения хорошей функции отводящих бедро мышц остается нерешенной.

Высокая распространенность доступа Хардинга, при котором неизбежно повреждается передняя порция средней ягодичной мышцы, заставляет задуматься об использовании малотравматичных хирургических доступов к тазобедренному суставу, оставляющих данную мышцу интактной.

Ключевые слова: повреждения средней ягодичной мышцы, тотальное эндопротезирование тазобедренного сустава, дефекты средней ягодичной мышцы.

ИНФОРМАЦИЯ ОБ АВТОРАХ:

Синеокий А.Д. — e-mail: sineoky_91@mail.ru; https://orcid.org/0000-0002-1819-8890
Плиев Д.Г. — https://orcid.org/0000-0002-1130-040X
Аболин А.Б. — https://orcid.org/0000-0001-9901-8400
Михайлова П.М. — https://orcid.org/0000-0003-1664-0865
Гуацаев М.С. — https://orcid.org/0000-0003-1948-0895
Шубняков М.И. — https://orcid.org/0000-0002-4774-4272
Михайлов К.С. — https://orcid.org/0000-0003-4964-3616
Автор, ответственный за переписку: Синеокий А.Д. — e-mail :sineoky_91@mail.ru

КАК ЦИТИРОВАТЬ:

Синеокий А.Д., Плиев Д.Г., Аболин А.Б., Михайлова П.М., Гуацаев М.С., Шубняков М.И., Михайлов К.С. Методики хирургического лечения повреждений средней ягодичной мышцы при тотальном эндопротезировании тазобедренного сустава. *Хирургия. Журнал им. Н.И. Пирогова*. 2019;7:96-104. https://doi.org/10.17116/hirurgia201907196

Surgical repair of gluteus medius muscle in hip replacement surgery

© A.D. SINEOKY[1], D.G. PLIEV[1], A.B. ABOLIN[2], P.M. MIKHAILOVA[1], M.S. GUATSAEV[1], M.I. SHUBNYAKOV[1], K.S. MIKHAILOV[1]

[1]Vreden Russian Research Institute for Traumatology and Orthopaedics, St. Petersburg, Russia;
[2]Elisavetinskaya hospital, St. Petersburg, Russia

ABSTRACT

Injury of gluteus medius muscle is a serious often complication after hip replacement surgery followed by pain, claudication and significant deterioration of the quality of life. Prevention of intraoperative injury of this muscle is especially relevant in young patients. Normal function of this muscle provides rapid rehabilitation and early postoperative recovery. However, hip replacement surgery through Hardinge's direct lateral approach is accompanied by fatty degeneration of gluteus medius muscle in 12-20% of

cases. Moreover, two or more redo procedures lead to fatty degeneration of almost 70% of anterior and 40% of central muscular segment. Currently, there are many methods of surgical treatment of this complication including transosseous muscle fixation, endoscopic procedures, repair using Achilles tendon, gluteus maximus muscle, lateral head of quadriceps muscle and allografts. However, various publications devoted to this problem have certain disadvantages including short follow-up period, small sample size and often unsatisfactory outcomes. Therefore, the question of surgical repair of hip abductor function remains open.

Keywords: injury of gluteus medius muscle, hip replacement surgery, defects of gluteus medius muscle.

INFORMATION ABOUT THE AUTHORS:

Sineoky A.D. — e-mail: sineoky_91@mail.ru; https://orcid.org/0000-0002-1819-8890
Pliev D.G. — https://orcid.org/0000-0002-1130-040X
Abolin A.B. — https://orcid.org/0000-0001-9901-8400
Mikhailova P.M. — https://orcid.org/0000-0003-1664-0865
Guatsaev M.S. — https://orcid.org/0000-0003-1948-0895
Shubnyakov M.I. — https://orcid.org/0000-0002-4774-4272
Mikhailov K.S. — https://orcid.org/0000-0003-4964-3616
Corresponding author: Sineoky A.D. — e-mail: sineoky_91@mail.ru

TO CITE THIS ARTICLE:

Sineoky AD, Pliev DG, Abolin AB, Mikhailova PM, Guatsaev MS, Shubnyakov MI, Mikhailov KS. Surgical repair of gluteus medius muscle in hip replacement surgery. *Pirogov Russian Journal of Surgery = Khirurgiya. Zurnal im. N.I. Pirogova*. 2019;7:96-104. (In Russ.).
https://doi.org/10.17116/hirurgia201907196

Состояние проблемы

Тотальное эндопротезирование тазобедренного сустава названо операцией XX века, что связано с революционным улучшением качества жизни после ее выполнения у страдающих коксартрозом пациентов [1]. Так, S. Kurtz и соавт. [2] утверждают, что количество операций тотального эндопротезирования к 2030 г. возрастет на 174%. В последнее время наблюдаются существенное расширение показаний к этому вмешательству и большое количество молодых пациентов трудоспособного возраста, для которых скорейшая реабилитация и возврат к привычному активному ритму жизни являются особенно важными компонентами лечения [3]. У пациентов этой возрастной группы особое внимание следует уделить сохранению отводящих мышц, плохое состояние которых может привести к возникновению болевого синдрома, хромоте и ухудшению качества жизни [4].

Средняя ягодичная мышца играет большую роль в работе тазобедренного сустава и является одним из его важных стабилизаторов. Анатомия прикрепления этой мышцы, по последним исследованиям, гораздо более сложная, чем считалось ранее. Мышцу составляют 3 пучка — передний, средний и задний, которые иннервируются верхним ягодичным нервом. Волокна переднего и среднего пучков ориентированы вертикально, а заднего — горизонтально, которые располагаются параллельно шейке бедренной кости [5]. W. Robertson и соавт. [6] показали, что сухожилие средней ягодичной мышцы прикрепляется к большому вертелу с двух сторон — латеральной и задневерхней. Задний пучок мышцы прикрепляется на задневерхнюю сторону большого вертела, а большая часть центрального и переднего пучков — на его латеральную поверхность. F. Gottschalk и соавт. [5] изучили функциональную анатомию данной мышцы и с помощью электромиографии выяснили, что средняя и малые ягодичные мышцы в первую очередь являются стабилизаторами и ротаторами таза, а главным аддуктором выступает напрягатель широкой фасции. Так, задний пучок средней ягодичной мышцы отвечает за стабилизацию головки бедренной кости в вертлужной впадине во время переката стопы. Средний пучок отвечает за начало отведения бедренной кости, а передний пучок считается внутренним ротатором бедра.

Хорошее состояние данной мышцы после выполнения эндопротезирования обеспечивает быструю реабилитацию и активизацию пациента в раннем послеоперационном периоде [7]. Повреждение этой мышцы может привести к возникновению хромоты, трудностям при ходьбе и положительному симптому Тренделенбурга, а также вызывать боль по латеральной поверхности бедра [4, 8—10]. Особенно часто отрыв сухожилия средней ягодичной мышцы, ее атрофия или бурсит могут возникать при выполнении тотального эндопротезирования тазобедренного сустава с применением прямого бокового доступа Хардинга [11], что может вызывать развитие болевого синдрома в послеоперационном периоде [12] и приводить к хромоте в 4—29% случаев [13]. Доступ Хардинга был разработан с учетом того, что *m. gluteus medius* и *m. vastus lateralis* образуют единый анатомо-функциональный комплекс, связанный массивным сухожильно-периостальным слоем. Этот доступ позволяет получить отличный обзор вертлужной впадины, сохраняя наружные ротаторы бедра интактными, однако при его выполнении повреждается передняя порция сухожилия средней ягодичной мышцы. По всему миру около 42% ортопедов используют этот доступ и его модификации при тотальном эндопротезировании тазобедренного сустава [14]. Частота жирового перерождения передней порции средней ягодичной мышцы после выполнения этого доступа при первичной артропластике может достигать 12% [15], а по данным G. Howell и соавт. [16] — 20%. Выполняя данный доступ при ревизионной операции, следует иметь в виду, что повторное повреждение передней части средней ягодичной мышцы может отрицательно сказаться на функции конечности. Так, после выполнения 2 ревизий и более почти 70% передней и 40% центральной порции подвергаются жировому перерождению [15].

Диагностика повреждений мышц

Кроме клинических методов оценки степени повреждения отводящих мышц, существуют различные инструментальные методы. В числе методов пред- и послеоперационной диагностики следует упомянуть об УЗ- и МРТ-исследовании. Компьютерная томография позволяет определить степень жировой дегенерации мышцы. Для этого служит классификация Goutallier, которую изначально применяли для оценки состояния мышц вращательной манжеты плеча (0 степень — нормальная мышца, 1 — наличие пробелок жира, 2 — мышечная ткань преобладает над жировой, 3 — мышечная и жировая ткани занимают равное пространство, 4 — жировая ткань преобладает над мышечной). Затем эту классификацию адаптировали для использования при проведении МРТ [17].

V. Khoury и соавт. [18] адаптировали эту классификацию и для УЗ-оценки состояния мышц: 0 степень — нормальная эхогенность и перистая структура, 1—2 — средняя эхогенность и сглаженная перистая структура, 3—4 — от умеренной до выраженной; выраженная гиперэхогенность и отсутствие перистой структуры.

Для того чтобы разделить состояние мышц по степени атрофии, была разработана классификация Thomazeau, используемая при проведении УЗ- и МРТ-исследований [19]: I — слабая атрофия (>0,60), II — средняя атрофия (0,40—0,60), III — выраженная атрофия (<0,40).

Для более простой и специализированной оценки жировой дегенерации ягодичных мышц в 2012 г. была разработана классификация Quartile со сравнимой точностью и надежностью. Эта классификация делит пациентов на 5 групп по процентному соотношению жирового перерождения средней ягодичной мышцы [8]: 0 — норма, 1 — 1—25% мышц подверглось жировому перерождению, 2 — 25—50%, 3 — 50—75%, 4 — 75—100%.

Наиболее простым клиническим методом является оценка силы отводящих мышц с помощью ручного динамометра, для этого исследователь удерживает динамометр в области наружной лодыжки, а испытуемый начинает отводить ногу [20].

Для интраоперационной оценки состояния мышц M. Zywiel и соавт. [21] разработали классификацию, согласно которой дефекты мышц делятся на 4 группы: 0 — полное отсутствие отводящих мышц, I — выраженный дефект отводящих мышц, II — выраженная фиброзная и рубцовая перестройка, отсутствие дефекта, III — отсутствие фиброзной перестройки, отсутствие дефекта.

Разрывы средней ягодичной мышцы впервые описаны T. Bunker и соавт. [22] и A. Kagan [23] в конце 90-х годов; из-за сходства разрывов этой мышцы с разрывами мышц вращающей манжеты плеча введен термин «вращающая манжета бедра». P. Lachiewicz [24] выделил три группы у пациентов с таким диагнозом. 1-ю группу составили пациенты, испытывающие боль по латеральной поверхности бедра, с хронической недостаточностью отводящих мышц, но без признаков артроза тазобедренного сустава. Пациенты этой группы жаловались на боль по латеральной стороне бедра и слабость отводящего аппарата бедра, сохраняющуюся до 1 года после операции. МРТ у них свидетельствовала о наличии жидкости в вертельной сумке и отрывах сухожилия средней ягодичной мышцы от места прикрепления или разрывах около кости. Для лечения разрывов у пациентов этой группы авторы применяли методику трансоссальной фиксации сухожилия средней ягодичной мышцы [26, 27]. 2-я группа включила больных со сложными разрывами ягодичной группы мышц, случайно обнаруженными при выполнении операции тотального эндопротезирования или остеосинтеза переломов шейки бедренной кости. Разрывы у пациентов этой группы представлены дефектом сухожилия средней ягодичной мышцы круглой или овальной формы. Вертельная сумка у них была заполнена жидкостью, а поверхность большого вертела была подвержена склерозированию и образованию остеофитов. Для лечения разрывов и дефектов T. Bunker и соавт. [22] выполняли удаление остеофитов, декортикацию склерозированных участков большого вертела бедренной кости и трансоссальную фиксацию сухожилия. В 3-ю группу вошли пациенты с отрывом сухожилия от места прикрепления после тотального эндопротезирования через латеральный или переднелатеральный доступы. Такие пациенты испытывают сильную боль по латеральной поверхности бедра и нуждаются в хирургическом лечении [24].

Существует множество тактик лечения этого состояния: трансоссальная фиксация мышцы, эндоскопические вмешательства, пластика ахилловым сухожилием, различные техники пластики большой ягодичной мышцы и латеральной головкой четырехглавой мышцы, применение различных аллографтов. Ряд авторов [28, 29] отмечают, что для хирургической коррекции разрывов средней ягодичной мышцы небольшого размера достаточно трансоссальной фиксации ее сухожилия к месту прикрепления, открытой или эндоскопической, тогда как массивные дефекты и застарелые повреждения требуют проведения более сложных мягкотканных пластик и реконструкций.

Авторы [25, 30—32], оценившие методику трансоссальной фиксации сухожилия средней ягодичной мышцы, утверждают, что эта операция может существенно улучшить качество жизни и функцию тазобедренного сустава. Хирургическая техника данной операции заключается в остром отделении апоневроза средней ягодичной мышцы и латеральной головки четырехглавой от прилежащего подвздошно-большеберцового тракта и напрягателя широкой фасции. Затем выполняют мобилизацию данных мышц от передневерхнего участка капсулы и широкой фасции и, если необходимо, от подвздошной кости, чтобы достичь оптимального перекрытия зоны большого вертела без излишнего натяжения. Обработка зоны прикрепления сухожилия мышцы включает иссечение большого вертела до кровоточащей кости и просверливание отверстий для последующей трансоссальной фиксации **(рис. 1)**. Трансоссальную фиксацию выполняют с помощью нерассасывающегося шовного материала **(рис. 2)**.

После применения данной методики A. Lubbeke и соавт. [33] отметили, что у пациентов уменьшилась хромота и улучшилась оценка по шкале Харриса в раннем послеоперационном периоде, но на более поздних сроках восстановления функции добиться не удалось. Чем раньше диагностируют разрыв, тем больший эффект получают от проведенной операции. После жировой и рубцовой дегенерации сухожилий и мышц операция не может гарантировать хороший результат, что увеличивает значимость своевременной диагностики данной патологии у пациентов. H. Miozzari и соавт. [32] отследили результаты лечения застарелых разрывов средней ягодичной мышцы методом трансоссальной фиксации и в 25% случаев получили плохой результат. M. Walsh и соавт. [34] проанализировали результаты этой операции у 72 пациентов и установили, что средняя оценка функции тазобедренного сустава увеличи-

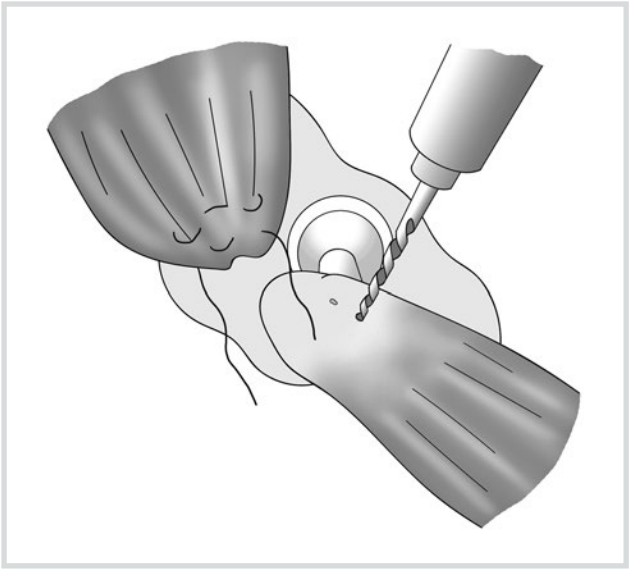

Рис. 1. **Обработка зоны прикрепления сухожилия средней ягодичной мышцы.**

Fig. 1. **Management of attachment area for the tendon of gluteus medius muscle.**

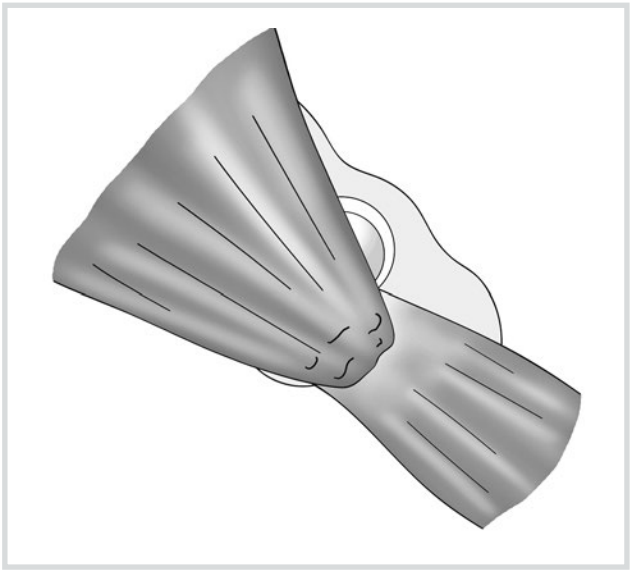

Рис. 2. **Трансоссальная фиксация сухожилия средней ягодичной мышцы.**

Fig. 2. **Transosseous fixation of the tendon of gluteus medius muscle.**

лась с 10,85 до 16,66 балла. До операции нормальная походка наблюдалась лишь у 5% пациентов, а после операции — у 78%, остальные 22% пациентов после вмешательства ходили без трости, но отмечали небольшую хромоту. Однако у 5,5% больных случился отрыв прикрепленного сухожилия от большого вертела в срок до 6 мес после операции.

Эндоскопическое восстановление средней ягодичной мышцы с помощью якорной фиксации впервые описано J. Voos и соавт. [35] в 2007 г. Отмечено отсутствие боли и осложнений у 10 пациентов в последующие 25 мес после операции, у всех пациентов сила отводящих бедро мышц составила 5 баллов из 5 возможных, и все они обрели полную амплитуду движений. Среднее значение индекса Харриса после операции составило 94 балла. Авторы применяли стандартные латеральный проксимальный и латеральный дистальный порты по обе стороны от большого вертела и использовали артроскоп 30° и помпу с давлением 40 мм рт.ст., а также трехэтажные якорные конструкции 5,5 мм для фиксации сухожилий к кости. При больших полнослойных разрывах или плохом состоянии сухожилий средней ягодичной мышцы авторы дополняли эту методику трансоссальными швами для более надежного восстановления — в этом случае хирург использует якорь для проксимального ряда швов, а концы нитей — для второго ряда, накладываемого трансоссально. После операции пациенты носят отводящий ортез в течение 1 мес и 6 нед пользуются костылями для ограничения нагрузки. Постепенное возвращение к повседневной нагрузке разрешено через 3 мес. F. McCormick и соавт. [36] выяснили, что применение артроскопической техники и якорной фиксации при больших разрывах средней ягодичной мышцы позволяет добиться хороших и отличных результатов, сила отводящих мышц существенно возрастает, однако лучший результат достигается у пациентов более молодого возраста.

M. Fehm и соавт. [37] описали методику реконструкции средней ягодичной мышцы пластикой ахиллова сухожилия с блоком пяточной кости, который фиксировали к большому вертелу на место прикрепления отводящих мышц. Отмечено, что данную операцию следует выполнять при хорошем состоянии отводящих мышц, способных перенести реконструкцию с костным блоком. Сначала авторы заготавливали участок ахиллова сухожилия с блоком из пяточной кости размером 2×1,5×1 см, с проксимальным краем формы ласточкиного хвоста для лучшей фиксации к большому вертелу и предотвращения проксимальной миграции. Далее формировали желоб в большом вертеле для костного блока. Участок предыдущего прикрепления сухожилия средней ягодичной мышцы обрабатывали буром до кровоточащей кости. После этого мобилизовывали отводящие мышцы, чтобы найти жизнеспособные ткани для фиксации к аллографту. Пространство между малой и средними ягодичными мышцами расширяли, чтобы сместить отводящие мышцы книзу для прикрепления к аллографту. Сухожильную часть аллографта проводили через интактную среднюю ягодичную мышцу примерно на 3 см выше разорванного конца, после чего сухожильную часть аллографта формировали петлей вокруг данной мышцы. Бедру придавали положение максимального отведения, и костную часть аллографта укладывали в желоб на вертел и фиксировали серкляжем, который обвивали вокруг костного блока и проксимальной части бедренной кости. Сухожильную часть аллографта подшивали узловыми нерассасывающимися швами к малой ягодичной мышце, передней части капсулы и интактной части сухожилия средней ягодичной мышцы. Затем проверяли амплитуду движений в тазобедренном суставе и состоятельность пластики. Авторы отследили результаты данной операции у 7 пациентов в сроки до 24 мес и выяснили, что средняя оценка HHS увеличилась с 34,7 до 85,9 балла. Кроме того, данная техника позволяет уменьшить интенсивность боли, увеличить силу отводящих мышц, добиться исчезновения хромоты и позитивного симптома Тренделенбурга. После выполнения этой операции 3 пациента передвигались без какой-либо помощи, 2 — использова-

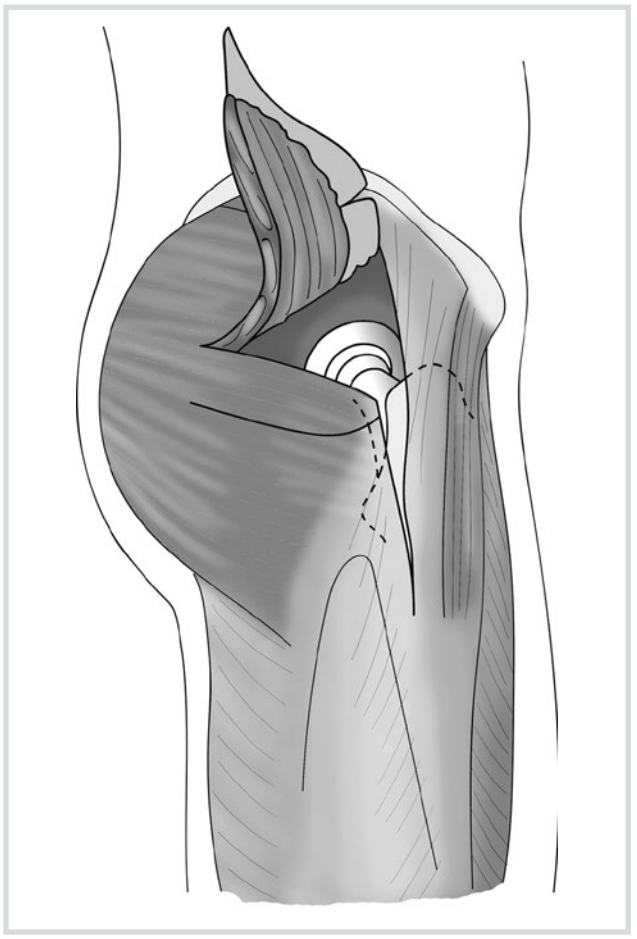

Рис. 3. **Формирование лоскута из передней части средней ягодичной мышцы.**

Fig. 3. **Flap from anterior segment of gluteus medius muscle.**

ли трость и 2 — использовали трость только для прогулок на большие расстояния.

При отсутствии большого вертела, обусловленном предыдущими хирургическими вмешательствами, возможно подшивание отводящих мышц к илиотибиальному тракту. Это повышает степень стабильности прооперированного сустава, но не избавляет пациентов от хромоты [38].

L. Whiteside и соавт. [39] описали методику пластики при отрывах от большого вертела и дефектах средней ягодичной мышцы путем транспозиции участка большой ягодичной мышцы. Авторы использовали задний доступ к тазобедренному суставу для данного вмешательства. Передний участок половины большой ягодичной мышцы приподнимали и выделяли остро и тупо, чтобы сформировать треугольный лоскут с основанием в проксимальной стороне **(рис. 3)**. Передний фасциальный край этого лоскута рассекали до мышечной ткани, чтобы добиться адекватного натяжения мышечных волокон. Недостаток задней капсулы и наружных ротаторов компенсировали формированием дополнительного заднего лоскута из большой ягодичной мышцы. Участок дистального прикрепления задней порции большой ягодичной мышцы к напрягателю широкой фасции длиной 1,5 см рассекали с формированием заднего лоскута треугольной формы, который в проксимальном направлении был более широким, чем в дистальном **(рис. 4)**. Формирование этого лоскута открывает обзор к седалищному нерву, который необходимо выделить и защитить. Задний лоскут большой ягодичной мышцы подшивали прочными нерассасывающимися швами к передней капсуле и переднему краю большого вертела, дополнительно укрепляя узлами из рассасывающегося шовного материала. Большой вертел подготавливали к прикреплению переднего мышечного лоскута. Острым остеотомом удаляли кортикальный слой площадью 2×3 см с латеральной поверхности большого вертела. На данном участке просверливали множество отверстий **(рис. 5)**. Латеральную головку четырехглавой мышцы отделяли от своего прикрепления на 1,5 см кзади и кпереди. Затем бедро отводили на 15°, а мышечный лоскут пришивали к большому вертелу с умеренным натяжением с помощью прочных швов **(рис. 6)**. Треугольный фасциальный край большой ягодичной мышцы располагали под латеральной головкой четырехглавой мышцы бедра и удерживали на месте прочными нерассасывающимися швами. Затем латеральную головку четырехглавой мышцы пришивали обратно на свое место прикрепления сверху переднего мышечного лоскута. После этого задний край переднего мышечного лоскута подшивали к заднему мышечному лоскуту, который лежал под ним.

Авторы сравнили результаты больных, у которых осуществлена эта операция, с результатами больных двух групп: в 1-й группе (n=5) никаких вмешательств не проводили, а во 2-й (n=4) выполняли трансоссальную фиксацию средней ягодичной мышцы к большому вертелу.

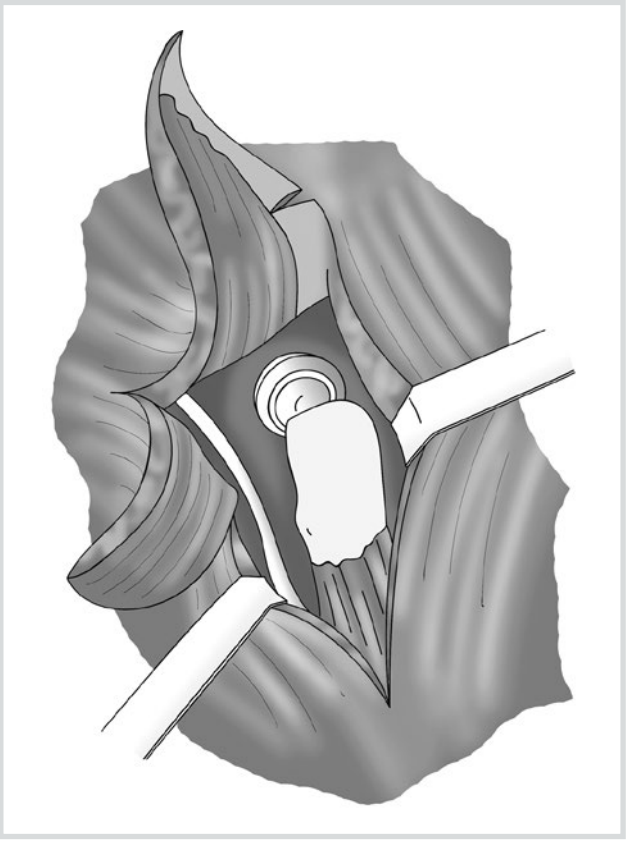

Рис. 4. **Формирование лоскута из задней части средней ягодичной мышцы.**

Fig. 4. **Flap from posterior segment of gluteus medius muscle.**

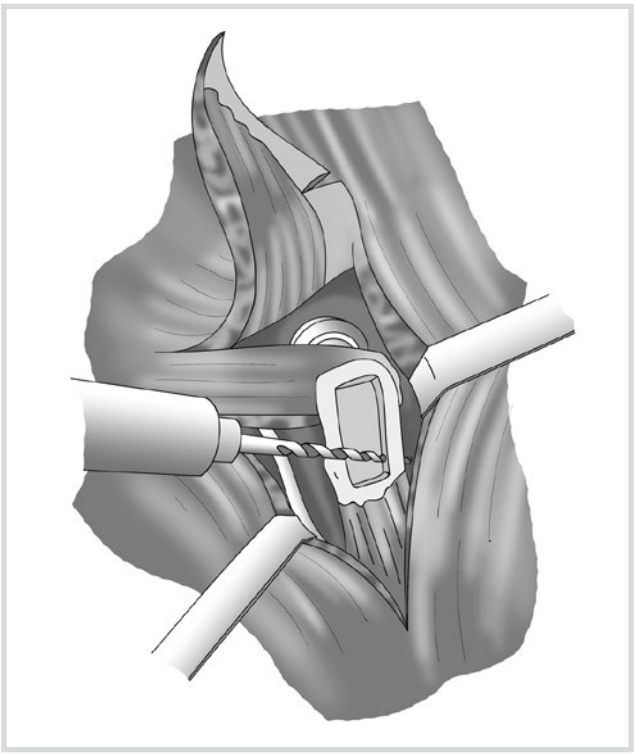

Рис. 5. **Фиксация лоскута из задней части средней ягодичной мышцы и обработка большого вертела для прикрепления лоскута из передней части средней ягодичной мышцы.**

Fig. 5. **Fixation of flap from posterior segment of gluteus medius muscle and preparing greater trochanter to attach the flap from anterior segment of gluteus medius muscle.**

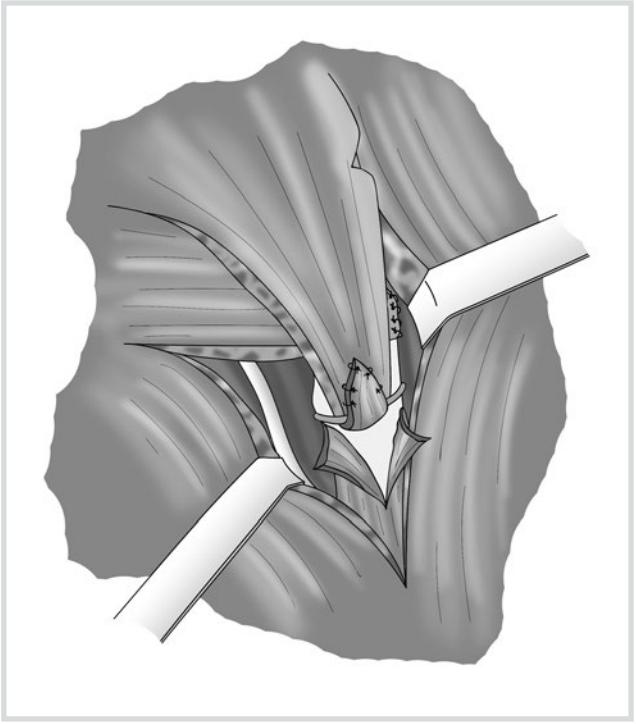

Рис. 6. **Фиксация переднего мышечного лоскута из средней ягодичной мышцы.**

Fig. 6. **Fixation of anterior muscle flap from gluteus medius muscle.**

Установлено, что операция Whiteside позволяет уменьшить интенсивность боли по латеральной поверхности бедра, хромоту, способствует исчезновению симптома Тренделенбурга и улучшает возможность отведения бедра, однако при этом амплитуда движений в тазобедренном суставе снижается [28, 39].

S. Kohl и соавт. [40] разработали методику пластики дефектов средней ягодичной мышцы с использованием латеральной головки чертырехглавой мышцы бедра. Авторы использовали разрез на протяжении от передневерхней ости до верхнелатеральной границы надколенника. Операция заключалась в мобилизации латеральной головки четырехглавой мышцы на всем ее протяжении, ее отделении от сухожилия четырехглавой мышцы и перемещении на место мышц, отводящих бедро, с последующим прикреплением к передневерхней ости. Исследователи оценили результаты данной техники у 11 пациентов в сроки до 2 лет. Применение этого метода лечения позволило достичь хороших функциональных результатов: хромота отсутствовала, качество жизни и сила отводящих мышц улучшились. Однако у 27% пациентов возникли осложнения. У 1 пациента отмечено сдавление малоберцового нерва из-за тугой отводящей шины, давящей на головку малоберцовой кости, у 1 — были жалобы на проявления развившегося синдрома Зудека, у 1 пациента после пластики разрыва средней ягодичной мышцы произошло образование оссификатов, что потребовало проведения повторной операции. К особенностям техники можно отнести высокие требования к мастерству хирурга, очень длинный кожный разрез, необходимый для выполнения данной операции, и ее значительную травматичность.

M. Drexler и соавт. [41] разработали методику восстановления хронической недостаточности отводящих бедро мышц путем использования свежезамороженного аллографта разгибательного механизма бедра, который включал сухожилие четырехглавой мышцы, надколенник, его собственное сухожилие и бугристость большеберцовой кости. Хирургическое вмешательство производили при положении пациента на боку, используя трансглютеальный доступ, позволяющий получить достаточный обзор группы мышц, отводящих бедро, их сухожилия и места прикрепления. Напрягатель широкой фасции и подвздошно-большеберцовый тракт продольно раздвигали, после чего удаляли вертельную сумку, чаще всего истонченную и воспаленную. Далее идентифицировали и осторожно мобилизировали большой вертел бедренной кости и остатки сухожилий мышц, отводящих бедро. Место прикрепления сухожилий на большом вертеле обрабатывали до кровоточащей кости, чтобы зафиксировать заготовленный аллографт. После этого мобилизовали прикрепление латеральной головки четырехглавой мышцы, чтобы в дальнейшем прикрепить на это место сухожилие надколенника, а затем выполняли подготовку аллографта — при помощи осцилляторной пилы удаляли хрящ с поверхности надколенника. Бедро пациента незначительно отводили (примерно на 10—15°). Затем сухожилие четырехглавой мышцы аллографта пришивали к оставшимся частям напрягателя широкой фасции и сухожилиям малой и средней ягодичных мышц. Надколенник фиксировали к большому вертелу двумя или тремя винтами 3,5 мм или с использованием серкляжей и спиц. Сухожилие надколенника из аллографта пришивали прочными нерассасывающимися швами к месту прикрепления латеральной головки четырехглавой мышцы, после чего бедро осторожно отводили, чтобы убедиться в состоятельно-

сти выполненной реконструкции. При значительных дефектах проксимального отдела бедра или большого вертела удаляли надколенник из аллографта разгибательного механизма и прикрепляли бугристость к оставшейся части бедренной кости серкляжными швами. После данной операции нагрузку на конечность ограничивали в течение 6 нед, а на протяжении 3 мес пациенты носили ортез, ограничивающий отведение. Авторы отследили результаты этой хирургической техники в среднем на протяжении 33 мес (от 24 до 41 мес) после операции. До вмешательства у всех пациентов наблюдались значительная хромота и положительный симптом Тренделенбурга, а после операции 2 пациента не хромали вообще, 7 — отмечали незначительную хромоту, 2 — жаловались на серьезные нарушения походки. Отрицательный симптом Тренделенбурга выявлен у 7 пациентов, положительный — у 4. После реконструкции средняя сила отводящих мышц возросла с 2,15 до 3,8 балла. До операции 6 пациентов использовали трость, 5 — ходунки, после операции 4 больных не использовали никакие вспомогательные средства, 5 — использовали трость, 2 — передвигались при помощи ходунков. Не зарегистрировано ни одного случая возникновения инфекции или смещения аллографта. Авторы констатируют, что исход хирургического восстановления при помощи аллографта разгибательного механизма бедра был хорошим у 4 пациентов, удовлетворительным у 2 и плохим у 4.

M. Drexler и соавт. [42] также описали технику лечения массивных дефектов средней ягодичной мышцы путем проведения ревизии вертлужного компонента эндопротеза для его смещения кверху и медиально и выполнения пластики напрягателем широкой фасции. Замену вертлужного компонента выполняли вне зависимости от его стабильности. По мнению авторов, уменьшение расстояния между началом средней ягодичной мышцы и большим вертелом позволяло добиться адекватного натяжения мягких тканей и выполнить фиксацию укороченной мышцы. Хирургическое вмешательство производили в положении пациента на боку, использовали переднелатеральный доступ, чтобы добиться адекватного обзора напрягателя широкой фасции и передней части средней ягодичной мышцы. Выполняли мобилизацию большого вертела и отводящих мышц от рубцов. Малую ягодичную мышцу тупо приподнимали от места прикрепления к подвздошной кости на протяжении 2 см выше верхней границы вертлужной впадины. Данный релиз осуществляли, чтобы добиться возможности стянуть ягодичные мышцы на 3—5 см книзу. После этого выполняли переднелатеральную капсулотомию с целью адекватного обзора проксимального отдела бедренной кости. Бедро смещали кпереди, и бедренный компонент эндопротеза тазобедренного сустава проверяли на наличие признаков нестабильности. Далее смещали крючком шейку эндопротеза кзади от вертлужного компонента, который впоследствии удаляли. Затем новый вертлужный компонент устанавливали примерно на 8—10 мм выше и на 5 мм медиальнее положения извлеченного, дополняя его фиксацию винтами. Конечность отводили на 30°, чтобы выполнить реконструкцию мышц, отводящих бедро. Заднюю часть средней и малую ягодичную мышцы прошивали вместе и фиксировали нерассасывающимися швами к верхней части латеральной головки четырехглавой мышцы. Переднюю половину средней ягодичной мышцы трансоссально фиксировали к большому вертелу бедренной кости и латеральной головке четырехглавой мышцы. После выполнения реконструкции мышц, отводящих бедро, задний край напрягателя широкой фасции подшивали к отводящим бедро мышцам и верхнему краю прикрепления к латеральной головке четырехглавой мышцы. В последнюю очередь напрягатель широкой фасции пришивали к подвздошно-большеберцовому тракту и большой ягодичной мышце, затем ушивали операционную рану. В послеоперационном периоде на срок до 6 нед запрещали нагрузку на конечность, пациентам объясняли необходимость ограничения отведения, сгибания и внутренней ротации нижней конечности. Авторы отследили результаты данной операции у 17 пациентов в среднем в течение 42 мес (24—79 мес). Не зарегистрировано ни одного случая возникновения инфекции, расшатывания или вывиха вертлужного компонента. Средний возраст данных пациентов составил 69 лет (50 лет — 83 года). После операции 9 больных отмечали отсутствие хромоты, 8 — хромали незначительно. Положительный симптом Тренделенбурга выявлен у 8 из 17 пациентов. Сила отводящих мышц увеличилась с 2,56 до 3,81 балла после проведения операции. До вмешательства все пациенты использовали трость при ходьбе, после операции ею пользовались 5 пациентов, 3 — ходили с опорой на ходунки. Послеоперационные данные шкалы Харриса были хорошими у 47% пациентов, удовлетворительными у 35% и плохими у 17%. До операции на сильную боль жаловались 23,5% пациентов, на умеренную — 70% и на сильную — 6%. После проведения вмешательства 42% пациентов отметили полное отсутствие боли, а 59% — наличие слабого болевого синдрома.

B. Rao и соавт. [43] разработали методику применения искусственных аллографтов мягких тканей из коллагеновой мембраны. Результаты операции оценены у 12 пациентов в сроки до 34 мес. Большинство пациентов отмечали уменьшение боли, улучшение походки и хороший функциональный результат. Так, значительно уменьшился болевой синдром: оценка по визуальной аналоговой шкале (VAS) снизилась — 8,25 балла до операции против 2,33 балла после нее, а по шкале Харриса повысилась с 34,05 до 81,26 балла. Симптом Тренделенбурга был отрицательным у всех пациентов в течение 22 мес после хирургического вмешательства. Техника данной операции заключалась в мобилизации рубца, в котором находился апоневроз сухожилия средней и малой ягодичных мышц от передневерхнего участка капсулы и напрягателя широкой фасции. Далее мышечные волокна отделяли от дистальной части прикрепления к подвздошной кости для возможного низведения сухожилия этих мышц до места прикрепления к большому вертелу без напряжения. Место прикрепления сухожилий к вертелу зачищали до кровоточащей кости. При отведении конечности примерно 20° и ее нейтральной ротации культю прикрепляли как можно ближе к месту ее нормального расположения и фиксировали трансоссально нерассасывающимся шовным материалом (с применением шва по Кракову). Место контакта кости и сухожилия дополнительно укрепляли коллагеновой мембраной Graft Jacket Matrix с использованием рассасывающихся нитей. Данная мембрана покрывала среднюю ягодичную мышцу, большой вертел бедренной кости и латеральную головку четырехглавой мышцы бедра.

B. Fink и L. Braun [44] также описали применение трансоссальных швов с последующей фиксацией нерассасывающейся мембраной и отследили результаты этой методики у 30 пациентов в течение 46,8 мес (от 24 до 101 мес). Хирурги добились значительного уменьшения болевого синдрома: средняя оценка по VAS до операции составляла 7 баллов, а после — 0,83 балла. Сила средней ягодичной мышцы

увеличилась в среднем с 2,09 до 3,3 балла по British Medical Research Council Scale. До вмешательства все пациенты отмечали тяжелую хромоту, после операции у 11 из них хромота отсутствовала, 14 слегка хромали, 5 жаловались на сильную хромоту и положительный симптом Тренделенбурга. Средняя оценка по шкале Харриса увеличилась с 44,5 до 81,1 балла. Авторы выяснили, что степень жировой дегенерации средней ягодичной мышцы значительно влияет на результаты операции. Так, у пациентов с IV степенью дегенерации мышцы по Quartile функциональный результат лучше, чем у пациентов со II и III степенями. Для пациентов со II степенью средняя оценка по шкале Харриса составила 89,3 балла, а сила отводящих мышц — 4,16 балла, для пациентов с III степенью — 82,9 и 3,42 балла соответственно. Пациенты с IV степенью по Quartile показали лишь 73,6 балла по шкале Харриса, и их сила отводящих мышц составила 2,6 балла. У 1 пациентки с IV степенью в послеоперационном периоде случился повторный отрыв сухожилия средней ягодичной мышцы, что потребовало выполнения операции Whiteside.

Таким образом, несмотря на множество публикаций, посвященных восстановлению целостности средней и малой ягодичных мышц, все техники обладают теми или иными недостатками, в числе которых короткие сроки наблюдения, малое количество испытуемых, и зачастую приводят к неудовлетворительным результатам лечения. Поэтому проблема хирургического достижения хорошей функции отводящих бедро мышц остается открытой. Учитывая отсутствие общепринятой методики лечения разрывов и дефектов средней ягодичной мышцы, являющейся важным фактором стабильности тазобедренного сустава, следует обратить особое внимание на максимально раннюю диагностику повреждений этой мышцы, клиническую и инструментальную, поскольку ряд авторов отмечают, что результат напрямую зависит от времени выполнения хирургического лечения. Распространенность и высокая травматичность доступа Хардинга, при котором неизбежно повреждается передняя порция средней ягодичной мышцы с риском жировой дегенерации, заставляют задуматься об использовании малоинвазивных и малотравматичных хирургических доступов к тазобедренному суставу, оставляющих данную мышцу интактной.

Авторы заявляют об отсутствии конфликта интересов.
The authors declare no conflicts of interest.

ЛИТЕРАТУРА/REFERENCES

1. Learmonth ID, Young C, Rorabeck C. The operation of the century: total hip replacement. *Lancet*. 2007;370:1508-1519.
2. Kurtz S, Ong K, Lau E, Mowat F, Halpern M. Projections of Primary and Revision Hip and Knee Arthroplasty in the United States from 2005 to 2030. *J Bone Jt Surg*. 2007;89(4):780. https://doi.org/10.2106/00004623-200704000-00012
3. McAuley JP, Szuszczewicz ES, Young A, Engh CA Sr. Total hip arthroplasty in patients 50 years and younger. *Clin Orthop Relat Res*. 2004;22306(418):119-125.
4. Caviglia H, Cambiaggi G, Vattani N, Landro ME, Galatro G. Lesion of the hip abductor mechanism. *Sicot J*. 2016;2:29. https://doi.org/10.1051/sicotj/2016020
5. Gottschalk F, Kourosh S, Leveau B. The functional anatomy of tensor fasciae latae and gluteus medius and minimus. *J Anat*. 1989;166: 179-189.
6. Robertson WJ, Gardner MJ, Barker JU, Boraiah S, Lorich DG, Kelly BT. Anatomy and Dimensions of the Gluteus Medius Tendon Insertion. *Arthrosc J Arthrosc Relat Surg*. 2008;24(2):130-136. https://doi.org/10.1016/j.arthro.2007.11.015
7. Potter HG, Nestor BJ, Sofka CM, Ho ST, Peters LE, Salvati EA. Magnetic resonance imaging after total hip arthroplasty: evaluation of periprosthetic soft tissue. *J Bone Joint Surg Am*. 2004;86-A(9):1947-1954.
8. Engelken F, Wassilew GI, Köhlitz T, Brockhaus S, Hamm B, Perka C, Diederichs G. Assessment of fatty degeneration of the gluteal muscles in patients with THA using MRI: Reliability and accuracy of the goutallier and quartile classification systems. *J Arthroplasty*. 2014;29(1):149-153. https://doi.org/10.1016/j.arth.2013.04.045
9. Bogunovic L, Lee SX, Haro MS, Frank JM, Mather RC 3rd, Bush-Joseph CA, Nho SJ. Application of the Goutallier/Fuchs rotator cuff classification to the evaluation of hip abductor tendon tears and the clinical correlation with outcome after repair. *Arthroscopy*. 2015;31:2145-2151. https://doi.org/10.1016/j.arthro.2015.04.101
10. Lindner D, Shohat N, Botser I, Agar G Domb BG. Clinical presentation and imaging results of patients with symptomatic gluteus medius tears. *J Hip Preserv Surg*. 2015;2(3):310-315. https://doi.org/10.1093/jhps/hnv035
11. Odak S, Ivory J. Management of abductor mechanism deficiency following total hip replacement. *Bone Joint J*. 2013;95-B(3):343-347. https://doi.org/10.1302/0301-620X.95B3.31098
12. Pfirrmann CW, Notzli HP, Dora C, Hodler J, Zanetti M. Abductor tendons and muscles assessed at MR imaging after total hip arthroplasty in asymptomatic and symptomatic patients. *Radiology*. 2005;235(3):969-976. https://doi.org/10.1148/radiol.2353040403
13. Wayne N, Stoewe R. Primary total hip arthroplasty: a comparison of the lateral Hardinge approach to an anterior mini-invasive approach. *Orthop Rev (Pavia)*. 2009;1(2):e27. https://doi.org/10.4081/or.2009.e27
14. Chechik O, Khashan M, Lador R, Salai M, Amar E. Surgical approach and prosthesis fixation in hip arthroplasty World Vide. *Arch Orthop Trauma Surg*. 2013;133(11):1595-1600. https://doi.org/10.1007/s00402-013-1828-0
15. Von Roth P, Abdel MP, Wauer F, Winkler T, Wassilew G, Diederichs G, Perka C. Significant muscle damage after multiple revision total hip replacements through the direct lateral approach. *Bone Joint J*. 2014;96B(12):1618-1622. https://doi.org/10.1302/0301-620X.96B12.34256
16. Howell GE, Biggs RE, Bourne RB. Prevalence of abductor mechanism tears of the hips in patients with osteoarthritis. *J Arthroplasty*. 2001;16(1):121-123. https://doi.org/10.1054/arth.2001.19158
17. Goutallier D, Postel JM, Bernageau J, Lavau L, Voisin MC. Fatty muscle degeneration in cuff ruptures. Pre- and postoperative evaluation by CTscan. *Clin Orthop Relat Res*. 1994;304:78-83.
18. Khoury V, Cardinal É, Brassard P. Atrophy and Fatty Infiltration of the Supraspinatus Muscle: Sonography Versus MRI. *Am J Roentgenol*. 2008;190(4):1105-1111. https://doi.org/10.2214/AJR.07.2835
19. Thomazeau H, Rolland Y, Lucas C, Duval JM, Langlais F. Atrophy of the supraspinatus belly. Assessment by MRI in 55 patients with rotator cuff pathology. *Acta Orthop Scand*. 1996;67:264-268.
20. Thorborg K., Petersen J., Magnusson S.P., Holmich P. Clinical assessment of hip strength using a hand-held dynamometer is reliable. *Scand J Med Sci Sport*. 2010;20(3):493-501. https://doi.org/10.1111/j.1600-0838.2009.00958.x

21. Zywiel MG, Mustafa LH, Bonutti PM, Mont MA. Are abductor muscle quality and previous revision surgery predictors of constrained liner failure in hip arthroplasty? *Int Orthop*. 2011;35(6):797-802. https://doi.org/10.1007/s00264-010-0962-3
22. Bunker TD, Esler CN, Leach W. Rotator-cuff tear of the hip. *J Bone Joint Surg Br*. 1997;79(4):618-620.
23. Kagan A. Rotator cuff tears of the hip. *Clin Orthop Relat Res*. 1999;(368): 135-140.
24. Lachiewicz PF. Abductor Tendon Tears of the Hip: Evaluation and Management. *J Am Acad Orthop Surg*. 2011;19(7):385-391.
25. Davies JF, Stiehl JB, Davies JA, Geiger PB. Surgical treatment of hip abductor tendon tears. *J Bone Joint Surg Am*. 2013;7:95(15):1420-1425. https://doi.org/10.2106/JBJS.L.00709
26. Davies H, Zhaeentan S, Tavakkolizadeh A, Janes G. Surgical repair of chronic tears of the hip abductor mechanism. *Hip Int*. 2009;19(4):372-376.
27. Fisher DA, Almand JD Watts MR. Operative repair of bilateral spontaneous gluteus medius and minimus tendon ruptures: A case report. *J Bone Joint Surg Am*. 2007;89(5):1103-1107. https://doi.org/10.2106/JBJS.F.01201
28. Whiteside LA. Surgical Technique: Transfer of the Anterior Portion of the Gluteus Maximus Muscle for Abductor Deficiency of the Hip. *Clin Orthop Relat Res*. 2012;470(2):503-510. https://doi.org/10.1007/s11999-011-1975-y
29. Beck M, Leunig M, Ellis T, Ganz R. Advancement of the vastus lateralis muscle for the treatment of hip abductor discontinuity. *J Arthroplasty*. 2004;19(4):476-480.
30. Weber M, Berry DJ. Abductor avulsion after primary total hip arthroplasty. Results of repair. *J Arthroplasty*. 1997;12(2):202-206.
31. Chandrasekaran S, Lodhia P, Gui C, Vemula SP, Martin TJ, Domb BG. Outcomes of Open Versus Endoscopic Repair of Abductor Muscle Tears of the Hip: A Systematic Review. *Arthroscopy*. 2015;(10):2057-2067. https://doi.org/10.1016/j.arthro.2015.03.042
32. Miozzari HH, Dora C, Clark JM, Nötzli HP. Late repair of abductor avulsion after the transgluteal approach for hip arthroplasty. *J Arthroplasty*. 2010;25(3):450-457. https://doi.org/10.1016/j.arth.2008.12.010
33. Lubbeke A, Kampfen S, Stern R, Hoffmeyer P. Results of Surgical Repair of Abductor Avulsion After Primary Total Hip Arthroplasty. *J Arthroplasty*. 2008;23(5):694-698. https://doi.org/10.1016/j.arth.2007.08.018
34. Walsh MJ, Walton JR, Walsh NA. Surgical Repair of the Gluteal Tendons. A Report of 72 Cases. *J Arthroplasty*. 2011;26(8):1514-1549. https://doi.org/10.1016/j.arth.2011.03.004
35. Voos JE, Shindle MK, Pruett A, Asnis PD, Kelly BT. Endoscopic Repair of Gluteus Medius Tendon Tears of the Hip. *Am J Sports Med*. 2009;37(4):743-747. https://doi.org/10.1177/0363546508328412
36. McCormick F, Alpaugh K, Nwachukwu BU, Yanke AB, Martin SD. Endoscopic repair of full-thickness abductor tendon tears: Surgical technique and outcome at minimum of 1-year follow-up. *Arthroscopy*. 2013;29(12):1941-1947. https://doi.org/10.1016/j.arthro.2013.08.024
37. Fehm MN, Huddleston JI, Burke DW, Geller JA, Malchau H. Repair of a Deficient Abductor Mechanism with Achilles Tendon Allograft After Total Hip Replacement. *J Bone Joint Surgery Am*. 2010;92(13):2305-2311. https://doi.org/10.2106/JBJS.I.01011
38. *Руководство по хирургии тазобедренного сустава*. Том II. Под ред. Тихилова Р.М., Шубнякова И.И. СПБ.: РНИИТО им. Р.Р. Вредена, 2015:347-350. *Rukovodstvo po xirurgii tazobedrennogo sustava*. Vol. II. Tikhilov R.M., Shubnyakov II. Spb.: RNIITO im R.R. Vredena, 2015;347-350. (In Russ.).
39. Whiteside LA, Nayfeh T, Katerberg BJ. Gluteus maximus flap transfer for greater trochanter reconstruction in revision THA. *Clin Orthop Relat Res*. 2006;453:203-210. https://doi.org/10.1097/01.blo.0000246538.75123.db
40. Kohl S, Evangelopoulos DS, Siebenrock KA, Beck M. Hip Abductor Defect Repair by Means of a Vastus Lateralis Muscle Shift. *J Arthroplasty*. 2012;27(4):625-629. https://doi.org/10.1016/j.arth.2011.06.034
41. Drexler M, Abolghasemian M, Kuzyk PR, Dwyer T, Kosashvili Y, Backstein D, et al. Reconstruction of chronic abductor deficiency after revision hip arthroplasty using an extensor mechanism allograft. *Bone Jt J*. 2015;97-B:1050-1055. https://doi.org/10.1302/0301-620X.97B8.35641
42. Drexler M, Dwyer T, Kosashvili Y, Chakravertty R, Abolghasemian M, Gollish J. Acetabular cup revision combined with tensor facia lata reconstruction for management of massive abductor avulsion after failed total hip arthroplasty. *J Arthroplasty*. 2014;29(5):1052-1057. https://doi.org/10.1016/j.arth.2013.09.056
43. Rao BM, Kamal TT, Vafaye J, Taylor L. Surgical repair of hip abductors. A new technique using Graft Jacket allograft acellular human dermal matrix. *Int Orthop*. 2012;36(10):2049-2053. https://doi.org/10.1007/s00264-012-1630-6
44. Fink B, Braun L. Treatment of Extensive Gluteus Muscle Tears With Transosseous Fixation and a Nonresorbable Collagen Patch. *J Arthroplasty*. 2017;33(2):555-559. https://doi.org/10.1016/j.arth.2017.08.045

Поступила 13.08.18
Received 13.08.18
Принята в печать 10.09.18
Accepted 10.09.18

Читайте в следующем номере:

- Проблема послеоперационной острой дыхательной недостаточности в кардиохирургии
- Хирургическое лечение туберкулезной эмпиемы плевры у детей
- Выбор метода хирургического лечения инсулинпродуцирующих опухолей поджелудочной железы
- Непосредственные результаты хирургического лечения кардиоэзофагеального рака