Хирургия. Журнал имени Н.И. Пирогова
2019, №7, с. 87-95
https://doi.org/10.17116/hirurgia201907187

Pirogov Journal of Surgery
2019, №7, pp. 87-95
https://doi.org/10.17116/hirurgia201907187

Нейроэндокринные опухоли двенадцатиперстной кишки

© А.В. АЛЕКБЕРЗАДЕ[1], Н.Н. КРЫЛОВ[1], Т.Н. ГАРМАНОВА[1], Р. ШАХБАЗОВ[2], Ф. АЗАРИ[3], К.С. ЗУЙКОВА[1], Е.Д. ЛИТОВЧЕНКО[1]

[1]ФГАОУ ВПО «Первый Московский государственный медицинский университет им. И.М. Сеченова» Минздрава России (Сеченовский Университет), Москва, Россия;
[2]Отделение хирургии медицинского университета SUNY Upstate, Сиракузы, Нью-Йорк, США;
[3]Больница Университета Пенсильвании, Филадельфия, Пенсильвания, США

РЕЗЮМЕ

В последние десятилетия отмечается выраженный рост частоты встречаемости нейроэндокринных опухолей (НЭО) двенадцатиперстной кишки (ДПК). Эти опухоли включают 5 гистологических типов: гастриномы (50—60%), соматостатин-продуцирующие опухоли (15%), неактивные серотонинсодержащие опухоли (20%), низкодифференцированные нейроэндокринные карциномы (<3%) и ганглиоцитарные параганглиомы (<2%). Большинство из них локализуются в области луковицы и постбульбарном отделе ДПК, при этом 20% обнаруживают в периампулярной области. Выбор метода лечения НЭО ДПК зависит от размеров, локализации, гистологического класса, стадии и типа опухоли. Считают, что эндоскопическая резекция допустима при небольших неактивных опухолях (G1), расположенных выше области большого дуоденального сосочка, а при большинстве вариантов новообразований иной локализации необходима хирургическая резекция. Личный опыт большинства хирургов ограничен небольшой группой больных, поэтому для выбора оптимального лечения необходимо опираться на обобщенные результаты публикуемых материалов.

Ключевые слова: нейроэндокринные опухоли двенадцатиперстной кишки, классификация, диагностика, эндоскопическое лечение, хирургическое лечение, контрольное наблюдение.

ИНФОРМАЦИЯ ОБ АВТОРАХ:

Алекберзаде А.В. — https://orcid.org/0000-0002-2895-8478
Крылов Н.Н. — https://orcid.org/0000-0003-0078-9171
Гарманова Т.Н. — https://orcid.org/0000-0003-2330-4229
Шахбазов Р. — https://orcid.org/0000-0003-1450-6398
Азари Ф. — https://orcid.org/0000-0002-5907-8158
Зуйкова К.С. — https://orcid.org/0000-0001-5156-9043
Литовченко Е.Д. — https://orcid.org/0000-0002-6483-371X
Автор, ответственный за переписку: Крылов Н.Н. — e-mail.ru: nnkrylov01@yandex.ru

КАК ЦИТИРОВАТЬ:

Алекберзаде А.В., Крылов Н.Н., Гарманова Т.Н., Шахбазов Р., Азари Ф., Зуйкова К.С., Литовченко Е.Д. Нейроэндокринные опухоли двенадцатиперстной кишки. *Хирургия. Журнал им. Н.И. Пирогова*. 2019;7:87-95. https://doi.org/10.17116/hirurgia201907187

Duodenal neuroendocrine tumors

© A.V. ALEKBERZADE[1], N.N. KRYLOV[1], T.N. GARMANOVA[1], R. SHAHBAZOV[2], F. AZARI[3], K.S. ZUYKOVA[1], E.D. LITOVCHENKO[1]

[1]Sechenov First Moscow State Medical University of Ministry of Health of Russia (Sechenov University), Moscow, Russia;
[2]Department of Surgery, SUNY Upstate Medical University, Syracuse, NY, USA;
[3]Department of Surgery, University of Pennsylvania, Philadelphia PA, USA

ABSTRACT

Significant augmentation of the incidence of duodenal neuroendocrine tumors duodenum has been observed in recent decades. There are 5 histological types of these tumors: gastrinoma (50—60%), somatostatin-producing tumor (15%), inactive serotonin-containing tumors (20%), poorly differentiated neuroendocrine carcinoma (<3%) and gangliocytic paraganglioma (<2%). The majority of tumors are localized within the bulb and postbulbar part of duodenum, 20% are found in periampular area. Treatment strategy depends on dimensions, localization, histological class, stage and type of tumor. It is believed that endoscopic resection is permissible for small inactive tumors (G1) located above major duodenal papilla. The majority of other neoplasms requires surgical resection. Personal experience of various surgeons is limited by small group of patients. Therefore, it is necessary to summarize results for selection of optimal treatment.

Keywords: duodenal neuroendocrine tumors, classification, diagnosis, endoscopic treatment, surgery, control follow-up.

INFORMATION ABOUT THE AUTHORS:

Alekberzade A.V. — https://orcid.org/0000-0002-2895-8478
Krylov N.N. — https://orcid.org/0000-0003-0078-9171
Garmanova T.N. — https://orcid.org/0000-0003-2330-4229

Shahbazov R. — https://orcid.org/0000-0003-1450-6398
Azari F. — https://orcid.org/0000-0002-5907-8158
Zuykova K.S. — https://orcid.org/0000-0001-5156-9043
Litovchenko E.D.— https://orcid.org/0000-0002-6483-371X
Corresponding author: Krylov N.N. — e-mail.ru: nnkrylov01@yandex.ru

TO CITE THIS ARTICLE:

Alekberzade AV, Krylov NN, Garmanova TN, Shahbazov R, Azari F, Zuykova KS, Litovchenko ED. Duodenal neuroendocrine tumors. *Pirogov Russian Journal of Surgery = Khirurgiya. Zurnal im. N.I. Pirogova*. 2019;7:87-95. (In Russ.). https://doi.org/10.17116/hirurgia201907187

Определение «карциноид» впервые использовал Oberndorfer (1907 г.) при описании карциномоподобной опухоли с потенциалом злокачественности меньше, чем у аденокарциномы, и с широким спектром биологической активности [1, 2]. Термин «нейроэндокринная опухоль» (НЭО) вытеснил понятие «карциноид» из современной номенклатуры, однако до сих пор карциноидные опухоли считаются специфическим типом функционирующих НЭО, продуцирующих серотонин [3].

НЭО развиваются в участках периферической нейроэндокринной системы, рассеянной в различных органах, и наблюдаются довольно редко [4]. В последние годы все чаще встречаются публикации, посвященные как НЭО желудочно-кишечного тракта (ЖКТ) в целом, так и НЭО двенадцатиперстной кишки (ДПК) в частности [4, 5]. Наблюдается тенденция к значительному увеличению частоты встречаемости НЭО, что может быть обусловлено, с одной стороны, совершенствованием и широким внедрением эндоскопических способов диагностики, с другой — повышением информированности клиницистов и морфологов. Исходя из изложенного, обзор литературы, посвященный НЭО ДПК, считаем актуальным.

Классификация

Классификация НЭО по стадиям имеет практическое значение в прогнозировании и выборе лечебной тактики. Европейским обществом нейроэндокринных новообразований (ENETS) в 2006 г. предложена классификация, основанная на митотическом индексе и маркере НЭО — Ki-67 [6]. В дальнейшем (2010 г.) она поддержана классификацией ВОЗ [7]. Согласно ей, исходя из клеточной пролиферации и дифференциации, НЭО группируют следующим образом: НЭО G1, НЭО G2, нейроэндокринная карцинома (НЭК), смешанная адено-НЭК, а также гиперпластические и предопухолевые образования **(см. таблицу)**.

Опухоли класса G3 по критериям ENETS соответствуют НЭК в классификации нейроэндокринных образований ВОЗ (2010).

Эпидемиология

Ежегодный стандартизованный по возрасту показатель заболеваемости для НЭО ДПК как сообщается в [5], составляет 0,19 случая на 100 000 человек. По данным программы SEER [8], эти опухоли составляют всего 2,8% всех НЭО. Последние данные подтверждают рост выявления НЭО ДПК [9]. Эти опухоли составляют 1—3% всех первичных новообразований ДПК, 11% НЭО тонкой кишки и 5—8% всех желудочно-кишечных НЭО [5, 9]. Общая распространенность заболевания ниже в Великобритании (0,04 случая на 100 000 человек) [10] и выше в Японии (0,17 случая на 100 000 человек) [11]. НЭО ДПК у мужчин встречаются несколько чаще [12—14].

Данные японских авторов [11, 15] также подтверждают увеличение заболеваемостью НЭО, локализованной в области органов, сформированных из передней кишки (желудок и ДПК) с 1,05 до 1,67 случая на 100 000 человек в 2005 и 2010 гг. соответственно. Это факт, как правило, объясняют ростом частоты развития атрофического гастрита на фоне систематического приема ингибиторов протонной помпы (ИПП) [16], улучшением эндоскопической диагностики, стандартизацией морфологических исследований и возросшей публикационной активностью.

Гистологическая классификация и клиническая картина

По классификации ВОЗ НЭО ДПК подразделяются на НЭО G1 (50—75%), НЭО G2 (25—50%) и НЭО G3 (⩽3%) [17]. В целом 90% НЭО ДПК не проявляются функциональным клиническим синдромом и локализуются в луковице и постбульбарном отделе ДПК [18].

В литературе [12, 19] описано множество различных видов данных образований, которые подразделяются на 5 типов: гастриномы ДПК (50—60% всех НЭО ДПК), соматостатин-продуцирующие опухоли (15%), неактивные серотонинсодержащие опухоли (19—27%), злокачественные низкодифференцированные НЭК (<3%) и ганглиоци-

Гистологическая классификация нейроэндокринных опухолей желудка и двенадцатиперстной кишки

Histological classification of duodenal and gastric neuroendocrine tumors

Классификация ENETS	Митотический индекс (×10 HPF)	Индекс пролиферации Ki-67, %	Классификация ВОЗ (2010 г.)
Класс G1	<2	⩽2	НЭО G1 (карциноид)
Класс G2	2—20	3—20	НЭО G2
Класс G3	>20	>20	НЭК G3, крупноклеточные и мелкоклеточные

Примечание. HPF — 10-кратное увеличение.

тарные параганглиомы (<2%). Первые два типа продуцируют соответственно гастрин и соматостатин. Неактивные серотонинсодержащие опухоли, хоть и не имеют специфической клинической картины, могут продуцировать серотонин или кальцитонин.

Дуоденальные гастриномы являются либо спорадическими, либо ассоциированными с множественной нейроэндокринной неоплазией 1 — синдромом Золлингера—Эллисона (МЭН1—СЗЭ) [20]. Последние данные позволяют предположить, что гастриномы могут быть этиологически связаны с атрофическим гастритом, ассоциированным с *H. pylori* или приемом ИПП [21, 22]. Эти опухоли почти всегда небольших размеров и находятся преимущественно в начальной или средней части ДПК. «Треугольник гастриномы», расположенный в правом верхнем квадранте (область ДПК и головки поджелудочной железы), служит местом локализации 70—85% этих опухолей [23].

Спорадические дуоденальные гастриномы являются солитарными, в то время как наследственные опухоли, ассоциированные с МЭН1, обычно множественные, и их легко пропустить [19]. Несмотря на небольшие размеры, часто наблюдаются метастазы в лимфатические узлы и у 5—10% пациентов — метастазы в печень. Десятилетняя выживаемость пациентов с гастриномой ДПК составляет приблизительно 60—80%, что превышает этот показатель у пациентов с гастриномой поджелудочной железы. Быстрый рост и метастазирование гастриномы ДПК встречаются редко [24, 25].

Соматостатин-продуцирующие опухоли (соматостатиномы) располагаются исключительно в ампулярном и периампулярном отделах, и 20—30% из них ассоциированы с нейрофиброматозом I типа. Эти опухоли приводят к обструкции ампулы ДПК, что проявляется желтухой и/или панкреатитом. Синдромы активных соматостатином встречаются крайне редко [26]. Ганглиоцитарные параганглиомы ДПК также чаще локализуются в периампулярной области. Они обычно больших размеров (>2 см) и сопровождаются инвазией в мышечную пластинку. Однако в отличие от гастрином или соматостатином эти опухоли имеют доброкачественное течение [19, 26]. Низкодифференцированные НЭО локализуются преимущественно в ампуле дуоденального сосочка и периампулярной области. Они являются гормонально-неактивными и характеризуются агрессивным течением: обычно на момент их диагностики есть метастазы в лимфатические узлы и печень [26].

НЭО ДПК в ампуле дуоденального сосочка и периампулярной области отличаются от таковых других локализаций [12, 13, 26]. Ампулярные образования манифестируют на более поздней стадии болезни и сопровождаются худшей выживаемостью по сравнению с НЭО ДПК другого месторасположения [27]. У больных с НЭО ДПК сравнительно больший размер первичной опухоли, прорастание в мышечный слой и за его пределы, повышенная митотическая активность и низкая дифференцировка достоверно чаще сочетаются с наличием отдаленных метастазов и агрессивным ростом образования. Однако с метастазированием в печень размер ампулярных НЭО ДПК не коррелирует [12].

Большинство НЭО ДПК локализуются в начальной или средней части ДПК [13, 14], из них 20% обнаруживают в периампулярной области [27, 28]. Несмотря на наличие различных желудочно-кишечных гормонов в клетках НЭО ДПК, 90% опухолей неактивны [13]. Поэтому большинство из них находят случайно при эндоскопическом исследовании. Симптомы, относящиеся к СЗЭ, присутствуют у 10% пациентов с НЭО ДПК, в то время как карциноидный синдром проявляется у 3% больных [12].

НЭО ДПК, как правило, являются изолированными образованиями небольших размеров — 75% опухолей имеют размер менее 2 см [14, 27]. Поскольку множественные гастриномы обнаруживают у 60—95% пациентов с МЭН1—СЗЭ, наличие множественных НЭО ДПК, выявляемых в 9—13% случаев, позволяет заподозрить МЭН1—СЗЭ [12, 13, 29, 30]. При том что большинство НЭО ДПК не выходят за пределы слизистого или подслизистого слоев [24], есть данные о возможности метастазирования в лимфатические узлы (40—60%) и печень (<10%) [13, 31—33]. Пятилетняя выживаемость больных высокодифференцированными НЭО ДПК составляет 80—85%, при высокодифференцированных НЭО другой локализации этот показатель достигает только 72% [14, 34].

Диагностика

Большинству пациентов с НЭО ДПК диагноз ставят во время эндоскопического исследования, проводимого по другим показаниям. Однако в ряде случаев (при больших размерах) опухоль может проявляться симптомами стеноза привратника. Редко ганглиоцитарные параганглиомы ДПК, локализованные в периампулярной области, сопровождаются желудочно-кишечным кровотечением, болью в животе, анемией или желтухой [18, 35]. Другой важной закономерностью является описанное в литературе сочетание периампулярных НЭО ДПК с нейрофиброматозом I типа (болезнь фон Реклингхаузена) [13, 36].

В диагностике НЭО ДПК основное место занимает эндоскопическое исследование, в том числе в комбинации с ультрасонографией (эндоУЗИ). При эндоскопическом осмотре верхних отделов ЖКТ, как правило, НЭО ДПК выглядят как изолированные небольшие образования на широком основании, располагающиеся в области луковицы. По данным литературы [13], средний размер НЭО ДПК составляет от 1,2 до 1,5 см. Около 10% опухолей возникают в виде множественных образований, что заставляет опытного врача-эндоскописта заподозрить МЭН1. Опубликованы данные [29, 37] о том, что приблизительно от $^1/_4$ до $^1/_3$ пациентов с НЭО ДПК и СЗЭ на самом деле страдают от недиагностированной МЭН1.

Диагноз подтверждают методом эндоскопической щипковой биопсии, и при этом часто образование удаляют полностью, если оно представляет собой небольшую спорадическую НЭО ДПК. При неустановленных опухолях размером более 1 см, прежде чем прибегать к эндоскопической резекции слизистой оболочки, рекомендуют получить результаты гистологического исследования и заключение эндоУЗИ с подробным описанием стадийности местного процесса.

В связи с тем что сомнительные НЭО ДПК могут иметь очень малый размер и располагаться в окружении желудочной гетеротопии, точное описание места биопсии и/или маркировки должно быть задокументировано (например, «передняя стенка луковицы ДПК тотчас сразу после пилорического отдела»). НЭО ДПК часто располагаются в слизистом и подслизистом слоях и в редких случаях выходят за их пределы. Выполнять эндоУЗИ рекомендуется еще и потому, что НЭО ДПК метастазируют в регионарные лимфатические узлы в 40—60% случаев, особенно при гастриномах [13, 32, 33].

С помощью УЗИ также можно оценить степень распространения опухоли в подслизистый слой и определить

возможность эндоскопической резекции. На УЗИ, как и НЭО желудка, НЭО ДПК выглядят как гипоэхогенные образования с четкими границами. В случаях, когда нет данных о ранее верифицированных МЭН1 или СЗЭ, а также если нет клинических оснований подозревать их наличие, при эндоУЗИ следует тщательно оценить слизистую оболочку желудка на наличие сопутствующих НЭО желудка. Исследование также позволяет проверить поджелудочную железу на наличие небольших НЭО, ассоциированных с МЭН1.

Из дополнительных методов инструментального исследования применяются компьютерная томография (КТ), магнитно-резонансная томография (МРТ), позитронно-эмиссионная томография (ПЭТ) с фтордеоксиглюкозой, сцинтиграфия с меченым радиоизотопом к рецепторам соматостатина (октреоскан) и др.

КТ/МРТ предоставляют дополнительную информацию относительно местного распространения и отдаленного метастазирования, а также помогают определить стадию опухоли. Важно отметить, что КТ выявляет полиповидные опухоли слизистой оболочки, но не визуализирует подслизистое новообразование. Селективная ангиография ветвей чревного ствола и верхней брыжеечной артерии обнаруживает вновь образованные опухолевые сосуды, но ее лучше использовать для диагностики инвазии опухоли, но не для поиска первичной локализации поражения. Забор крови в разных отделах сосудистого русла в ходе ангиографии с последующим исследованием содержания гастрина необходим для определения первичной локализации опухоли (желудок, поджелудочная железа или ДПК) при отсутствии результата других методов лучевой диагностики. Экспрессия соматостатиновых рецепторов (в 90% наблюдений) в клетках НЭО позволяет с успехом проводить их сцинтиграфическую диагностику, рутинная ПЭТ имеет низкую чувствительность. Октреоскан рекомендуется для выявления метастазов в печени, костях и лимфатических узлах [12].

Как и НЭО желудка, НЭО ДПК возникают во внутренних слоях слизистой оболочки и распространяются на подслизистый слой. При эндоскопическом исследовании они представляют собой подслизистые образования либо «полусферической», либо «плоско приподнятой» формы. При этом бугристость НЭО ДПК более выражена, чем у других подслизистых опухолей. Их поверхность при окрашивании может не отличаться от окружающих тканей или иметь желтоватый оттенок. По мере роста опухоли в центре начинает формироваться очаг истончения слизистой оболочки, на месте которого в конечном счете формируется язва.

Лабораторная диагностика

В диагностике немаловажное значение для выявления потенциальной гастриномы имеют лабораторные исследования (определение уровня сывороточного гастрина, хромогранина А (CgA) и иногда секретина), которые особенно важны для пациентов с недавно выявленными НЭО ДПК. Дополнительные лабораторные тесты (при наличии соответствующих симптомов) включают определение содержания соматостатина, соматотропин-релизинг-фактора, кортизола и 5-гидроксиндолуксусной кислоты (5-ГИУК) в моче [18]. Пациентам с НЭО ДПК при клинических подозрениях на наличие МЭН1 или соответствующем семейном анамнезе в первую очередь рутинно определяют уровень сывороточного ионизированного кальция и паратгормона (вместе с CgA и гастрином) и затем тестируют на пролактин, глюкагон, инсулин с глюкозой натощак, панкреатический полипептид и вазоактивный интестинальный пептид [38].

Генетическое тестирование при МЭН1 следует проводить пациентам с НЭО ДПК только после соответствующей рекомендации генетика и первичного лабораторного обследования, результаты которого указывают на высокую вероятность наличия этого заболевания. Генетическое обследование позволяет подтвердить МЭН1 и провести семейный скрининг на МЭН1-связанные мутации. Пациентам с НЭО ДПК и нейрофиброматозом I типа рекомендовано определять уровни сывороточного соматостатина и кальцитонина из-за иммунореактивности соматостатина в этих образованиях [18].

Для оценки эффективности лечения и диагностики вероятного рецидива рекомендуют исследовать уровни 5-ГИУК и CgA. При бессимптомном течении НЭО ДПК после радикального лечения обязательное ежегодное исследование уровня CgA является частью мониторинга состояния здоровья больного. При выявлении функционально активной опухоли исследуют содержание и 5-ГИУК, и CgA. Однако лечение больного блокатором соматостатиновых рецепторов закономерно снижает уровень CgA и отражает скорее снижение продукции гормонов, чем уменьшение массива опухоли, что объясняет появление возможного ложноположительного результата [39].

Карциноидную опухоль как тип НЭО характеризует способность синтезировать 5-гидолкситриптамин из поступающего с пищей триптофана. Обычно 99% триптофана конвертируется в никотиновую кислоту, минимальный остаток — в 5-гидрокситриптамин. Однако у больного с карциноидной опухолью его продуцируется значительно больше, что приводит к увеличению продукции и конечного продукта метаболизма 5-ГИУК. Измерение содержания этого вещества в суточной пробе мочи — высокоспецифичный (100%), но малочувствительный (75%) тест для диагностики дифференцированной функционирующей НЭО [40]. Поэтому его используют прежде всего для выявления серотонин-продуцирующей НЭО и мониторирования эффективности лечения больных с карциноидным синдромом.

У больных с нефункционирующей опухолью уровень 5-ГИУК не повышается. В прогностическом значении нормальный уровень 5-ГИУК более благоприятен, чем повышенный [41]. Следует иметь в виду, что прием некоторых фруктов (бананы, авокадо) и медикаментов (леводопа, аспирин, фенотиазины) способствует ложноположительному результату из-за повышения содержания 5-ГИУК.

Дифференциальная диагностика

Дифференциальную диагностику НЭО ДПК проводят с гиперплазией желез Бруннера, гетеротопией слизистой оболочки желудка, аденомами, аденокарциномами, желудочно-кишечными стромальными опухолями, гиперплазией лимфатических узлов, опухолевыми метастазами, нейрофибромами и шванномами [42]. Эндоскопия и прицельная биопсия являются самыми распространенными методами дифференциальной диагностики НЭО ДПК. Однако при эндоскопической биопсии не всегда удается адекватно захватить ткань опухоли из-за ее глубокой локализации в слизистом или подслизистом слоях. Чтобы установить размеры опухоли и глубину ее прорастания, следует выполнить эндоУЗИ. Пациентам с подозрением на этот процесс или

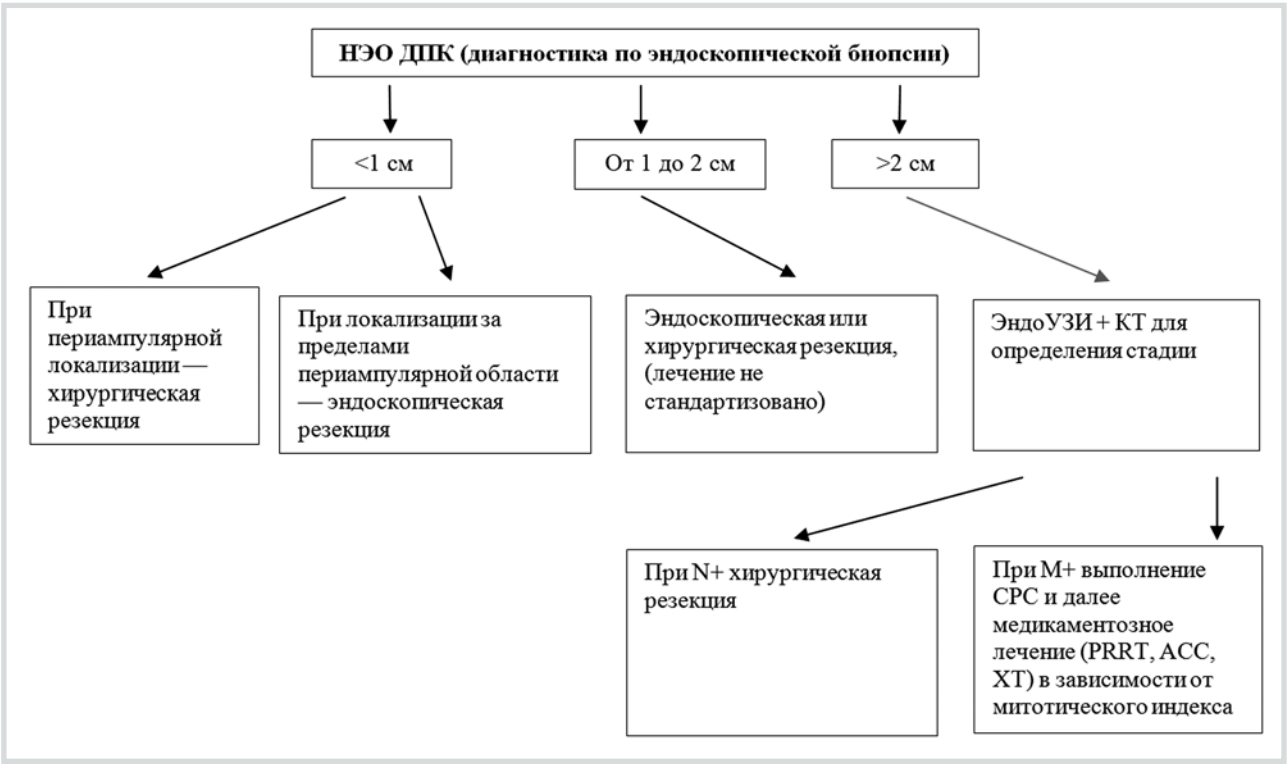

Лечение нейроэндокринных опухолей двенадцатиперстной кишки.

Примечание. N+ — метастазы в лимфатический узел, M+ — отдаленные метастазы, СРС — соматостатин-рецепторная сцинтиграфия, PRRT — лечение с использованием несущих радионуклиды белков, связывающихся с рецепторами опухоли, АСС — аналоги соматостатина, ХТ — химиотерапия.

Treatment of duodenal neuroendocrine tumors.

Note. N+ — lymph node metastases; M+ — distant metastases; CPC — somatostatin-receptor scintigraphy; PRRT — peptide receptor radionuclide therapy; ACC — somatostatin analogs; XT — chemotherapy.

уже выявленным прогрессирующим заболеванием дополнительно показано выполнение КТ и/или МРТ.

Лечение

Решение о методе лечения НЭО ДПК принимают в зависимости от размеров, локализации, гистологического класса, стадии и типа опухоли. Однако общая точка зрения относительно оптимального метода лечения НЭО ДПК отсутствует. Протокол ведения НЭО ДПК на основе рекомендаций ENETS [12] представлен на **схеме**.

Все спорадические НЭО ДПК необходимо рассматривать с точки зрения возможной резекции, кроме тех случаев, когда сопутствующие заболевания не позволяют повлиять на выживаемость пациента и выявлены отдаленные метастазы. Эндоскопическая резекция (ЭР) показана при небольших гастрин-неактивных опухолях после исключения метастазирования в лимфатические узлы с помощью УЗИ или других методов [43]. Описано множество различных эндоскопических техник резекции [44], включая эндоскопическую резекцию слизистой (ЭРС) оболочки, ЭРС с применением лигатурного устройства (ЭРС-Л), ЭРС после циркулярного разреза эндоножом и эндоскопическую подслизистую диссекцию (ЭПД). Несмотря на то что, по ограниченным данным [44, 45], преимуществами обладает техника ЭПД (ESD), она не является широкодоступной, а небольшое количество публикаций о ее выполнении обусловлено большим риском перфорации стенки кишки [46, 47].

Небольшие (⩽1 см) НЭО ДПК G1 с локализацией за пределами ампулярной области, без метастазирования и функциональных гормональных синдромов подлежат удалению эндоскопическими методами. Однако если НЭО ДПК расположены в ампуле ДПК, рекомендовано выполнение радикальной резекции с лимфодиссекцией или селективной лимфаденэктомией.

Взгляды на лечение НЭО ДПК средних размеров (1—2 см) противоречивы. Большие (>2 см) НЭО ДПК или опухоли любого размера с вовлечением лимфатических узлов подлежат хирургической резекции. Согласно рекомендациям NCCN [48], эндоскопическое удаление показано только при четких границах локализации НЭО ДПК, если это технически возможно. Трансдуоденальная резекция с/без удаления лимфатических узлов, а также панкреатодуоденальная резекция являются методами выбора при первичном лечении НЭО ДПК без метастазов.

Эндоскопическое наблюдение при НЭО ДПК даже в случаях небольших опухолей G1 обычно не рекомендуется, поскольку наблюдаются метастазирование в лимфатические узлы и капиллярный инвазивный рост [49—51].

Предпочитают [52] стандартный метод ЭРС — резекцию электрокоагулятором с петлей после введения физиологического раствора в слизистую оболочку для формирования «ножки» образования. Хирургическую операцию (локальную резекцию с лимфоаденэктомией или панкреатодуоденэктомию) обычно выполняют пациентам с гастриномой ДПК или большими НЭО ДПК (как правило, более 2 см); с НЭО ДПК, прорастающими за пределы подслизистого слоя; при метастазах в лимфатические узлы или опухолях в периампулярной области [18]. В редких случаях для НЭО ДПК с потенциально резецируемыми метастазами в печени и без других отдаленных метастазов можно рассматривать оперативное лечение и/или абляционную терапию.

ЭР считается безопасным малоинвазивным методом лечения НЭО ДПК. В настоящее время для лечения поверхностных опухолей ДПК, включая НЭО ДПК, используют различные техники ЭР: эндоскопию с применением косого дистального колпачка (cap technique), ЭРС, ЭРС-Л и ЭПД [53—55]. Однако гистологические показатели радикальности резекции при ЭРС или ЭРС-Л низкие [44]. ЭПД позволяет удалить опухоль единым блоком при диаметре более 1 см, однако метод приводит к большему числу осложнений в виде кровотечения и перфорации [46, 53, 55]. Эндоскопическое ушивание дефектов слизистой оболочки после подслизистой диссекции при помощи таких техник, как эндопетля с эндоклипсой, клипирующее устройство over-the-scope clip или аппликации клея с полигликолевой кислотой, помогают избежать этих осложнений [53, 56, 57]. Полное эндоскопическое удаление с лапароскопическим ассистированием является еще одним вариантом лечения НЭО ДПК [58]. Данные показывают, что кровотечение после ЭПД опухолей, расположенных в области большого дуоденального сосочка, возникает чаще, чем при локализации в области малого дуоденального сосочка [53]. Возможно, это связано с тем, что более низко расположенный сосочек подвергается прямому воздействию пищеварительных ферментов и желчи по сравнению с более высокой локализацией. Кроме того, НЭО ДПК низкой локализации развиваются из эмбриональной средней кишки. НЭО средней кишки (тощая кишка и подвздошная кишка) на поздней стадии часто осложняются карциноидным синдромом [26, 59, 60]. Поэтому необходима чрезвычайная осторожность при лечении НЭО ДПК, локализованных в области большого дуоденального сосочка.

Пациентам со спорадической (не-МЭН1) гастриномой ДПК [61] показана хирургическая резекция, поскольку метастазирование в лимфатические узлы развивается как минимум в $^1/_2$ случаев [13, 62, 63]. Есть также данные о том, что операция снижает темпы метастазирования в печень [33, 64] у таких больных. Лечебный потенциал хирургического вмешательства у больных с МЭН1—СЗЭ остается спорным. Активная хирургическая тактика в этой группе пациентов может не привести к увеличению выживаемости, поскольку у большинства из них на момент проведения операции уже есть метастазы в лимфатических узлах [65, 66]. Между тем в ряде исследований [67, 68] представлены данные о том, что активное хирургическое ведение больных повышает выживаемость или предотвращает метастазирование в печень. Сообщается также [69, 70], что радикальная резекция, в частности тотальная дуоденэктомия с сохранением поджелудочной железы и селективным внутриартериальным введением глюконата кальция для точной локализации опухоли, применима при лечении дуоденальной гастриномы, ассоциированной с МЭН1—СЗЭ.

Как было сказано, НЭО ДПК в области ампулы дуоденального сосочка и периампулярной зоне являются более агрессивными (инвазивный рост с вовлечением мышечной пластинки и метастазирование в лимфатические узлы) на момент диагностики и характеризуются худшими показателями выживаемости по сравнению с НЭО ДПК других локализаций [71, 72]. В таких случаях предпочтительнее выполнить хирургическую резекцию, нежели эндоскопические папиллэктомию или иссечение.

Все функционально активные опухоли до операции следует лечить аналогами соматостатина для профилактики карциноидного криза. В ходе операции целесообразно выполнить холецистэктомию для профилактики осложнений лечения октреотидом и/или вероятной химиоэмболизации сосудов печени.

Контрольное обследование и прогноз

Наблюдение в катамнезе после резекции НЭО ДПК зависит от многих факторов, таких как протоколы лечения на местах, доступность ресурсов и определенных методов визуализации, особенно вне центров оказания специализированной медицинской помощи третьего уровня. Программы контрольного обследования составляют в зависимости от типа и размеров опухоли, характера проведенного лечения, наличия рецидива. Контрольное обследование включает сбор анамнеза, осмотр, инструментальные исследования — ЭГДС, в зависимости от клинических проявлений выполняют также КТ и МРТ.

Как правило, после резекции НОЭ ДПК рекомендуется проходить контрольную эндоскопию верхних отделов ЖКТ каждые 2 года, однако этот интервал еще подлежит утверждению [73]. По рекомендациям ENETS [12], после полной ЭР неактивных НЭО ДПК контрольные осмотры с выполнением ЭГДС, УЗИ брюшной полости или КТ, а также с исследованием сывороточных показателей CgA необходимо осуществлять каждые 6, 24 и 36 мес после хирургического вмешательства. После хирургической резекции НЭО ДПК выполняют мультиспиральную КТ (МСКТ), соматостатин-рецепторную сцинтиграфию (СРС), сцинтиграфию с октреотидом, исследование уровня CgA каждые 6 и 12 мес и далее ежегодно в течение как минимум 3 лет. При интерпретации результатов МСКТ, проведенной в ранние сроки после ЭРС и хирургической резекции, следует помнить о возможности временного реактивного процесса в регионарных лимфатических узлах после вмешательства, чтобы избежать гипердиагностики.

Контрольные осмотры нелеченых пациентов с метастатическими/неоперабельными НЭО ДПК следует выполнять с 3—6-месячными интервалами, включая в обследование показатели CgA, КТ и/или УЗИ и СРС. Протоколы NCCN рекомендуют проводить контрольное обследование пациентов в сроки от 3 до 12 мес после резекции и затем каждые 6—12 мес в течение 10 лет. Базовый режим инструментального обследования больных с подозрением на наличие отдаленных метастазов включает МСКТ или МРТ. Кроме того, можно измерять показатели CgA, чтобы следить за состоянием пациентов и прогрессированием болезни.

При НЭО ДПК с функциональным синдромом (<10% пациентов) необходима соответствующая специфическая терапия для контроля гормонального фона: синтетические аналоги соматостатина при карциноидном синдроме, ИПП

при СЗЭ. В настоящее время лечением пациентов с функционально активными НЭО ДПК занимаются специалисты по НЭО или специально подготовленные группы врачей.

Таким образом, сейчас все чаще диагностируют НЭО ДПК. Появились новые данные, которые помогут разработать и оптимизировать современный подход к диагностике и лечению таких пациентов. В соответствии с гистологическими критериями эти опухоли делятся на 5 различных типов. Лечение каждого больного должно быть строго индивидуальным и проводиться командой специалистов разного профиля. Тактику лечения НЭО ДПК выбирают в зависимости от типа и размеров опухоли, ее локализации, гистологического класса и стадии процесса. Эндоскопические методы остаются «золотым стандартом» при постановке диагноза, оценке и лечении пациентов с такой опухолью. Личный опыт большинства хирургов ограничен небольшой группой больных, поэтому для выбора оптимального лечения необходимо опираться на обобщенные результаты публикуемых материалов.

Авторы заявляют об отсутствии конфликта интересов.
The authors declare no conflicts of interest.

ЛИТЕРАТУРА/REFERENCES

1. Modlin IM, Moss SF, Chung DC, Jensen RT, Snyderwine E. Priorities for improving the management of gastroenteropancreatic neuroendocrine tumors. *J Natl Cancer Inst*. 2008;100:1282-1289.
2. Modlin IM, Moss SF, Oberg K, Padbury R, Hicks RJ, Gustafsson BI, Wright NA, Kidd M. Gastrointestinal neuroendocrine (carcinoid) tumours: current diagnosis and management. *Med J Aust*. 2010;193:46-52.
3. Pritchard DM, Berry D, Przemeck SM, Campbell F, Edwards SW, Varro A. Gastrin increases mcl-1 expression in type I gastric carcinoid tumors and a gastric epithelial cell line that expresses the CCK-2 receptor. *Am J Physiol Gastrointest Liver Physiol*. 2008;295:798-805.
4. Lawrence B, Gustafsson BI, Chan A, Svejda B, Kidd M, Modlin IM. The epidemiology of gastroenteropancreatic neuroendocrine tumors. *Endocrinol Metab Clin North Am*. 2011;40:1-18.
PMID: 21349409
https://doi.org/10.1016/j.ecl.2010.12.005
5. Yao JC, Hassan M, Phan A, Dagohoy C, Leary C, Mares JE, Abdalla EK, Fleming JB, Vauthey JN, Rashid A, Evans DB. One hundred years after «carcinoid»: epidemiology of and prognostic factors for neuroendocrine tumors in 35,825 cases in the United States. *J Clin Oncol*. 2008;26:3063-3072.
PMID: 18565894
https://doi.org/10.1200/JCO.2007.15.4377
6. Rindi G, Klöppel G, Alhman H, Caplin M, Couvelard A, de Herder WW, Eriksson B, Falchetti A, Falconi M, Komminoth P, Körner M, Lopes JM, McNicol AM, Nilsson O, Perren A, Scarpa A, Scoazec JY, Wiedenmann B. TNM staging of foregut (neuro)endocrine tumors: a consensus proposal including a grading system. *Virchows Arch*. 2006;449:395-401.
PMID: 16967267
https://doi.org/10.1007/s00428-006-0250-1
7. Rindi G, Arnold R, Bosman FT, Capella C, Klimstra DS, Klöppel G, Komminoth P, Solcia E. Nomenctlature and classification of neuroendocrine neoplasms of the digestive system. In: Bosman FT, Carneiro F, Hruban RH, Theise ND, editors. WHO classification of Tumours of the digestive system. *Lyon: IARC*. 2010;13-14.
8. Modlin IM, Lye KD, Kidd M. A 5-decade analysis of 13,715 carcinoid tumors. *Cancer*. 2003;97:934-959.
9. Modlin IM, Champaneria MC, Chan AK, Kidd M. A three-decade analysis of 3,911 small intestinal neuroendocrine tumors: the rapid pace of no progress. *Am J Gastroenterol*. 2007;102:1464-1473.
PMID: 17391319
https://doi.org/10.1111/j.1572-0241.2007.01185.x
10. Ellis L, Shale MJ, Coleman MP. Carcinoid tumors of the gastrointestinal tract: trends in incidence in England since 1971. *Am J Gastroenterol*. 2010;105:2563-2569.
PMID: 20823835
https://doi.org/10.1038/ajg.2010.341
11. Ito T, Sasano H, Tanaka M, Osamura RY, Sasaki I, Kimura W, Takano K, Obara T, Ishibashi M, Nakao K, Doi R, Shimatsu A, Nishida T, Komoto I, Hirata Y, Nakamura K, Igarashi H, Jensen RT, Wiedenmann B, Imamura M. Epidemiological study of gastroenteropancreatic neuroendocrine tumors in Japan. *J Gastroenterol*. 2010;45:234-243.
PMID: 20058030
https://doi.org/10.1007/s00535-009-0194-8
12. Burke AP, Sobin LH, Federspiel BH, Shekitka KM, Helwig EB. Carcinoid tumors of the duodenum. A clinicopathologic study of 99 cases. *Arch Pathol Lab Med*. 1990;114:700-704.
PMID: 1694655
13. Hoffmann KM, Furukawa M, Jensen RT. Duodenal neuroendocrine tumors: Classification, functional syndromes, diagnosis and medical treatment. *Best Pract Res Clin Gastroenterol*. 2005;19:675-697.
PMID: 16253893
https://doi.org/10.1016/j.bpg.2005.05.009
14. Soga J. Endocrinocarcinomas (carcinoids and their variants) of the duodenum. An evaluation of 927 cases. *J Exp Clin Cancer Res*. 2003;22:349-363.
PMID: 14582691
15. Ito T, Igarashi H, Nakamura K, Sasano H, Okusaka T, Takano K, Komoto I, Tanaka M, Imamura M, Jensen RT, Takayanagi R, Shimatsu A. Epidemiological trends of pancreatic and gastrointestinal neuroendocrine tumors in Japan: a nationwide survey analysis. *J Gastroenterol*. 2015;50:58-64.
PMID: 24499825
https://doi.org/10.1007/s00535-014-0934-2
16. Ono M, Sato H, Kazumori H, Yuki M, Rumi MAK, Ortega-Cava CF, Ishihara Y, Ishihara S, Adachi K, Kinoshita Y: Effect of a gastrin/cholecystokinin B receptor antagonist, S-0509, on the omeprazole-induced proliferation of gastric mucosa in rats. *J Lab Clin Med*. 2003;142:364-371.
17. Cho MY, Kim JM, Sohn JH, Kim MJ, Kim KM, Kim WH, Kim H, Kook MC, Park do Y, Lee JH, Chang H, Jung ES, Kim HK, Jin SY, Choi JH, Gu MJ, Kim S, Kang MS, Cho CH, Park MI, Kang YK, Kim YW, Yoon SO, Bae HI, Joo M, Moon WS, Kang DY, Chang SJ. Current Trends of the Incidence and Pathological Diagnosis of Gastroenteropancreatic Neuroendocrine Tumors (GEP-NETs) in Korea 2000—2009: Multicenter Study. *Cancer Res Treat*. 2012;44:157-165.
PMID: 23091441
https://doi.org/10.4143/crt.2012.44.3.157
18. Delle Fave G, Kwekkeboom DJ, Van Cutsem E, et al. ENETS consensus guidelines for the management of patients with gastroduodenal neoplasms. *Neuroendocrinology*. 2012;95:74-87.
19. Klöppel G. Tumour biology and histopathology of neuroendocrine tumours. *Best Pract Res Clin Endocrinol Metab*. 2007;21:15-31.
PMID: 17382263
https://doi.org/10.1016/j.beem.2007.01.004
20. Massironi S, Sciola V, Spampatti MP, Peracchi M, Conte D. Gastric carcinoids: between underestimation and overtreatment. *World J Gastroenterol*. 2009;15:2177-2183.
PMID: 19437556
https://doi.org/10.3748/wjg.15.2177

21. Grin A, Kim YI, Mustard R, Streutker CJ, Riddell RH. Duodenal gastrinoma with multiple gastric neuroendocrine tumors secondary to chronic Helicobacter pylori gastritis. *Am J Surg Pathol*. 2012;36:935-940. PMID: 22588069 https://doi.org/10.1097/PAS.0b013e31824babc2
22. Merchant SH, VanderJagt T, Lathrop S, Amin MB. Sporadic duodenal bulb gastrin-cell tumors: association with Helicobacter pylori gastritis and long-term use of proton pump inhibitors. *Am J Surg Pathol*. 2006;30:1581-1587. PMID: 17122515 https://doi.org/10.1097/01.pas.0000213326.86992.98
23. Levy AD, Sobin LH. From the archives of the AFIP: Gastrointestinal carcinoids: imaging features with clinicopathologic comparison. *Radiographics*. 2007;27:237-257. PMID: 17235010 https://doi.org/10.1148/rg.271065169
24. Levy AD, Taylor LD, Abbott RM, Sobin LH. Duodenal carcinoids: imaging features with clinical-pathologic comparison. *Radiology*. 2005;237:967-972. PMID: 16237144 https://doi.org/10.1148/radiol.2373041863
25. Thompson JC, Lewis BG, Wiener I, Townsend CM. The role of surgery in the Zollinger—Ellison syndrome. *Ann Surg*. 1983;197:594-607. PMID: 6847279 https://doi.org/10.1097/00000658-198305000-00014
26. Scherübl H, Jensen RT, Cadiot G, Stölzel U, Klöppel G. Neuroendocrine tumors of the small bowels are on the rise: Early aspects and management. *World J Gastrointest Endosc*. 2010;2:325-334. PMID: 21160582 https://doi.org/10.4253/wjge.v2.i10.325
27. Randle RW, Ahmed S, Newman NA, Clark CJ. Clinical outcomes for neuroendocrine tumors of the duodenum and ampulla of Vater: a population-based study. *J Gastrointest Surg*. 2014;18:354-362. PMID: 24114680 https://doi.org/10.1007/s11605-013-2365-4
28. Klöppel G, Arnold R, Capella C, Klimstra DS, Albores-Saavedra J, Solcia E. Rindi G, Komminoth P. *Neuroendocrine neoplasms of the ampullary resion*. In: Bosman FT, Carneiro F, Hruban RH, Theise ND, editors. *WHO classification of Tumours of the digestive system*. Lyon: IARC, 2010;13-14.
29. Gibril F, Schumann M, Pace A, Jensen RT. Multiple endocrine neoplasia type 1 and Zollinger—Ellison syndrome: a prospective study of 107 cases and comparison with 1009 cases from the literature. *Medicine (Baltimore)*. 2004;83:43-83. PMID: 14747767 https://doi.org/10.1097/01.md.0000112297.72510.32
30. Jensen RT, Berna MJ, Bingham DB, Norton JA. Inherited pancreatic endocrine tumor syndromes: advances in molecular pathogenesis, diagnosis, management, and controversies. *Cancer*. 2008;113:1807-1843. PMID: 18798544 https://doi.org/10.1002/cncr.23648
31. Chang S, Choi D, Lee SJ, Lee WJ, Park MH, Kim SW, Lee DK, Jang KT. Neuroendocrine neoplasms of the gastrointestinal tract: classification, pathologic basis, and imaging features. *Radiographics*. 2007;27:1667-1679. PMID: 18025510 https://doi.org/10.1148/rg.276075001
32. Weber HC, Venzon DJ, Lin JT, Fishbein VA, Orbuch M, Strader DB, Gibril F, Metz DC, Fraker DL, Norton JA. Determinants of metastatic rate and survival in patients with Zollinger—Ellison syndrome: a prospective long-term study. *Gastroenterology*. 1995;108:1637-1649. PMID: 7768367 https://doi.org/10.1016/0016-5085(95)90124-8
33. Yu F, Venzon DJ, Serrano J, Goebel SU, Doppman JL, Gibril F, Jensen RT. Prospective study of the clinical course, prognostic factors, causes of death, and survival in patients with long-standing Zollinger—Ellison syndrome. *J Clin Oncol*. 1999;17:615-630. PMID: 10080607
34. Kirshbom PM, Kherani AR, Onaitis MW, Hata A, Kehoe TE, Feldman C, Feldman JM, Tyler DS. Foregut carcinoids: a clinical and biochemical analysis. *Surgery*. 1999;126:1105-1110. PMID: 10598194 https://doi.org/10.1067/msy.2099.101430
35. Okubo Y, Yokose T, Motohashi O, et al. Duodenal rare neuroendocrine tumor: clinicopathological characteristics of patients with gangliocytic paraganglioma. *Gastroenterol Res Pract*. 2016;5:257-312.
36. Stamm B, Hedinger CE, Saremaslani P. Duodenal and ampullary carcinoid tumors. A report of 12 cases with pathological characteristics, polypeptide content and relation to the MEN I syndrome and von Recklinghausen's disease (neurofibromatosis). *Virchows Arch A Pathol Anat Histopathol*. 1986;408:475-489.
37. Benya RV, Metz DC, Venzon DJ, et al. Zollinger-Ellison syndrome can be the initial endocrine manifestation in patients with multiple endocrine neoplasia-type I. *Am J Med*. 1994;97:436-444.
38. Thakker RV, Newey PJ, Walls GV, et al. Clinical practice guidelines for multiple endocrine neoplasia type 1 (MEN1). *J Clin Endocrinol Metab*. 2012;97:2990-3011.
39. Kocha W, Maroun J, Kennecke H, Law C, Metrakos P, Ouellet JF, Reid R, Rowsell C, Shah A, Singh S, Van Uum S, Wong R. Consensus recommendations for the diagnosis and management of well-differentiated gastroenterohepatic neuroendocrine tumours: a revised statement from a Canadian National Expert Group. *Curr Oncol*. 2010;17:49-64.
40. Bajetta E, Ferrari L, Martinetti A, Celio L, Procopio G, Artale S, Zilembo N, Di Bartolomeo M, Seregni E, Bombardieri E. Chromogranin A, neuron-specific enolase, carcino-embryonic antigen, and hydroxyindole acetic acid evaluation in patients with neuroendocrine tumors. *Cancer*. 1999;86:858-865. https://doi.org/10.1002/(SICI)1097-0142(19990901)86:5<858::AID-CNCR23>3.0.CO;2-8
41. Rorstad O: Prognostic indicators for carcinoid neuroendocrine tumors of the gastrointestinal tract. *J Surg Oncol*. 2005;89:151-160.
42. Waisberg J, Joppert-Netto G, Vasconcellos C, Sartini GH, Miranda LS, Franco MI. Carcinoid tumor of the duodenum: a rare tumor at an unusual site. Case series from a single institution. *Arq Gastroenterol*. 2013;50:3-9. PMID: 23657299 https://doi.org/10.1590/S0004-28032013000100002
43. Dalenbäck J, Havel G. Local endoscopic removal of duodenal carcinoid tumors. *Endoscopy*. 2004;36:651-655.
44. Kim GH, Kim JI, Jeon SW, et al. Endoscopic resection for duodenal carcinoid tumors: a multicenter, retrospective study. *J Gastroenterol Hepatol*. 2014;29:318-324.
45. Li QL, Zhang YQ, Chen WF, et al. Endoscopic submucosal dissection for foregut neuroendocrine tumors: an initial study. *World J Gastroenterol*. 2012;18:5799-5806.
46. Matsumoto S, Miyatani H, Yoshida Y, Nokubi M. Duodenal carcinoid tumors: 5 cases treated by endoscopic submucosal dissection. *Gastrointest Endosc*. 2011;74:1152-1156.
47. Suzuki S, Ishii N, Uemura M, et al. Endoscopic submucosal dissection (ESD) for gastrointestinal carcinoid tumors. *Surg Endosc*. 2012;26:759-763.
48. Kulke MH, Shah MH, Benson AB, Bergsland E, Berlin JD, Blaszkowsky LS, Emerson L, Engstrom PF, Fanta P, Giordano T, Goldner WS, Halfdanarson TR, Heslin MJ, Kandeel F, Kunz PL, Kuvshinoff BW, Lieu C, Moley JF, Munene G, Pillarisetty VG, Saltz L, Sosa JA, Strosberg JR, Vauthey JN, Wolfgang C, Yao JC, Burns J, Freedman-Cass D. Neuroendocrine tumors, version 1.2015. *J Natl Compr Canc Netw*. 2015;13:78-108. PMID: 25583772
49. Margonis GA, Samaha M, Kim Y, Postlewait LM, Kunz P, Maithel S, Tran T, Berger N, Gamblin TC, Mullen MG, Bauer TW, Pawlik TM. A Multi-institutional Analysis of Duodenal Neuroendocrine Tumors: Tumor Biology Rather than Extent of Resection Dictates Prognosis. *J Gastrointest Surg*. 2016;20:1098-1105. PMID: 27008594 https://doi.org/10.1007/s11605-016-3135-x
50. Mullen JT, Wang H, Yao JC, Lee JH, Perrier ND, Pisters PW, Lee JE, Evans DB. Carcinoid tumors of the duodenum. *Surgery*. 2005;138:971-977; discussion 977-978. PMID: 16360380 https://doi.org/10.1016/j.surg.2005.09.016
51. Soga J. Early-stage carcinoids of the gastrointestinal tract: an analysis of 1914 reported cases. *Cancer*. 2005;103:1587-1595. PMID: 15742328 https://doi.org/10.1002/cncr.20939

52. Jun Liong Chin, Dermot O'Toole. Diagnosis and Management of Upper Gastrointestinal Neuroendocrine Tumors. *Clin Endosc*. 2017;50: 520-529.

53. Hoteya S, Kaise M, Iizuka T, Ogawa O, Mitani T, Matsui A, Kikuchi D, Furuhata T, Yamashita S, Yamada A, Kimura R, Nomura K, Kuribayashi Y, Miyata Y, Yahagi N. Delayed bleeding after endoscopic submucosal dissection for non-ampullary superficial duodenal neoplasias might be prevented by prophylactic endoscopic closure: analysis of risk factors. *Dig Endosc*. 2015;27:323-330.
PMID: 25186455
https://doi.org/10.1111/den.12377

54. Karagiannis S, Eshagzaiy K, Duecker C, Feyerabend B, Mozdzanowski E, Faiss S. Endoscopic resection with the cap technique of a carcinoid tumor in the duodenal bulb. *Endoscopy*. 2009;41(Suppl 2):E288-E289.
PMID: 19899043
https://doi.org/10.1055/s-0029-1215123

55. Matsumoto S, Miyatani H, Yoshida Y. Future directions of duodenal endoscopic submucosal dissection. *World J Gastrointest Endosc*. 2015;7:389-395.
PMID: 25901218
https://doi.org/10.4253/wjge.v7.i4.389

56. Mori H, Shintaro F, Kobara H, Nishiyama N, Rafiq K, Kobayashi M, Nakatsu T, Miichi N, Suzuki Y, Masaki T. Successful closing of duodenal ulcer after endoscopic submucosal dissection with overthe-scope clip to prevent delayed perforation. *Dig Endosc*. 2013;25:459-461.
PMID: 23368742
https://doi.org/10.1111/j.1443-1661.2012.01363.x

57. Takimoto K, Imai Y, Matsuyama K. Endoscopic tissue shielding method with polyglycolic acid sheets and fibrin glue to prevent delayed perforation after duodenal endoscopic submucosal dissection. *Dig Endosc*. 2014;26(Suppl 2):46-49.
PMID: 24750148
https://doi.org/10.1111/den.12280

58. Tsujimoto H, Ichikura T, Nagao S, Sato T, Ono S, Aiko S, Hiraki S, Yaguchi Y, Sakamoto N, Tanimizu T, Yamamoto J, Hase K. Minimally invasive surgery for resection of duodenal carcinoid tumors: endoscopic full-thickness resection under laparoscopic observation. *Surg Endosc*. 2010;24:471-475.
PMID: 19517164
https://doi.org/10.1007/s00464-009-0574-4

59. Jann H, Roll S, Couvelard A, Hentic O, Pavel M, Müller Nordhorn J, Koch M, Röcken C, Rindi G, Ruszniewski P, Wiedenmann B, Pape UF. Neuroendocrine tumors of midgut and hindgut origin: tumor-node-metastasis classification determines clinical outcome. *Cancer*. 2011;117: 3332-3341.
PMID: 21246527
https://doi.org/10.1002/cncr.25855

60. Hari DM, Goff SL, Reich HJ, Leung AM, Sim MS, Lee JH, Wolin E, Amersi F. Small bowel carcinoid: Location isn't everything! *World J Gastrointest Surg*. 2013;5:239-244.
PMID: 23983905
https://doi.org/10.4240/wjgs.v5.i8.239

61. Jensen RT, Niederle B, Mitry E, Ramage JK, Steinmuller T, Lewington V, Scarpa A, Sundin A, Perren A, Gross D, O'Connor JM, Pauwels S, Kloppel G. Gastrinoma (duodenal and pancreatic). *Neuroendocrinology*. 2006;84:173-182.
PMID: 17312377
https://doi.org/10.1159/000098009

62. Norton JA, Alexander HR, Fraker DL, Venzon DJ, Gibril F, Jensen RT. Does the use of routine duodenotomy (DUODX) affect rate of cure, development of liver metastases, or survival in patients with Zollinger—Ellison syndrome? *Ann Surg*. 2004;239:617-625; discussion 626.
PMID: 15082965
https://doi.org/10.1097/01.sla.0000124290.05524.5e

63. Norton JA, Jensen RT. Resolved and unresolved controversies in the surgical management of patients with Zollinger—Ellison syndrome. *Ann Surg*. 2004;240:757-773.
PMID: 15492556
https://doi.org/10.1097/01.sla.0000143252.02142.3e

64. Fraker DL, Norton JA, Alexander HR, Venzon DJ, Jensen RT. Surgery in Zollinger-Ellison syndrome alters the natural history of gastrinoma. *Ann Surg*. 1994;220:320-328; discussion 328-330.
PMID: 7916560
https://doi.org/10.1097/00000658-199409000-00008

65. Jensen RT, Cadiot G, Brandi ML, de Herder WW, Kaltsas G, Komminoth P, Scoazec JY, Salazar R, Sauvanet A, Kianmanesh R. ENETS Consensus Guidelines for the management of patients with digestive neuroendocrine neoplasms: functional pancreatic endocrine tumor syndromes. *Neuroendocrinology*. 2012;95:98-119.
PMID: 22261919
https://doi.org/10.1159/000335591

66. MacFarlane MP, Fraker DL, Alexander HR, Norton JA, Lubensky I, Jensen RT. Prospective study of surgical resection of duodenal and pancreatic gastrinomas in multiple endocrine neoplasia type 1. *Surgery*. 1995;118:973-979; discussion 979-980.
PMID: 7491542
https://doi.org/10.1016/S0039-6060(05)80102-3

67. Norton JA, Fraker DL, Alexander HR, Gibril F, Liewehr DJ, Venzon DJ, Jensen RT. Surgery increases survival in patients with gastrinoma. *Ann Surg*. 2006;244:410-419.
PMID: 16926567
https://doi.org/10.1097/01.sla.0000234802.44320.a5

68. Bartsch DK, Fendrich V, Langer P, Celik I, Kann PH, Rothmund M. Outcome of duodenopancreatic resections in patients with multiple endocrine neoplasia type 1. *Ann Surg*. 2005;242:757-764, discussion 764-766.
https://doi.org/10.1097/01.sla.0000189549.51913.d8

69. Imamura M, Komoto I, Ota S, Hiratsuka T, Kosugi S, Doi R, Awane M, Inoue N. Biochemically curative surgery for gastrinoma in multiple endocrine neoplasia type 1 patients. *World J Gastroenterol*. 2011;17:1343-1353.
PMID: 21455335
https://doi.org/10.3748/wjg.v17.i10.1343

70. Imamura M. Recent standardization of treatment strategy for pancreatic neuroendocrine tumors. *World J Gastroenterol*. 2010;16:4519-4525.
PMID: 20857521
https://doi.org/10.3748/wjg.v16.i36.4519

71. Caldarella A, Crocetti E, Paci E. Distribution, incidence, and prognosis in neuroendocrine tumors: a population based study from a cancer registry. *Pathol Oncol Res*. 2011;17:759-763.
PMID: 21476126
https://doi.org/10.1007/s12253-011-9382-y

72. Makhlouf HR, Burke AP, Sobin LH. Carcinoid tumors of the ampulla of Vater: a comparison with duodenal carcinoid tumors. *Cancer*. 1999;85:1241-1249.
PMID: 10189128.
https://doi.org/10.1002/(sici)1097-0142(19990315)85:6<1241::aid-cncr5>3.0.co;2-4

73. Delle Fave G, O'Toole D, Sundin A, et al. ENETS consensus guidelines update for gastroduodenal neuroendocrine neoplasms. *Neuroendocrinology*. 2016;103:119-124.

Поступила 03.02.19
Received 03.02.19
Принята в печать 10.03.19
Accepted 10.03.19