Хирургия. Журнал имени Н.И. Пирогова
2019, №7, с. 80-86
https://doi.org/10.17116/hirurgia201907180

Pirogov Journal of Surgery
2019, №7, pp. 80-86
https://doi.org/10.17116/hirurgia201907180

Медиастинальные панкреатогенные кисты

© Л.П. КОТЕЛЬНИКОВА, С.А. ПЛАКСИН, Л.И. ФАРШАТОВА

ФБГОУ ВО «Пермский государственный медицинский университет им. акад. Е.А. Вагнера» Минздрава России, Пермь, Россия

РЕЗЮМЕ

Медиастинальные панкреатогенные кисты (МПК) — редкое осложнение панкреатита, обусловленное распространением кисты поджелудочной железы в средостение через пищеводное отверстие диафрагмы. По данным литературы, они встречаются в исходе панкреонекроза в 0,4% случаев. МПК часто сопровождаются развитием панкреатогенного плеврита. Для диагностики используют ультразвуковое исследование органов брюшной полости, мультиспиральную компьютерную томографию с болюсным усилением, МРТ-панкреатохолангиографию, эндоскопическую ретроградную холангиопанкреатографию, исследование плеврального экссудата на содержание амилазы и альбумина, которое бывает высоким. Лечением являются эндоскопическое трансмуральное или чрескожное дренирование кисты под контролем УЗИ, видеоторакоскопии и двустороннее дренирование плевральных полостей, эндоскопическое ретроградное стентирование панкреатического протока, внутреннее или наружное дренирование кисты, наложение панкреатоеюноанастомоза или резекция поджелудочной железы.

Обследованы и оперированы 5 пациентов с МПК. Повышеный уровень амилазы в крови в 1,5—2 раза обнаружен у 3 больных, диастазы в моче в 4—5 раз — у 2. Выпот в плевральной полости диагностирован у 4 больных с уровнем амилазы от 5 680 до 48 640 ед. При МСКТ в 3 случаях обнаружены кисты тела и хвоста поджелудочной железы, в 2 — головки и тела, которые через пищеводное отверстие диафрагмы распространялись в заднее средостение на протяжении от 3,5 до 40 см. Трем больным выполнена видеоторакоскопия с санацией плевральной полости, 1 — торакотомия, декортикация легкого и дренирование кисты через плевральную полость. Трем пациентам сделаны дренирующие операции на поджелудочной железе: цистогастроанастомоз, панкреатикоеюноанастомоз и наружное дренирование кисты. Небольшая киста успешно излечена октреотидом.

Выводы. МПК средостения являются редким осложнением панкреатита и чаще всего сопровождаются плевральным выпотом. Основными методами диагностики служат компьютерная томография, исследование уровня амилазы в плевральном выпоте. Оперативное лечение включает видеоторакоскопию, разрушение плевральных сращений, дренирование плевральной полости, цистогастро- или цистоэнтероанастомоз, панкреатоеюноанастомоз, наружное дренирование панкреатических псевдокист.

Ключевые слова: панкреатит, панкреатогенные кисты средостения, плеврит, торакоскопия.

ИНФОРМАЦИЯ ОБ АВТОРАХ:

Котельникова Л.П. — https://orcid.org/0000-0002-8602-1405
Плаксин С.А. — https://orcid.org/ 0000-0001-8108-1655; e-mail: splaksin@mail.ru
Фаршатова Л.И. – https://orcid.org/0000-0002-4021-8595
Автор, ответственный за переписку: Плаксин С.А. — e-mail: splaksin@mail.ru

КАК ЦИТИРОВАТЬ:

Котельникова Л.П., Плаксин С.А., Фаршатова Л.И. Медиастинальные панкреатогенные кисты: обзор литературы и собственные наблюдения. *Хирургия. Журнал им. Н.И. Пирогова*. 2019;7:80-86. https://doi.org/10.17116/hirurgia201907180

Mediastinal pancreatic cysts: review and own clinical observations

© L.P. KOTELNIKOVA, S.A. PLAKSIN, L.I. FARSHATOVA

Vagner Perm State Medical University, Perm, Russia

ABSTRACT

Objective — to present the results of surgical treatment of patients with mediastinalpancreatogeniccysts (MPC).

Material and methods. There were 5 patients with MPC.

Results. Laboratory tests revealed increased blood amylase level by 1.5—2 times in 3 cases, urine diastase by 4—5 times — in 2 cases. Pleural effusion with amylase concentration in the fluid from 5680 to 48 640 units was diagnosed in 4 cases. CT data of preudocysts of pancreatic body and tail were obtained in 3 cases, head and body — in 2 patients. These cysts extended to posterior mediastinum through the hiatal orifice for about 3.5—40 cm. Three patients underwent VATS removal of pleural fragments, one — thoracotomy, lung decortication and MPC drainage through pleural cavity. Three patients underwent pancreatic drainage procedures (cystogastrostomy, pancreaticojejunostomy and external drainage of the cyst). A small pseudocyst has been successfully treated by conservative treatment with octreotide.

Conclusion. MPC is a rare complication of pancreatitis and often associated with pleural effusion. CT and fluid amylase analysis are the main diagnostic measures. Surgical treatment includes VATS, destruction of pleural fragments and pleural drainage, cystogastrostomy, pancreaticojejunostomy or external drainage of pancreatic pseudocyst.

Keywords: pancreatitis, mediastinal pancreatic cysts, pleuritis, thoracoscopy.

INFORMATION ABOUT THE AUTHORS:

Kotelnikova L.P. — https://orcid.org/ 0000-0002-8602-1405
Plaksin S.A. — https://orcid.org/0000-0001-8108-1655; e-mail: splaksin@mail.ru
Farshatova L.I. — https://orcid.org/0000-0002-4021-8595
Corresponding author: Plaksin S.A. — e-mail: splaksin@mail.ru

TO CITE THIS ARTICLE:

Kotelnikova LP, Plaksin SA, Farshatova LI. Mediastinal pancreatic cysts: review and own clinical observations. *Pirogov Russian Journal of Surgery = Khirurgiya. Zurnal im. N.I. Pirogova*. 2019;7:80-86. (In Russ.). https://doi.org/10.17116/hirurgia201907180

Медиастинальные панкреатогенные кисты (МПК) относятся к редким осложнениям острого и хронического панкреатита, а также травмам живота. Псевдокисты поджелудочной железы (ПЖ) возникают в исходе панкреонекроза в 7—25% случаев, однако их распространение в средостение встречается только в 0,4% [1, 2]. В литературе до 2017 г. описано около 100 таких примеров [3]. Некроз передней поверхности ПЖ при остром деструктивном панкреатите приводит к развитию панкреатогенного асцита, задней поверхности — к формированию панкреатико-плеврального свища или псевдокисты ПЖ, которая может проникнуть в заднее средостение, иногда достигая шеи, через аортальное или эзофагеальное отверстие, а также в переднее — через отверстие Морганьи или нижней полой вены [4—7]. Медиастинальные кисты приводят к развитию панкреатогенного плеврита, вызывают компрессию сердца, пищевода, могут инфицироваться [7—9]. По данным литературы [10—12], МПК формируются через 1—12 мес после панкреонекроза, причинами которого у взрослых чаще всего бывает злоупотребление алкоголем, у детей — травма живота.

Клинические проявления МПК связаны со сдавлением окружающих органов, скоплением большого количества жидкости в плевральных полостях и наличием панкреатита. Из респираторных симптомов пациентов чаще всего беспокоят боль в грудной клетке, сердцебиение, одышка, дисфагия, кашель [4, 13, 14]. Абдоминальные симптомы (чувство тяжести и боль в эпигастральной области, потеря аппетита) встречаются реже, иногда вообще отсутствуют [10]. Некоторые отмечают возникновение гастроэзофагеального рефлюкса [11]. Развиваются жизнеугрожающие осложнения — гемоторакс, тампонада сердца, эзофагобронхиальная фистула, острая обструкция дыхательных путей, сепсис, острая сердечная и дыхательная недостаточность [8, 9, 15]. Разнообразие симптомов и осложнений, отсутствие в большинстве случаев боли в животе часто не позволяют быстро поставить правильный диагноз по клиническим данным.

Для диагностики МПК используют «классическое» и эндоскопическое ультразвуковое исследование (УЗИ) органов брюшной полости, мультиспиральную компьютерную томографию (МСКТ) с болюсным усилением, МРТ-панкреатохолангиографию, эндоскопическую ретроградную холангиопанкреатографию (ЭРХПГ), исследование плеврального экссудата на содержание амилазы и альбумина, которое бывает значительно повышено [2, 7, 16, 17]. Классическое УЗИ органов брюшной и плевральных полостей относится к скрининговым методам, позволяющим обнаружить признаки панкреатита и плеврита, кисты ПЖ. Эндоскопическое УЗИ весьма информативно, особенно когда планируется трансмуральная пункция или дренирование МПК [6]. Оценить размеры, форму, определить локализацию МПК, а также возможную связь с главным панкреатическим протоком (ГПП) позволяет МСКТ. МРТ-панкреатохолангиография и ЭРХПГ позволяют найти стриктуры, кальцинаты и повреждения ГПП [14, 18]. В редких случаях для дифференциальной диагностики может потребоваться эндоскопическая транспищеводная пункция кисты с определением уровня амилазы и альбумина в ее содержимом [19].

Лечение МПК относится к сложным проблемам, единая тактика пока не разработана. Лечение зависит от тяжести клинических проявлений, состояния ГПП, размеров кисты, наличия связи МПК с протоковой системой ПЖ и доступности хирургической помощи [20]. Небольшие бессимптомные кисты могут самостоятельно исчезнуть в результате длительного консервативного лечения сандостатином или его аналогами, а также в результате полного парентерального питания [2, 21]. Необходим полный отказ от алкоголя. Сандостатин или октреотид назначают в дозе 0,5 мг/сут подкожно в течение 1 мес.

Если при обследовании не обнаружено связи МПК с протоковой системой ПЖ, в большинстве случаев проводят ее дренирование — эндоскопическое трансмуральное или чрескожное под контролем УЗИ. При больших кистах ПЖ в брюшной полости с распространением в средостение возможно чрескожное дренирование через брюшную стенку под контролем КТ или при видеоторакоскопии [20, 22]. При чрескожном наружном дренировании псевдокист существует риск формирования наружного панкреатического свища. Эта процедура абсолютно противопоказана некомплаентным больным. Чрескожное дренирование МПК дает больше осложнений и летальных исходов по сравнению с эндоскопическим и хирургическим лечением [15, 22]. В 15% случаев возникают осложнения — кровотечение, инфицирование, а в 20% — рецидив псевдокисты ПЖ [15].

Трансмуральное эндоскопическое дренирование показано, если киста сдавливает пищевод или желудок [6]. Известно несколько случаев успешного эндоскопического дренирования МПК пункцией и стентированием через стенку пищевода [14, 23]. Эффективность лечения высокая: 90—95% в раннем и 85—90% в отдаленном послеоперационных периодах [6]. Описаны случаи использования видеоторакоскопии и двустороннего дренирования плевральных полостей [7, 24]. Из-за небольшого числа пациентов исследования по сравнению эффективности и безопасности различных видов эндоскопического дренирования пока не проводились.

Эндоскопическое ретроградное стентирование ГПП или назопанкреатическое дренирование используют при наличии связи МПК с протоковой системой ПЖ, а также при стенозе, конкрементах и повреждениях ГПП [20, 25].

Многие отмечают высокую эффективность эндоскопического ретроградного стентирования [14, 23, 26]. В то же время другие авторы [6] обращают внимание на инвазивность этой процедуры и возможность возникновения осложнений — острого панкреатита, кровотечения, перфорации двенадцатиперстной кишки, холангита.

При инфицировании, разрыве и кровотечении могут быть эффективны лапароскопические вмешательства, которые выполняются в специализированных центрах [26]. Описаны случаи использования видеоторакоскопии, когда МПК дренировали в плевральную полость, после чего производили торакоцентез и ее дренирование [12]. В некоторых случаях при этом дополнительно производили стентирование ГПП [7].

Если миниинвазивное лечение невозможно или неэффективно, показано хирургическое вмешательство, которое заключается во внутреннем или наружном дренировании кисты ПЖ и МПК, а также в резекции ПЖ, несущей внутренний панкреатический свищ [9, 26, 27]. Открытые операции выполняют также при нестабильном состоянии пациента и при наличии жизнеугрожающих осложнений. Разрывы кист у нестабильных пациентов служат показанием к открытым хирургическим вмешательствам. При развитии осложнений многие ограничиваются только наружным дренированием МПК [6]. Из операций внутреннего дренирования чаще всего выполняют цистогастро- и цистоеюноанастомоз, панкреатоеюноанастомоз или операцию Фрея в сочетании с наружным дренированим МПК [11, 28, 29].

Предложено несколько алгоритмов лечения МПК. M. Wronski и соавт. [11] рекомендуют всем больным с подозрением на панкреатикоплевральную фистулу выполнять МРТ-панкреатохолангиографию, а лечение выбирать в зависимости от результатов исследования. Если нет расширения ГПП, рекомендуют начинать с консервативного лечения. При наличии стриктур и повреждений ГПП в области головки и тела ПЖ авторы использовали ЭРХПГ и стентирование ГПП. Полная обструкция или фистула ГПП служили показанием к хирургическому лечению. В 2012 г. A. Ajmera и T. Judge [5] рекомендовали открытое оперативное лечение нестабильных пациентов и при наличии жизнеугрожающих осложнений. При удовлетворительном состоянии выбор хирургической тактики зависел от размеров МПК и клинических проявлений заболевания. При отсутствии симптомов лечение должно быть консервативным. Наличие клинических проявлений и большие размеры МПК служили показанием к миниинвазивному лечению. При локализации кисты рядом с желудком или пищеводом и наличии связи с ГПП авторы рекомендовали отдавать предпочтение эндоскопическому дренированию. K. Dabkowski и соавт. [15] сообщили об успешном двухэтапном лечении пациента с постнекротической кистой ПЖ, которая проникла в средостение и сопровождалась панкреатогенным плевритом слева. Экссудат в плевральной полости достигал V ребра. Сначала выполнили торакоцентез. Высокое содержание амилазы и протеина в экссудате подтвердило диагноз панкреатикоплеврального свища. Затем осуществили эндоскопическое ретроградное стентирование ГПП и дренирование псевдокисты через просвет желудка [7].

Сравнительный анализ различных видов лечения МПК не проводился из-за разнородности и малочисленности пролеченных больных. По данным литературы [30], эффективность чрескожной пункции МПК составляет 42—77%, эндоскопического транспапиллярного стентирования — 33—91%, эндоскопического трасмурального дренирования кист — 51—95%, открытого хирургического лечения — 73—100%. Летальность при хирургическом дренировании варьирует от 4 до 9%, частота осложнений — от 11 до 24%, среди которых наружный панкреатический свищ составляет 12%, инфицирование — 6%, послеоперационное кровотечение — 4 и 4% осложнений не связаны с оперативным вмешательством. Качество жизни в раннем послеоперационном периоде после открытых операций хуже, чем при эндоскопическом дренировании. Учитывая более высокий уровень послеоперационных осложнений и летальных исходов после оперативного лечения, авторы рекомендуют начинать с миниинвазивных вмешательств, а открытые операции выполнять при неэффективности последних.

Выбор лечения пациента с МПК должен осуществляться мультидисциплинарной командой, включающей гастроэнтеролога, общего и торакального хирурга, эндоскописта и рентгенолога [7].

В Пермской краевой клинической больнице с 2012 по 2016 г. обследованы и оперированы 5 пациентов (2 мужчин и 3 женщины) с МПК в возрасте от 25 лет до 51 года (средний возраст 35,6±12,4 года). Четверо пациентов поступили в торакальное отделение и 1 — во 2-е хирургическое отделение. Двое пациентов госпитализированы с жалобами на одышку, боль в грудной клетке через 4—5 мес после консервативного лечения по поводу острого тяжелого алкогольного панкреатита в районной больнице. Боль в животе у них прекратилась, но степень тяжести состояния оставалась средней. В 2 случаях превалировал симптом дисфагии II степени. У 1 пациентки отмечено кровохарканье. Боль в животе опоясывающего характера отмечал только 1 пациент. Все больные длительно злоупотребляли алкоголем.

При лабораторном обследовании в 3 случаях обнаружен повышенный в 1,5—2 раза уровень амилазы в крови, в 2 случаях — повышенный в 4—5 раз уровень диастазы в моче. Выпот в плевральной полости диагностирован у 4 из 5 больных, с одинаковой частотой справа и слева. Предположить панкреатогенную природу экссудата в первую очередь позволили бурый или геморрагический характер плеврального выпота, полученного при плевральной пункции, и высокое содержание амилазы в нем — от 5680 до 48 640 ед. (в среднем 24 097,5±19 459,9 ед.).

При КТ органов брюшной полости у 3 пациентов диагностированы расширение ГПП до 6—7 мм и конкременты в ткани и/или протоковой системе ПЖ. В 3 случаях обнаружены кисты тела и хвоста ПЖ, в 2 — головки и тела, которые располагались по задней ее поверхности и через пищеводное отверстие диафрагмы распространялись в заднее средостение, в одном случае достигая уровня ротоглотки **(рис. 1—3)**.

Кисты в вертикальном направлении распространялись на 3,5—40 см (в среднем на 16,7±13,8 см), в горизонтальном — на 2,3—10,5 см (в среднем на 6,2±3,5 см), в поперечном — на 1,8—7,5 см (в среднем на 4,9±2,9 см) **(рис. 4, 5)**. Как правило, имелись затеки с формированием «карманов» в ту или иную сторону от пищевода. МСКТ окончательно подтверждала связь жидкостного образования в средостении с ПЖ.

У 3 пациентов при МСКТ диагностирован средний гидроторакс слева с фрагментацией жидкости **(рис. 6)**. В одном случае в передних отделах правой плевральной полости, парамедиастинально и паракостально обнаружены

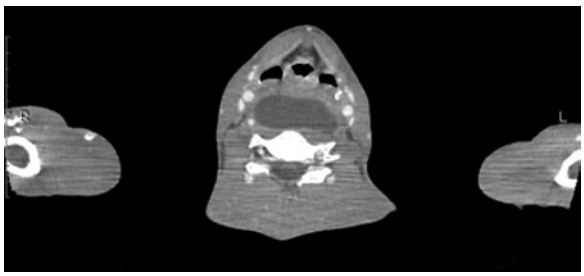

Рис. 1. **КТ-грамма органов грудной полости. Медиастинальная киста поджелудочной железы распространяется до ротоглотки.**

Fig. 1. **Chest CT. Spread of mediastinal pancreatic cyst up to oropharynx.**



Рис. 2. **КТ-грамма органов грудной и брюшной полостей.**

Киста поджелудочной железы проникает в средостение через пищеводное отверстие диафрагмы.

Fig. 2. **Chest and abdominal CT.**

Penetration of pancreatic pseudocyst to mediastinum through the hiatal orifice.



а/a



б/b

Рис. 3. **КТ-граммы органов брюшной полости.**

Панкреатическая киста (а) задней части тела и хвоста поджелудочной железы распространяется вверх через малый сальник и пищеводное отверстие диафрагмы в заднее средостение (б).

Fig. 3. **Abdominal CT.**

Pancreatic pseudocystwithin posterior area of pancreatic body and tail extending to posterior mediastinum through the small omentum and hiatal orifice.

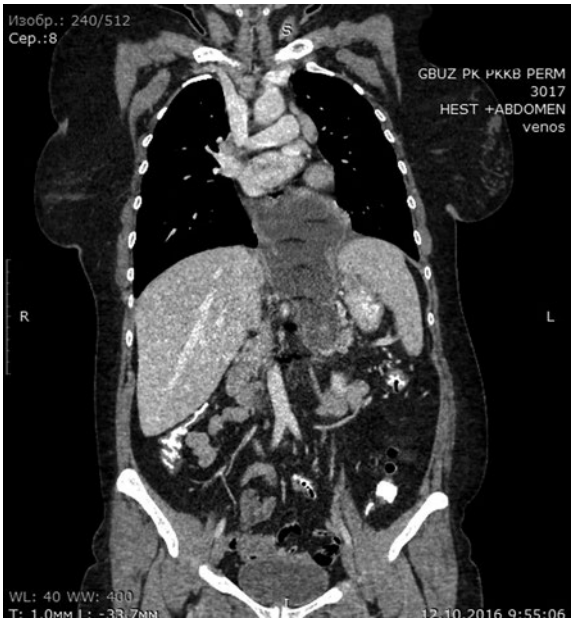

Рис. 4. **КТ-грамма органов грудной и брюшной полостей.**

Распространение кисты поджелудочной железы в заднее средостение и скопление жидкости вдоль нижнего отдела пищевода размером 88×78×156 мм.

Fig. 4. **Chest and abdominal CT.**

Spread of pancreatic pseudocyst to posterior mediastinum and longitudinal fluid collection along inferior segment of esophagus 88×78×156 mm.

множественные осумкованные полости с воздухом и неоднородным жидкостным содержимым **(рис. 7)**.

Наличие фрагментированного плеврального выпота с компрессией легкого послужило показанием к видеоторакоскопии у 4 больных. Из плевральной полости эвакуировано в среднем 1475,0±618,5 мл серозной жидкости бурого цвета с высоким уровнем амилазы, фрагменты плевральных сращений и тканевого детрита разрушены и удалены. При гистологическом исследовании плевры получена картина хронического продуктивного или продуктивно-гнойного воспаления. У 1 пациента исследование завершено плевродезом с инсуффляцией в плевральную полость порошка талька, еще у 1 больного париетальная плевра обработана трихлоруксусной кислотой. Одной пациентке в связи с наличием множественных осумкований жидкости и воздуха в средостении после ранее перенесенной торакоскопии по поводу туберкулеза выполнены торакотомия справа, декортикация легкого, дренирование плевральной полости и кисты средостения через плевральную полость.

Дренирующие операции на самих кистах ПЖ непосредственно предприняты в 3 случаях лапаротомным доступом, что обеспечило опорожнение и ликвидацию полости в средостении. Уровень амилазы в кистозном содержимом составлял от 29 800 до 37 700 ед. Двое больных оперированы в срочном порядке на 2-е и 3-и сутки после госпитализации и обследования. В первом случае наложен цистогастроанастомоз, во втором — выполнено наружное дренирование кисты. Третьей пациентке после купирования симптомов плеврита через 1 мес наложен панкреатикоею-

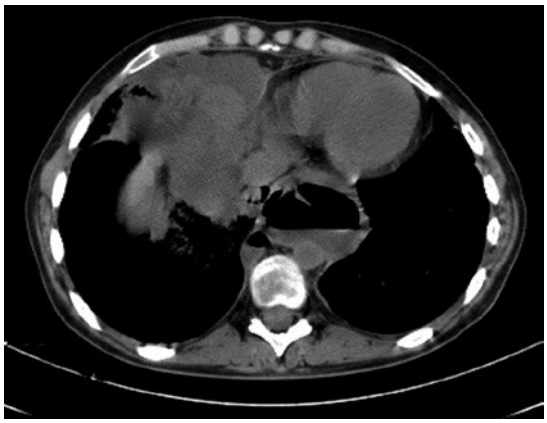

Рис. 5. **КТ-грамма органов грудной клетки.**

В заднем средостении определяется полостное образование с воздухом и уровнем жидкости.

Fig. 5. **ChestCT.**

Fluid and airaccumulation inposteriormediastinum.

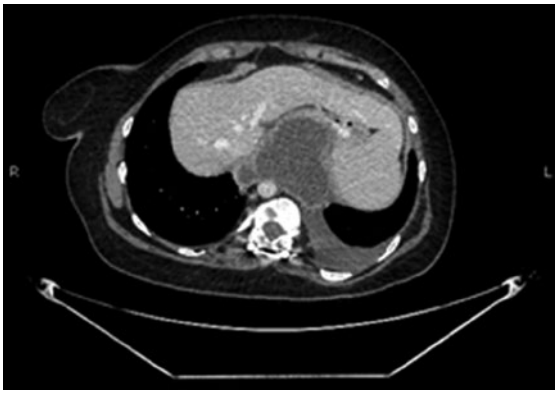

Рис. 6. **КТ-грамма органов грудной полости.**

Средний гидроторакс слева. Медистинальная панкреатогенная киста.

Fig. 6. **Chest CT.**

Left-sided pleural effusion. Mediastinalpancreaticcyst.

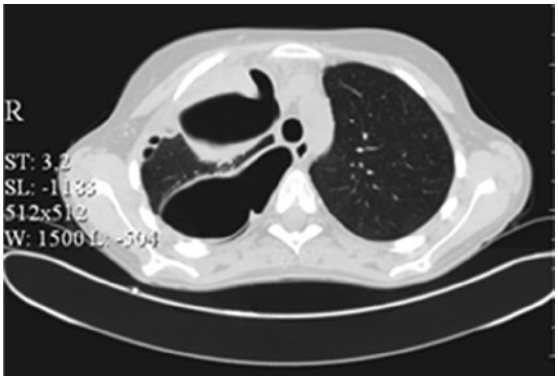

Рис. 7. **КТ-грамма органов грудной полости.**

В передних отделах правой плевральной полости парамедиастинально и паракостально фрагментированное осумкование неоднородного жидкого содержимого.

Fig. 7. **Chest CT.**

Paramediastinal and paracostal focal fluid accumulation in right pleural cavity.

ноанастомоз. Пациент после формирования цистогастроанастомоза повторно госпитализирован через 8 мес в связи с увеличением размеров кисты. Ему произведено наружное дренирование кистозной полости. Лишь в одном случае при величине кисты 3,5×3,0×1,8 см удалось ограничиться видеоторакоскопией в сочетании с терапией октреотидом.

Послеоперационные осложнения развились в 2 случаях. У пациентки с цистогастроанастомозом длительное дренирование плевральной полости привело к развитию эмпиемы плевры на фоне формирования поддиафрагмального абсцесса справа. При повторном вмешательстве вскрыт абсцесс, выполнена ревидеоторакоскопия и плевральная полость санирована. У больного после наружного дренирования кисты на 3-и сутки произошла перфорация хронической язвы двенадцатиперстной кишки. Во время релапаротомии язву ушили.

Таким образом, МПК средостения являются довольно редким осложнением панкреатита и обусловлены распространением кисты ПЖ в средостение через пищеводное отверстие диафрагмы. Клинически МПК чаще всего проявляются плевральным выпотом в результате формирования панкреатикоплевральных фистул, медиастиноплевральных микросвищей, что подтверждается крайне высоким уровнем амилазы в плевральном экссудате и содержимом кист ПЖ, или сдавлением органов средостения, в первую очередь пищевода. Размеры кист и их конфигурация варьируют в широких пределах, кисты достигают порой ротоглотки. Основным методом диагностики служат исследование уровня амилазы в плевральном выпоте и КТ, позволяющая детализировать размеры и локализацию кист, наличие затеков и карманов. В связи с быстрым фрагментированием скопления жидкости в плевральной полости требуются видеоторакоскопия, разрушение плевральных сращений и адекватное дренирование плевральной полости, иногда — дренирование кисты через плевральную полость. Для ликвидации полости кисты необходимы различные дренирующие вмешательства — цистогастро- или цистоэнтероанастомоз либо наружное дренирование кист, эндоскопические вмешательства. Лишь при небольших МПК и сохранении проходимости ГПП возможно лечение октреотидом или его аналогами.

Участие авторов:
Концепция и дизайн исследования – Л.П., С.А.
Сбор и обработка материала – Л.И.
Статистическая обработка – Л.П.
Написание текста – Л.П., С.А., Л.И.
Редактирование – С.А.
Авторы заявляют об отсутствии конфликта интересов.
The authors declare no conflicts of interest.

ЛИТЕРАТУРА/REFERENCES

1. Matsusue E, Fujihara Y, Maeda K, Okamoto M, Yanagitani A, Tanaka K, Nakamura K, Ogawa T. Three cases of mediastinal pancreatic pseudocysts. *ActaRadiol Open*. 2016;5(6):2058460116647213. https://doi.org/10.1177/2058460116647213
2. Tajima Y, Tsutsumi R, Kuroki T, Mishima T, Adachi T, Kitasato A, Kanematsu T. Evaluation and management of pancreaticopleural fistula *Surgery*. 2006;140(5):773-778. https://doi.org/10.1016/j.surg.2006.02.020
3. Gupta R, Munoz JC, Garg P, Masri G, Nahman NS Jr, Lambiase LR. Mediastinal pancreatic pseudocyst — a case report and review of the literature. *MedGenMed*. 2007;9(2):8.
4. Xu H, Zhang X, Christe A, Ebner L, Zhang S, Luo Z, Wu Y, Li Y, Tian F. Anatomic pathways of peripancreatic fluid draining to mediastinum in recurrent acute pancreatitis: visible human project and CT study. *PLoS One*. 2013;8(4):e62025. https://doi.org/10.1371/journal.pone.0062025
5. Ajmera AV, Judge TA. Mediastinal extension of pancreatic pseudocyst: a case with review and management guidelines. *Am J Ther*. 2012;19(5):e152-e156. https://doi.org/10.1097/mjt.0b013e3181f62947
6. Bhasin DK, Rana SS, Nanda M, Chandail VS, Masoodi I, Kang M, Kalra N, Sinha SK, Nagi B, Singh K. Endoscopic management of pancreatic pseudocyst atypical locations. *Surgical Endoscopy and Other Interventional Technique*. 2010;24(5):108. https://doi.org/10.1007/s00464-009-0732-8
7. Geier A, Lammert F, Gartung C, Nguyen HN, Wildberger JE, Matern S. Magnetic resonance imaging and magnetic resonance cholangiopancreaticography for diagnosis and pre-interventional evaluation of a fluid thoracic mass. *European Journal of Gastroenterology and Hepatology*. 2003;15(4):429-431. https://doi.org/10.1097/00042737-200304000-00016
8. Mishra SK, Jain PK, Gupta S. Mediastinal pseudocyst in acute on chronic pancreatitis. *Assoc Physicians India*. 2016;64(3):80-81.
9. Martinez-Ordaz JL, Toledo-Toral C, Franco-Guerrero N, Tun-Abraham M, Souza-Gallardo LM. Surgical treatment of pancreatic pseudocysts. *Cirugia y Cirujanos*. 2016;84(4):288-291. https://doi.org/10.1016/j.circen.2015.09.034
10. Olah A, Nagy AS, Racz I, Gamal ME. Cardiac tamponade as a complication of pseudocyst in chronic pancreatitis. *Hepatogastroenterology*. 2002;49(44):564-566.
11. Wronski M, Slodkowski M, Cebulski W, Moronczyk D, Krasnodebski IW. Optimizing management of pancreaticopleural fistulas. *World Journal of Gastroenterology*. 2011;17(42):4696-4703. https://doi.org/10.3748/wjg.v17.i42.4696
12. Dhebri AR, Ferran N. Nonsurgical management of pancreaticopleural fistula. *Journal of the pancreas*. 2005;6(2):152-161.
13. Moorthy N, Raveesha A, Prabhakar K. Pancreaticopleural fistula and mediastinal pseudocyst – unusual presentation of acute pancreatitis. *Annals of Thoracic Medicine*. 2007;2(3):122-123. https://doi.org/10.4103/1817-1737.33701
14. Tay CM, Chang SK. Diagnosis and management of pancreaticopleural fistula. *Singapore Medical Journal*. 2013;54:190-194. https://doi.org/10.11622/smedj.2013071
15. Dąbkowski K, Białek A, Kukla M, Wójcik J, Smereczyński A, Kołaczyk K, Grodzki T, Starzyńska T. Meadiastinal pancreatic pseudocysts. *Clinical Endoscopy*. 2017;50(1):76-80. https://doi.org/10.5946/ce.2016.089
16. Suga H, Tsuruta O, Okabe Y, Saitoh F, Noda T, Yoshida H, Ono N, Kinoshita H, Toyonaga H, Sata M. A case of mediastinal pancreatic pseudocyst successful with somatostatin analogue. *The Kurume Medical Journal*. 2005;52(4):161-164. https://doi.org/10.2739/kurumemedj.52.161
17. Ali T, Srinivasan N, Le V, Chimpiri AR, Tierney WM. Pancreaticopleural fistula. *Pancreas*. 2009;38(1):e26-e31. https://doi.org/10.1097/mpa.0b013e3181870ad5
18. Tan MH, Kirk G, Archibold P, Kennedy P, Regan MC. Cardiac compromise due to pancreatic mediastinal pseudocyst. *European Journal of Gastroenterology & Hepatology*. 2002;14(11):1279-1282. https://doi.org/10.1097/00042737-200211000-00020
19. Belágyi T, Issekutz A, Paukovics A, Kecskés G, Oláh A. Successful treatment of mediastinal pancreatic pseudocyst by pancreatic head resection. *Journal of the pancreas*. 2008;9(3):346-349.

20. Chang YC, Chen CW. Thoracoscopic drainage of ascending mediastinitis arising from pancreatic pseudocyst. *Interactive CardioVascular and Thoracic Surgery*. 2009;9(1):144-145. https://doi.org/10.1510/icvts.2009.202226

21. Halder P, Mandal KC, Debnath B, Mukherjee S. Isolated mediastinal pseudocyst of the pancreas. *Indian Pediatrics*. 2018;55(3):251-253. https://doi.org/10.1007/s13312-018-1327-z

22. Sasajima M, Kawai H, Suzuki Y, Saito Y, Eto T. Mediastinal pancreatic pseudocyst with pancreatic pleural effusion. *Kyobu Geka*. 2017;70(6): 426-429.

23. Bardia A, Stoikes N, Wilkinson NW. Mediastinal pancreatic pseudocyst with acute airway obstruction. *Journal of Gastrointestinal Surgery*. 2006;10(1):146-150. https://doi.org/10.1016/j.gassur.2005.05.009

24. Saftoiu A, Ciurea T, Dumitrescu D, Stoica Z. Endoscopic ultrasound-guided transesophages drainage of mediastinal pancreatic pseudocyst. *Endoscopy*. 2006;38(5):538-539. https://doi.org/10.1055/s-2006-925229

25. Drescher R, Koster O, Lukas C. Mediastinal pancreatic pseudocyst with isolated thoracic symptoms: a case report. *Journal of Medical Case Reports*. 2008;2(1):180. https://doi.org/10.1186/1752-1947-2-180

26. Sadat U, Jah A, Huguet E. Mediastinal extension of a complicated pancreaticpseudocyst; case report and literature review. *Journal of Medical Case Reports*. 2007;1(1):12. https://doi.org/10.1186/1752-1947-1-12

27. Karamouzos V, Karavias D, Siagris D, Kalogeropoulou C, Kosmopoulou F, Gogos C, Velissaris D. Pancreatic mediastinal pseudocyst presenting as a posterior mediastinal mass with recurrent pleural effusions: a case report and review of the literature. *Journal of Medical Case Reports*. 2015;9(1):110-117. https://doi.org/10.1186/s13256-015-0582-z

28. Markowski AR, Brodalka E, Guzinska-Ustymowicz K, Zaręba K, Cepowicz D, Kędra B. Large pancreatic pseudocyst penetrating to posterior mediastinum. *Polish Journal of Surgery*. 2017;89(4):41-47. https://doi.org/10.5604/01.3001.0010.3911

29. Segamalai D, Abdul Jameel AR, Kannan N, Anbalagan A, Duraisamy B, Raju P, DevyGounder K. Mediastinal Pseudocyst: Varied Presentations and management — Experience from a Tertiary Referral Care Centre in India. *HPB Surgery*. 2017:1-7. https://doi.org/10.1155/2017/5247626

30. Маев И.В., Дичева Д.Т., Жиляев Е.В., Бурагина Т.А. Панкреатогенное поражение плевры и легкого. *Consilium Medicum*. 2009;11(3):27-31. Maev IV, Dicheva DT, Zhilyaev EV, Buragina TA. Pankreatogennoe porazhenie plevry i legkogo. *Consilium Medicum*. 2009;11(3):27-31. (In Russ.).

Поступила 19.09.18
Received 19.09.18
Принята в печать 11.10.18
Accepted 11.10.18