Хирургия. Журнал имени Н.И. Пирогова
2019, №7, с. 73-79
https://doi.org/10.17116/hirurgia201907173

Pirogov Journal of Surgery
2019, №7, pp. 73-79
https://doi.org/10.17116/hirurgia201907173

Трудности диагностики дислоцированного перманентного диализного катетера, приведшей к массивному гемотораксу при перфорации правой внутренней яремной вены

© А.Г. ЯНКОВОЙ, А.Б. ЗУЛЬКАРНАЕВ, Н.М. ФОМИНЫХ, В.А. СТЕПАНОВ

Отделение перитонеального диализа отдела трансплантологии Московского областного научно-клинического института им. М.Ф. Владимирского, Москва, Россия

РЕЗЮМЕ

Приведен клинический пример развития массивного гемоторакса, возникшего в результате перфорации центральной вены после имплантации диализного перманентного катетера. Диагностические сложности вызваны тем, что на фронтальном рентгеновском снимке тень катетера располагалась в проекции правого предсердия. В связи с продолжающимся кровотечением выполнена экстренная операция, в ходе которой выявлено и ликвидировано повреждение начальных отделов верхней полой вены.

Ключевые слова: диализный перманентный катетер, гемоторакс, травма верхней полой вены.

ИНФОРМАЦИЯ ОБ АВТОРАХ:

Янковой А.Г. — https://orcid.org/0000-0002-5884-5597
Зулькарнаев А.Б. — https://orcid.org/0000-0001-5405-7887
Фоминых Н.М. — https://orcid.org/0000-0002-1534-7782
Степанов В.А. — https://orcid.org/0000-0002-0881-0599
Автор, ответственный за переписку: Зулькарнаев А.Б. — e-mail: 7059899@gmail.com

КАК ЦИТИРОВАТЬ:

Янковой А.Г., Зулькарнаев А.Б., Фоминых Н.М., Степанов В.А. Трудности диагностики дислоцированного перманентного диализного катетера, приведшей к массивному гемотораксу при перфорации правой внутренней яремной вены. *Хирургия. Журнал им. Н.И. Пирогова*. 2019;7:73-79 https://doi.org/10.17116/hirurgia201907173

Difficulties in diagnosis of dislocated permanent dialysis catheter followed by perforation of right internal jugular and massive hemothorax

© A.G. YANKOVOY, A.B. ZULKARNAEV, N.M. FOMINYKH, V.A. STEPANOV

Department of peritoneal dialysis of the Division of Transplantology, Vladimirskiy Moscow Regional Research Institute, Moscow, Russia

ABSTRACT

Great vein perforation followed by massive hemothorax occurred after implantation of permanent dialysis catheter. Diagnostic difficulties in this case were caused by placement of catheter's shadow in the projection of right atrium on the frontal X-ray scan. Injury of initial segment of superior vena cava was diagnosed during emergency surgery for ongoing bleeding.

Keywords: permanent dialysis catheter, hemothorax, injury of superiorvena cava.

INFORMATION ABOUT THE AUTHORS:

Yankovoy A.G. — https://orcid.org/0000-0002-5884-5597
Zulkarnaev A.B. — https://orcid.org/0000-0001-5405-7887
Fominykh N.M. — https://orcid.org/0000-0002-1534-7782
Stepanov V.A. — https://orcid.org/0000-0002-0881-0599
Corresponding author: Zulkarnaev A.B. — e-mail: 7059899@gmail.com

TO CITE THIS ARTICLE:

Yankovoiy AG, Zulkarnaev AB, Fominykh NM, Stepanov VA. Difficulties in diagnosis of dislocated permanent dialysis catheter followed by perforation of right internal jugular and massive hemothorax. *Pirogov Russian Journal of Surgery = Khirurgiya. Zurnal im. N.I. Pirogova*. 2019;7:73-79. (In Russ.). https://doi.org/10.17116/hirurgia201907173

Центральные венозные катетеры часто используются как в анестезиологических, реанимационных отделениях, так и для проведения систематической заместительной почечной терапии. Катетеризация центральных вен диализными перманентными двухпросветными катетерами большого диаметра — инвазивная процедура и может приводить к опасным для жизни осложнениям, таким как травма центральных сосудов, сердечная тампонада, гемомедиастенум, травма грудного протока, пневмоторакс, гемоторакс, аритмии, воздушная эмболия, неправильное положение катетера, катетерная инфекция [1]. Частота осложнений, по данным литературы [2—4], может колебаться от 0,4 до 26%. Перфорация артериального сосуда при имплантации центрального венозного катетера составляет менее 1%. Общая частота угрожающих жизни осложнений, возникающих при имплантации диализных катетеров в центральные вены оценивается в 0,02—1,5% [4].

Травма таких сосудов, как подключичная, брахицефальная, верхняя полая вены при имплантации перманентных диализных катетеров может вызвать массивное кровотечение в плевральную полость, гиповолемический шок, гипотонию. Для ликвидации этих осложнений требуются своевременная диагностика и необходимое инвазивное вмешательство [5]. Имплантация двухпросветного перманентного диализного катетера опытным клиницистом и использование УЗИ снижают частоту осложнений.

Представляем клиническое наблюдение, описывающее трудности диагностики дислоцированного перманентного двухпросветного диализного катетера с перфорацией верхней полой вены при попытке имплантации в правую внутреннюю яремную вену у больной, находящейся на лечении гемодиализом.

Больная *А.*, 27 лет, в декабре 2017 г. самостоятельно обратилась в хирургическое отделение трансплантологии и диализа МОНИКИ им. М.Ф. Владимирского с жалобами на отеки нижних конечностей, выраженную слабость, значительную одышку при ходьбе, снижение диуреза, периодически тошноту, стабильное высокое артериальное давление.

Из анамнеза известно, что считает себя больной в течение года, когда начала отмечать отеки и повышение артериального давления (до 200—220/110—100 мм рт.ст.) В связи с появлением жалоб обратилась в стационар по месту жительства, где установили тяжелую уремию (креатинин крови 1100 мкмоль/л, мочевина 35 ммоль/л), гиперкалиемию (К 7 ммоль/л). Больную направили в МОНИКИ с целью имплантации перманентного диализного центрального венозного катетера в качестве сосудистого доступа для проведения экстренного гемодиализа и заместительной почечной терапии.

При поступлении состояние тяжелое, в сознании, заторможена. Индекс массы тела 26,6 кг/м^2. Выраженные признаки гипергидратации: значительные отеки конечностей и лица, набухание шейных вен. АД 220/100 мм рт.ст., пульс 84 уд/мин. Олигоанурия, суточный диурез не более 200 мл.

Диагноз при поступлении: хронический диффузный гломерулонефрит, хроническая болезнь почек V стадии, уремия: креатинин крови при поступлении 1006 мкмоль/л, мочевина крови 53,6 ммоль/л. Артериальная гипертензия. Двусторонний гидроторакс. Анемия: Hb 56 г/л, Ht 17,6%.

В связи с уремией, неконтролируемой гипергидратацией, декомпенсированным метаболическим ацидозом показано начало заместительной почечной терапии. Признаков нарушения свертывания крови не выявлено: МНО 1,11; активированное частичное тромбопластиновое время 26,7 с, уровень фибриногена 4,08 г/л.

В экстренном порядке в этот же день предпринята попытка катетеризации правой яремной вены. В асептических условиях под местной анестезией из нижнего доступа с первой попытки без технических сложностей произведена пункция правой внутренней яремной вены. По методу Сельдингера в вену установлен двухпросветный перманентный диализный катетер. При аспирационной пробе кровоток в двух коленах катетера прерывистый. Найдено оптимальное положение катетера с убедительным дебитом крови. Катетер проведен в подкожном канале, выведен через контрапертуру и фиксирован к коже.

После окончания манипуляций больная пожаловалась на сильную боль по заднеподмышечной линии справа в проекции VIII—X ребра. При аускультации легких непосредственно после имплантации дыхание проводится с обеих сторон, в нижних отделах ослаблено равномерно с обеих сторон. Жалоб на нехватку воздуха не отмечено. При контроле уровень насыщения крови кислородом составил 93—94%. Подкожная эмфизема отсутствует. С учетом тяжести состояния для проведения гемодиализа и наблюдения больную перевели в отделение реанимации.

В реанимации начата инсуффляция кислорода через лицевую маску, выполнена рентгенография органов грудной клетки. Заключение рентгенолога: диафрагма обычно расположена, синусы раскрыты, рисунок корней смазан, прозрачность легочных полей (больше справа) снижена. Внутренний сегмент нижней доли справа более плотный со слегка втянутой наружной границей. Рентгенологическая картина отека легких, не исключается ателектаз внутреннего сегмента нижней доли справа.

По данным УЗИ плевральных полостей, гидроторакс справа. Намечена точка для пункции плевральной полости. В левой плевральной полости свободная жидкость не определяется.

Выполнена пункция правой плевральной полости по среднеаксиллярной линии, получена геморрагическая жидкость. Установлен дренаж, выделено до 800 мл геморрагической жидкости в течение 10 мин. В дренажном пакете сгустка нет (отрицательная проба Рувилуа—Грегуара), концентрация гемоглобина в пакете 49 г/л. При попытке аспирации из венозного колена катетера кровь поступает прерывисто, из артериального колена — удовлетворительный дебит. Исходя из рентгенологической картины, для создания оптимального положения катетер подтянут на 3—4 см, получен удовлетворительный дебит крови из обоих колен катетера.

Повторная рентгенография: правый купол диафрагмы расположен обычно, синус свободен, правое легочное поле прозрачно. Левый купол диафрагмы и синус завуалированы, легочный рисунок слева в среднем и нижнем легочных полях умеренно усилен из-за сосудистого компонента. Сердце несколько увеличено в поперечном направлении, средостение не расширено. Значимого количества жидкости в плевральных полостях нет. Конец диализного катетера проецируется на область правого предсердия **(рис. 1)**.

По дренажу из плевральной полости поступает геморрагическое отделяемое. Начаты гемостатическая терапия, трансфузия свежезамороженной донорской плазмы и эритроцитной массы. В связи с высоким риском обильного кровотечения (на фоне введения гепарина) гемодиализ решено отложить до установления источника кровотечения.



Рис. 1. **Рентгенограмма органов грудной клетки: стрелкой указан конец диализного перманентного катетера, который проецируется на область правого предсердия.**

Fig. 1. **Tip of permanent dialysis catheter in the projection of the right atrium (arrow).**

Заподозрено повреждение брахицефальной вены справа. С целью уточнения локализации сосудистого дефекта выполнена компьютерная томография с контрастным усилением. В правой плевральной полости определяется незначительное количество свободного воздуха с максимальной толщиной слоя до 6 мм. Незначительное количество жидкости в обеих плевральных полостях, максимальная толщина слоя справа до 8 мм, слева до 12 мм, в правой плевральной полости дренажная трубка на уровне восьмого межреберья справа. Легочная ткань неравномерной воздушности, преимущественно на уровне обеих верхних долей из-за чередования участков повышенной и пониженной воздушности. На этом фоне в легочной ткани обоих легких вдоль задней поверхности верхней и нижней долей участки уплотнения, более выраженные на уровне нижних долей. В правой надключичной области обнаружен диализный катетер: катетер входит в просвет наружной яремной вены (или проходит рядом с веной?) в области слияния с правой брахицефальной веной **(рис. 2)**, проходит вдоль медиального контура (в просвете? рядом?) брахицефальной вены, далее кзади в клетчатку верхнего средостения справа и идет книзу вдоль заднего контура непарной вены и главного правого бронха в правую плевральную полость паравертебрально (проекционно до уровня тела Th_{VII} позвонка) **(рис. 3 и 4)**.

В ходе этого исследования не получено достоверных данных о выходе крови в правую плевральную полость. Средостение не смещено, расширено, клетчатка средостения на всем протяжении неравномерно уплотнена с наличием участков более высокой плотности — до 61 едн. (кровь). После внутривенного контрастного усиления отмечено накопление контрастного вещества отмеченными участками в артериальную и венозную фазы до 71—79 едн. Перикард не утолщен, значимого количества жидкости в полости перикарда нет. Заключение: состояние после установки подключичного катетера справа. Дистальные отделы центрального катетера справа визуализируются в правой плевральной полости, паравертебрально, проекционно на уровне тела Th_{VII} позвонка. Гематома средостения, больше на уровне передневерхнего и среднего средостения справа. Принимая во внимание наличие участков высокой плотности в легочной ткани базальных отделов обеих нижних долей, больше справа, и свободного воздуха в правой плевральной полости, нельзя исключить повреждение правого легкого. Данных за продолжающееся кровотечение не получено.

После выполнения томографии выявлена гематома средостения, установлено, что дистальный конец катетера находится в правой плевральной полости **(рис. 5)**.

Однако однозначно локализовать повреждение центральных вен не удалось: нельзя исключить повреждение правой внутренней яремной вены, правой брахицефальной вены или конфлюэнса. В связи с высоким риском кровотечения выполнено экстренное оперативное вмешательство. Из надключичного доступа справа выделены внутренняя яремная вена, ее переход в брахицефальную вену. При ревизии в области конфлюенса визуализирован двухпросветный катетер. Попытка установить место выхода катетера из просвета вены по задней стенке не удалась в силу анатомических ограничений (большой глубины раны). Принято решение о выполнении торакотомии. Вокруг места впадения катетера в вену наложен кисетный шов. Ка-



Рис. 2. **Компьютерная томограмма органов грудной клетки: перманентный катетер (указан стрелкой) входит в просвет наружной яремной вены (или проходит рядом с веной?) в области слияния с правой брахицефальной веной и входит в верхнюю полую вену.**

Fig. 2. **Permanent catheter enters the lumen of external jugular vein (or passes near the vein?) within its confluence with right innominate vein and further superior vena cava. Permanentcatheter is indicated by the arrow.**



Рис. 3. **3D-компьютерная томограмма органов грудной клетки (фронтальная проекция): перманентный катетер проходит кзади в клетчатку верхнего средостения справа и идет книзу вдоль заднего контура непарной вены и главного правого бронха в правую плевральную полость паравертебрально (проекционно до уровня тела Th_{VII} позвонка)**

Fig. 3. **Permanent catheter passes into upper mediastinal tissue on the right and goes downward along the posterior contour of azygos vein and right main bronchus into the right pleural cavity (up to Th7). Permanentcatheter is indicated by the arrow.**

тетер удален, кисет затянут. Пациентка повернута на левый бок. Выполнена торакотомия по четвертому межреберью. В правой плевральной полости выраженный спаечный процесс, спайки частично разделены. При ревизии в плевральной полости отмечается около 1000 мл свежей крови и сгустков. В заднем средостении определяется обширная гематома. Широко вскрыта медиастинальная плевра. Выявлен дефект верхней полой вены в начальном отделе (в области впадения непарной вены). Дефект ушит. Кровопотеря составила 2 л. Схема проведения диализного катетера и возможных мест перфорации центральной вены представлена на **рис. 6**. Течение послеоперационного периода осложнилось пневмонией, дыхательной недостаточностью, что потребовало искусственной вентиляции легких на протяжении 11 дней, общая продолжительность нахождения в реанимационном отделении составила 18 дней.

Через 1 мес после осложнения больной сформирована артериовенозная фистула в нижней трети левого предплечья, которая в настоящее время используется для гемодиализа. На фоне терапии и гемодиализа уменьшилась выраженность артериальной гипертензии (артериальное давление в среднем 130/80 мм рт.ст.), общий объем дегидратации (до достижения «сухого» веса по данным биоимпедансометрии) составил 11 л. Анализ крови: Hb 86,3 г/л, Ht 18%. Общая продолжительность госпитализации составила 56 дней. Больная получает гемодиализ в амбулаторном режиме.

Обсуждение

Выбор диализного доступа зависит от срочности проведения заместительной терапии. В экстренных ситуациях устанавливают временный двухпросветный диализный катетер. Туннельный, перманентный катетер при этом не требуется. При систематическом диализе устанавливают туннельный перманентный двухпросветный диализный катетер. Предпочтительным доступом является правая внутренняя яремная вена. При этом бужи проходят по сосудам практически по прямой линии из внутренней яремной вены через брахицефальный ствол, попадают в верхнюю полую вену и далее в правое предсердие. При пункции подключичной вены, особенно слева, наиболее часто происходит перфорация подключичной артерии из-за анатомических изгибов при бужировании дилататорами и проведении диализного катетера [5]. Травматическая перфорация центрального сосуда происходит чаще всего, когда используют левую подключичную вену или левую внутреннюю яремную вену, главным образом вследствие принудительного ввода дилататора сосуда [7]. Часто это может происходить при имплантации двухпросветного туннельного перманентного диализного катетера, так как диаметр дилататора этих катетеров несколько больше, чем у обычных катетеров, и они менее ригидны. Существует ошибочное

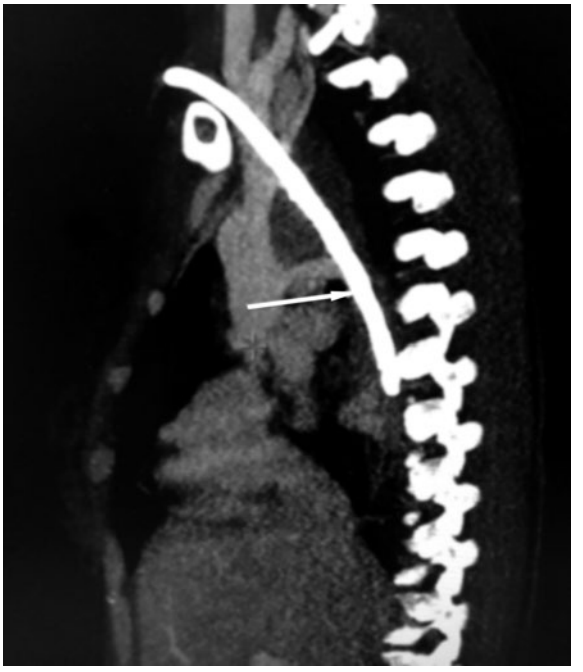

Рис. 4. **Компьютерная томограмма органов грудной клетки в боковой проекции: перманентный катетер (указан стрелкой) визуализируется в клетчатке верхнего средостения справа и идет книзу вдоль заднего контура непарной вены и главного правого бронха в правую плевральную полость паравертебрально (проекционно до уровня тела Th_{VII} позвонка).**

Fig. 4. **Permanent catheter is visualized in upper mediastinal tissue on the right and goes down along posterior contour of azygos vein and right main bronchus into the right pleural cavity (up to Th7). Permanentcatheter is indicated by the arrow.**



Рис. 5. **Компьютерная томограмма органов грудной клетки в боковой проекции: перманентный катетер находится в правой плевральной полости на уровне Th_{VII} (дистальный конец указан стрелкой).**

Fig. 5. **The arrow indicates distal tip of permanent catheter in right pleural cavity at the level of Th7.**

мнение, что, если проводник проходит ровно в центральную вену, то по нему можно успешно провести дилататор сосуда. Однако дилататор довольно жесткий, недостаточно ригидный, поэтому принудительное движение может перфорировать стенку сосуда или даже камер сердца [8].

У больной произошла перфорация верхней полой вены в самом ее начале, и диализный катетер далее прошел сзади вдоль ствола вены. Поэтому при рентгенологическом исследовании создалось ложное впечатление, что катетер имплантирован правильно, проходит в просвете верхней полой вены и находится в правом предсердии. Реаниматолог, который выполнял имплантацию катетера, получил прерывистый кровоток по артериальному концу катетера. Специалист закономерно решил, что катетер располагается некорректно в вене и подтянул его, после чего получил приемлемый дебит по катетеру. Сложность диагностики в данном случае, вероятно, связана с тем, что конец катетера частично дренировал имеющийся у больной гидроторакс, который к тому моменту уже был окрашен кровью в результате травмы сосуда. И только после дренирования плевральной полости, когда получили до 1000 мл жидкой крови, заподозрили травматическое повреждение вены. Однако даже КТ не выявила выход контраста из вены и поступление его в плевральную полость. До манипуляции состояние больной было тяжелым, что также привело к «смазанной» клинической картине. И только постоянное поступление крови по плевральному дренажу — за 30 мин до 1000 мл — усилило подозрение на наличие повреждения правой внутренней яремной вены, правой брахицефальной вены или конфлюэнса. В связи с продолжающимся кровотечением выполнено экстренное оперативное вме-

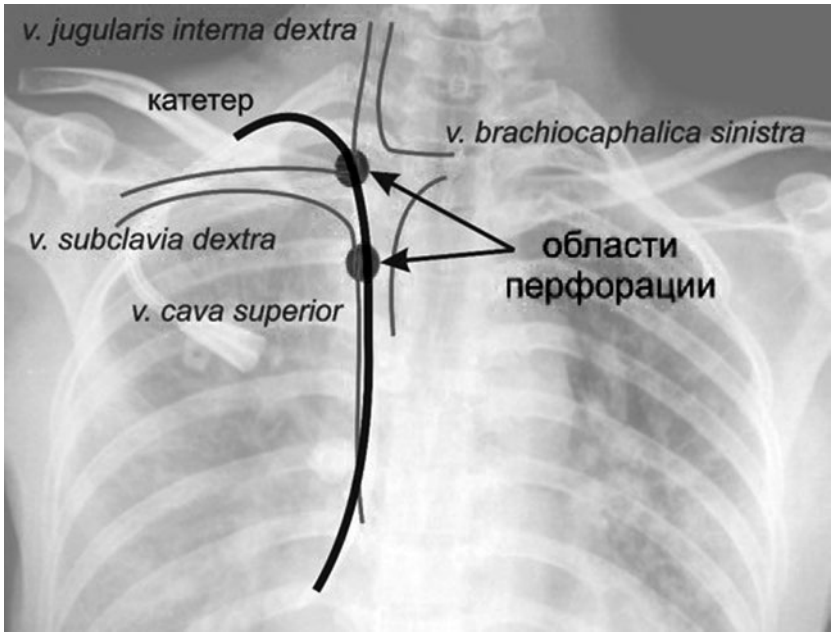

Рис. 6. **Схема проведения диализного перманентного катетера через внутреннюю яремную вену.**

Стрелками указаны места перфораций.

Fig. 6. **Scheme of permanent dialysis catheter passage through internal jugular vein.**

Perforations are indicated by the arrows.

шательство, в ходе которого выявлен дефект верхней полой вены, что спасло жизнь больной.

Кровотечение из поврежденного артериального или венозного сосуда при имплантации диализного катетера является редким и смертельно опасным осложнением. Факторами риска ятрогении при имплантации центрального катетера являются индекс массы тела 30 кг/м^2 и более или 20 кг/м^2 и менее, предшествующие попытки (успешные или безуспешные), установка двухпросветного диализного катетера, местное хирургическое вмешательство или лучевая терапия в прошлом, введение катетера неопытным клиницистом и повторные вмешательства. Все это может привести к возникновению стенозов и окклюзий, что увеличивает частоту сосудистых осложнений. Кроме того, имеют значение перманентные крупногабаритные, некачественные и жесткие катетеры, которые являются факторами риска для венозной перфорации [3, 4]. Как ни странно, эти факторы риска часто отмечают у больных, находящихся на систематическом гемодиализе.

Внезапное ухудшение состояния больного после канюлирования центральной вены диализным катетером может свидетельствовать о наличии осложнений. Оперативная диагностика, включая УЗИ, рентгенографию органов грудной клетки, компьютерную ангиографию, может спасти жизнь больному [9]. Следует отметить, что при повреждении стенки сосуда катетер в какой-то мере обтурирует дефект и в некоторой степени уменьшает кровотечение. Попытка удалить катетер может усилить кровотечение и даже привести к смерти больного [10—12].

Проведение экстренной хирургической помощи значительно снижает риск смертельных осложнений. Чтобы избежать такого рода осложнений необходимо использовать УЗИ во время пункции центрального сосуда. Использование УЗИ при имплантации диализного катетера снижает частоту осложнений [10, 13]. УЗИ выявляет сосуд, его просвет, правильность пункции и проведения катетера по сосуду. При подозрении на перфорацию вены необходимо, если позволяет состояние больного, выполнить венограмму, которая сразу укажет на место повреждения сосуда. Кроме того, обычное физикальное обследование, рентгенограмма органов грудной клетки помогут выявить дислокацию диализного катетера. После установки катетер проверяют на возврат крови. Однако в случае отграничения полости гематомы, скопившейся между медиастинальной и париетальной плеврой, можно получить адекватный возврат крови, что приведет к неверному выводу о правильной установке диализного катетера [6, 14, 15]. Для ликвидации этих осложнений необходимы быстрая диагностика и правильное решение.

Катетеризация центральной вены при имплантации диализного катетера — неотъемлемый компонент гемодиализа у больных с уремической интоксикацией. До наличия ультразвукового контроля в режиме реального времени катетер имплантировали в соответствии с чрескожной техникой по Сельдингеру, на основе анатомических ориентиров [13]. Отмечены следующие сложнения, возникающие в результате непреднамеренной травмы центральной вены: повреждение артерии (10,7%), гемоторакс (0,5—1%), пневмоторакс (1%), гемомедиастинум (0,6%), аритмия (0,2%) и тампонада перикарда (0,8%) [16]. Если у больного внезапно развилась гипотензия после имплантации катетера, а также снизился уровень гемоглобина, повысилось давление в дыхательных путях и ослабилось дыхание при аускультации, необходимо думать о развитии гемоторакса, напряженного пневмоторакса или тампонады перикарда, отдельно или в сочетании. И хотя рентгенография грудной клетки может считаться «золотым стандартом» для обнаружения пневмоторакса, гемоторакса, тампонады сердца — это порой трудоемкий метод, особенно когда пациенты находятся в тяжелом состоянии и в положении лежа [17]. H. Peng и соавт. [1, 9, 18] рекомендуют выполнять у таких больных трансэзофагеальную эхокардиографию для диагностики острого гемоторакса. Поэтому процедуру имплантации диализного катетера настоятельно рекомендуют проводить в отделении интенсивной терапии или операционной, когда можно сразу выполнить исследование и назначить необходимую терапию и, возможно, оперативное вмешательство, что спасет жизнь больного.

Таким образом, процедуру имплантации диализного катетера следует выполнять под УЗ-контролем. Наиболее безопасный доступ при использовании внутренней яремной вены — справа. Имплантацию диализного катетера необходимо производить в отделении интенсивной терапии, где можно осуществить рентгеновское исследование для экстренной диагностики неправильной установки катетера. Бужировать центральные сосуды, особенно подключичные, и левую внутреннюю яремную вену следует без усилия. В случае невозможности выполнить имплантацию диализного катетера в отделении, процедуру необходимо проводить в рентгеноперационной.

Авторы заявляют об отсутствии конфликта интересов.
The authors declare no conflicts of interest.

ЛИТЕРАТУРА/REFERENCES

1. Wang CY, Liu K, Chia YY, Chen CH. Bedside Ultrasonic Detection of Massive Hemothorax due to Superior Vena Cava Perforation after Hemodialysis Catheter Insertion. *Acta Anaesthesiol Taiwan*. 2009;47(2): 95-98. https://doi.org/10.1016/S1875-4597(09)60032-1
2. McGee DC, Gould MK. Preventing Complications of Central Venous Catheterization. *N Eng J Med*. 2003;348:1123-1133.
3. Jost K, Leithäuser M, Grosse-Thie C, Bartolomaeus A, Hilgendorf I, Andree H. Perforation of the Superior Vena Cava - a Rare Complication of Central Venous Catheters. *Onkologie*. 2008;31:262-264. https://doi.org/10.1159/000122071
4. Mansfield PF, Hohn DC, Fornage BD, Grequrich MA, Ota DM. Complications and Failures of Subclavian Vein Catheterization. *N Engl J Med.* 1994;331(26):1735-1738. https://doi.org/10.1056/NEJM199412293312602
5. Ruesch S, Walder B, Tramer MR. Complications of Central Venous Catheters: Internal Jugular Versus Subclavian Access — a Systematic Review. *Crit Care Med*. 2002;30:454-460.
6. Turkyilmaz A, Karapolat S, Kilic M, Tekinbas C. The Perforation of the Superior Vena Cava Secondary to the Left Subclavian Dialysis Catheter. *Vascular and Endovascular Surgery*. 2017;51(2):95-97. https://doi.org/10.1177/1538574416689427

7. Oropello JM, Leibowitz AB, Manasia A, Del Guidice R, Benjamin E. Dilator-Associated Complications of Central Vein Catheter Insertion: Possible Mechanisms of Injury and Suggestions for Prevention. *J Cardiothorac Vasc Anesth*. 1996;10:634-637.

8. Robinson JF, Robinson WA, Cohn A, Garg K, Armstrong JD. Perforation of the Great Vessels during Central Venous Line Placement. *Arch Intern Med*. 1995;155:1225-1228.

9. Peng HC, Lin SM, Wu YS, Chang WK, Sung CS, Chan KH. Transesophageal Echocardiography for Diagnosis of Acute Hemothorax During the Insertion of Hemodialysis Catheter. *Acta Anestesiol Taiwan*. 2007;45:181-184.

10. Ratajewski W, Małyszko J. Przebicie żyły biodrowej wspólnej prawej cewnikiem do hemodializ — opis przypadku. *Nefrol Dial Pol*. 2012;6: 106-108.

11. Wadełek J, Drobiński D, Szewczyk P. Perforation of the Internal Jugular Vein During Cannulation for Haemodialysis. *Anaesthesiol Intensive Ther*. 2009;2:94-96.

12. Iwańczuk W, Guźniczak P, Kasperczak J. Haemothorax as a Complication of Cubclavian Vein Cannulation with a Haemodialysis Catheter — a Case Report. *Anaesthesiology Intensive Therapy*. 2013;45(2): 89-92.
https://doi.org/10.5603/AIT.2013.0020

13. Queirós J, Cabrita A, Maximino J, Lobato L, Silva M, Xavier E. Central Catheters for Hemodialysis: a Six Month Experience of 103 Catheters. *Nephrologie*.1994;15:113-115.

14. Abdelkefi A, Ben Gaied, Ladeb S. Perforation of the Superior Vena Cava after Subclavian Catheterization: a Rare Complication after Autologous PBSCT. *Bone Marrow Transplant*. 2009;43(11):891-892. Epub 2008 Dec 22.
https://doi.org/10.1038/bmt.2008.407

15. Schummer W, Schummer C, Fritz H. Perforation of the Superior Vena Cava due to Unrecognized Stenosis. Case report of a lethal complication of central venous catheterization (in German). *Anaesthesist*. 2001;50(10):772-777.

16. Kamran T, Zaheer K, Khan AA, Khalid M, Akhtar MS. Applications and Complications of Subclavian Vein Catheterization for Hemodialysis. *J Coll Physicians Surg Pak*. 2003;13:40-43.

17. Krauss D, Schmidt GA. Cardiac Tamponade and Contralateral Hemothorax after Subclavian Vein Catheterization. *Chest*. 1991;99:517-518.

18. Manasia AR, Nagaraj HM, Kodali RB, Croft LB, Oropello JM, Kohli-Seth R, Leibowitz AB. Feasibility and Potential Clinical Utility of Goal-Directed Transthoracic Echocardiography Performed by Non Cardiologist Intensivists Using a Small Hand-Carried Device (SonoHeart) in critically Ill Patients. *J Cardiothorac Vasc Anesth*. 2005;19:155-159.

Поступила 01.02.19
Received 01.02.19
Принята в печать 20.03.19
Accepted 20.03.19