Хирургия. Журнал имени Н.И. Пирогова
2019, №7, с. 45-51
https://doi.org/10.17116/hirurgia201907145

Pirogov Journal of Surgery
2019, №7, pp. 45-51
https://doi.org/10.17116/hirurgia201907145

Возможности магнитно-резонансной томографии в диагностике острого аппендицита у беременных в условиях многопрофильного стационара

© Д.С. КАЛИМУЛЛИНА[1], Е.А. ЕГОРОВА[2], Д.А. ЛЕЖНЕВ[2], А.В. БАЖИН[3], М.М. МЕРКУШЕВА[3]

[1]ГБУЗ «Научно-исследовательский институт скорой помощи им. Н.В. Склифосовского» Департамента здравоохранения Москвы, Москва, Россия;
[2]ФГБОУ ВО «Московский государственный медико-стоматологический университет им. А.И. Евдокимова» Минздрава России, Москва, Россия;
[3]ГБУЗ «Городская клиническая больница им. С.С. Юдина» Департамента здравоохранения Москвы, Москва, Россия

РЕЗЮМЕ

Цель исследования — оптимизировать протокол магнитно-резонансного исследования беременных при подозрении на острый аппендицит.

Материал и методы. Представлены результаты МРТ-исследования 44 беременных (срок от 11 до 36 нед) с подозрением на аппендицит.

Результаты. Наиболее информативными для визуализации воспалительных изменений аппендикса и реакции прилежащей брюшины были Т2-взвешенные изображения с подавлением сигнала от жира и диффузионно-взвешенные изображения. Чувствительность метода составила 100%, специфичность — 90%, точность — 97,8%.

Выводы. МРТ позволила в оптимальные сроки оценить состояние червеобразного отростка, провести дифференциальную диагностику аппендицита с патологией желчевыводящей и мочевыделительной систем, органов малого таза.

Ключевые слова: магнитно-резонансная томография, аппендицит, беременность.

ИНФОРМАЦИЯ ОБ АВТОРАХ:

Калимуллина Д.С. — e-mail: zhdi.s@list.ru
Егорова Е.А. — e-mail: tylsit@mail.ru; https://orcid.org/0000-0003-2580-5692
Лежнев Д.А. — e-mail: lezhnevd@mail.ru; https://orcid.org/0000-0002-7163-2553
Бажин А.В. — e-mail: avbazhin@yandex.ru; https://orcid.org/0000-0003-3198-1334
Меркушева М.М. — e-mail: mamerkusheva28@mail.ru
Автор, ответственный за переписку: Бажин А.В. — e-mail: avbazhin@yandex.ru

КАК ЦИТИРОВАТЬ:

Калимуллина Д.С., Егорова Е.А., Лежнев Д.А., Бажин А.В., Меркушева М.М. Возможности магнитно-резонансной томографии в диагностике острого аппендицита у беременных в условиях многопрофильного стационара. *Хирургия. Журнал им. Н.И. Пирогова*. 2019;7:45-51. https://doi.org/10.17116/hirurgia201907145

Magnetic resonance imaging for diagnosis of acute appendicitisin pregnant women in multi-field hospital

© D.S. KALIMULLINA[1], E.A. EGOROVA[2], D.A. LEZHNEV[2], A.V. BAZHIN[3], M.M. MERKUSHEVA[3]

[1]Sklifosovsky Research Institute for Emergency Care, Moscow Department of Health, Moscow, Russia;
[2]Evdokimov Moscow State University of Medicine and Dentistry of Ministry of Health of Russia, Moscow, Russia;
[3]Yudin Municipal Clinical Hospital, Moscow Department of Health, Moscow, Russia

ABSTRACT

Objective — tooptimize MRI protocol in pregnant women with suspected acute appendicitis.

Material and methods. There were 44pregnant women (gestation period 11 – 36 weeks)with suspected appendicitis.

Results. Fat-suppressed T2-weighted and diffusion-weighted imaging (DWI) was the most valuable to diagnose inflammation of appendix and surrounding tissues. Sensitivity, specificity and accuracy were 100, 90 and 97.8%.

Conclusion. MRI was useful to assess appendix and differentiate appendicitis with biliary and urinary diseases.

Keywords: magnetic resonance imaging, appendicitis, pregnancy.

INFORMATION ABOUT AUTHORS:

Kalimullina D.S. — e-mail: zhdi.s@list.ru
Egorova E.A. — e-mail: tylsit@mail.ru; https://orcid.org/0000-0003-2580-5692

Lezhnev D.A. — e-mail: lezhnevd@mail.ru; https://orcid.org/0000-0002-7163-2553
Bazhin A.V. — e-mail: avbazhin@yandex.ru; https://orcid.org/0000-0003-3198-1334
Merkusheva M.M. — e-mail: mamerkusheva28@mail.ru
Corresponding author: Bazhin A.V. — e-mail: avbazhin@yandex.ru

TO CITE THIS ARTICLE:

Kalimullina DS, Egorova EA, Lezhnev DA, Bazhin AV, Merkusheva MM. Magnetic resonance imaging for diagnosis of acute appendicitisin pregnant women in multi-field hospital. *Pirogov Russian Journal of Surgery = Khirurgiya. Zurnal im. N.I. Pirogova*. 2019;7:45-51. (In Russ.). https://doi.org/10.17116/hirurgia201907145

По данным литературы [1], чаще всего аппендицит развивается во II триместре беременности. Это хирургическое заболевание является самым распространенным показанием к оперативному вмешательству у беременных среди неакушерских неотложных состояний — 1 случай на 500—635 беременностей.

Изменение топографии органов брюшной полости, связанное с увеличением размеров матки, признаки нормально протекающей беременности (лейкоцитоз), неспецифические тошнота, рвота затрудняют диагностику острого аппендицита у этой категории больных. Трудности также связаны с повышенной ответственностью медицинского персонала в этой группе пациентов и возможными осложнениями при оперативном вмешательстве. Все это приводит к поздней постановке диагноза и увеличению количества осложнений [1, 2]. Точная и своевременная постановка диагноза имеет значение как для матери, так и для плода.

Ультразвуковое исследование (УЗИ) и мультиспиральная компьютерная томография (МСКТ) традиционно применяются для диагностики острого аппендицита. Однако проведение МСКТ у беременных связано с опасностью воздействия ионизирующего излучения. УЗИ является операторзависимым методом, визуализация органов брюшной полости затруднена при ожирении и пневматозе тонкой/толстой кишки, число малоинформативных исследований возрастает с увеличением срока гестации [3].

МРТ рекомендуется как основной метод исследования у беременных с болью в правой подвздошной области при сомнительных результатах УЗИ. Данные литературы [3, 4] указывают на высокую точность МРТ при определении аппендицита, а также альтернативных причин (тубоовариальный абсцесс, кишечная непроходимость, абсцесс поясничной мышцы и др.). Возможно получить дополнительные сведения о состоянии плаценты и анатомии плода.

Материал и методы

Обследованы 44 беременных с подозрением на аппендицит в возрасте от 21 года до 39 лет (средний возраст 29,2±3,9 года), предъявлявших жалобы на боль в правой половине живота или над лоном. Срок беременности составил 11—36 нед, причем у 36 (81,8%) обследованных пациенток был II триместр беременности **(рис. 1)**.

Клинически отмечали классические симптомы аппендицита: разлитую боль в животе, постепенно локализующуюся в правой подвздошной области (34 пациентки; 77,3%), тошноту и/или однократную рвоту (11; 25%). Выявляли и нетипичные симптомы в виде боли в правом подреберье, поясничной области спра-

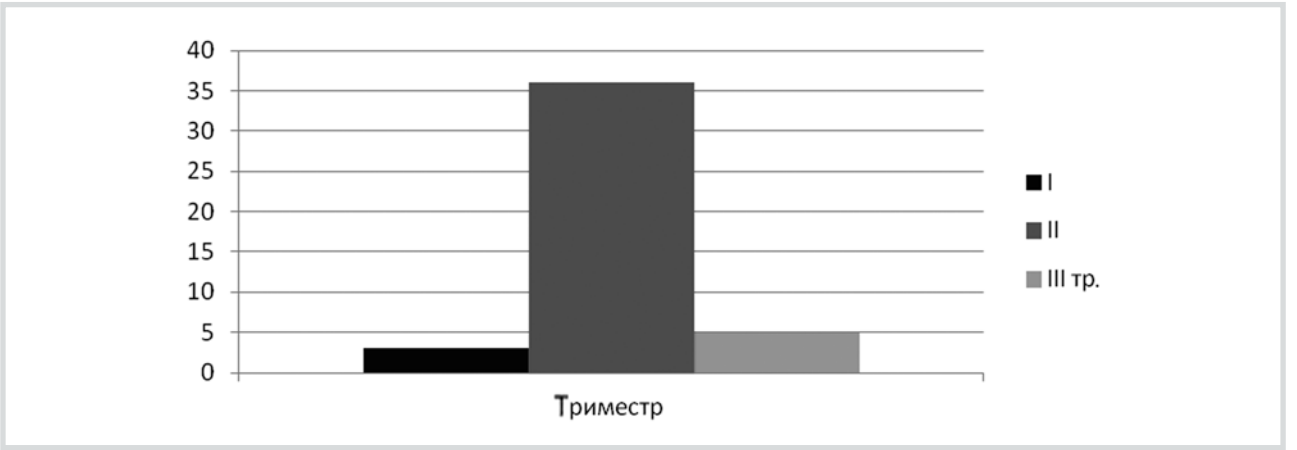

Рис. 1. **Распределение пациенток в зависимости от срока беременности.**

По оси абсцисс — число пациенток, по оси ординат — триместр беременности.

Fig. 1. **Distribution of patients depending on gestation period.**

Abscissa axis — number of patients, ordinate axis — pregnancy trimester.

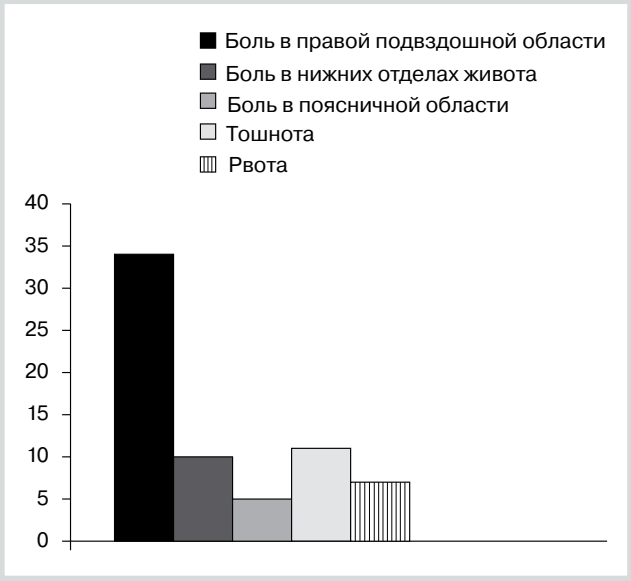

***Рис. 2.* Распределение пациенток по симптомам.**

По оси абсцисс — число пациенток, по оси ординат — симптомы аппендицита.

***Fig. 2.* Distribution of patients by symptoms.**

Abscissa axis — number of patients, ordinate axis — symptoms of appendicitis.

ва, гипогастрии, что требовало проведения дифференциальной диагностики с заболеваниями желчевыводящих путей и мочевыделительной системы **(рис. 2)**.

При объективном осмотре отмечены положительные симптомы Ровзинга, Ситковского, Воскресенского (n=9; 15,9%), субфибрилитет (n=4; 9%). В лабораторных анализах у всех умеренный лейкоцитоз, максимально до $(14,3\pm3,3)\cdot10^9$/л.

Всем беременным проведены УЗИ и МРТ брюшной полости. МРТ выполнено на высокопольном томографе с индукцией магнитного поля 1,5 Тл, в положении на спине (n=42; 95,5%) либо на боку (n=2; 4,5%) при выраженном болевом синдроме.

Для обследования беременных разработан протокол сканирования, оптимальный по соотношению времени и информативности, включивший:

— импульсную последовательность со спектральным подавлением сигнала от жира (FatSat) в коронарной плоскости для выявления участков измененного МР-сигнала, соответствующих отеку параколической клетчатки и скоплению жидкости в брюшной полости;

— Т2-взвешенные изображения (Т2-ВИ) аксиальной плоскости, для чего применяли SSFSE (single short fast spin echo — быстрая спин-эхо последовательность), обеспечивали хорошую визуализацию даже при свободном дыхании пациентки;

— аксиальные Т2-ВИ с подавлением сигнала от жира. Повышенный на Т2-ВИ сигнал от измененных тканей может быть «затенен» высоким сигналом от интра- и ретроперитонеального жира. При необходимости исследование дополняли SSFSE в сагиттальной плоскости (зона сканирования от головки одной бедренной кости до головки другой бедренной кости);

— диффузно-взвешенные изображения (ДВИ) без синхронизации с дыханием с факторами диффузии (b-фактор) 0, 500, 1000 с/мм^2.

Общее время МР-исследования по представленному протоколу в среднем составило 8—12 мин. Дополнительного перорального и внутривенного контрастирования не требовалось.

Верификацию полученных данных проводили интраоперационно — в 24 (54,5%) случаях выполнена открытая, в 4 (9%) — лапароскопическая аппендэктомия; в 3 (6,8%) случаях осуществлена диагностическая лапароскопия. У 13 (29,5%) пациенток оперативное вмешательство не производили в связи с положительным ответом на проведенную консервативную терапию.

Результаты

Аппендикс, по данным МРТ, располагался ретроцекально в 22 (55%) случаях, медиально — в 12 (30%), по передней стенке слепой кишки — в 6 (15%).

При визуализации структур правой подвздошной области получены следующие признаки аппендицита:

— увеличение диаметра червеобразного отростка до 6—18 мм — 33 (75%) пациентки;

— утолщение стенки червеобразного отростка до 2—5 мм — 22 (55%) пациентки, повышение сигнала на Т2-ВИ **(рис. 3)**;

— сужение просвета — 8 (18%) пациенток, наличие в его просвете жидкостного или иного (копролиты) содержимого — 3 (68%) пациентки **(рис. 4)**;

— ограничение диффузии в червеобразном отростке — 33 (75%) пациентки **(см. рис. 3)**;

— изменения прилежащей клетчатки — 22 (55%) пациентки **(см. рис. 4)**;

— наличие жидкостного скопления в правой подвздошной области — 17 (38%) пациенток;

— формирование отграниченного жидкостного скопления в правой подвздошной области — 2 (4,5%) пациентки;

— формирование аппендикулярного инфильтрата — 2 (4,5%) пациентки **(см. рис. 4)**;

— реактивные изменения придатков справа — 3 (7%) пациентки.

В 4 (9%) случаях достоверно не удалось визуализировать аппендикс, а в 9 (20%) — визуализирован неизмененный червеобразный отросток. В 4 (9%) наблюдениях отмечено осложнение острого аппендицита в виде местного перитонита.

В 1 (2%) наблюдении изменения трактовали как острый аппендицит при наличии соответствующих клинических данных **(рис. 5)** — ложноположительный результат.

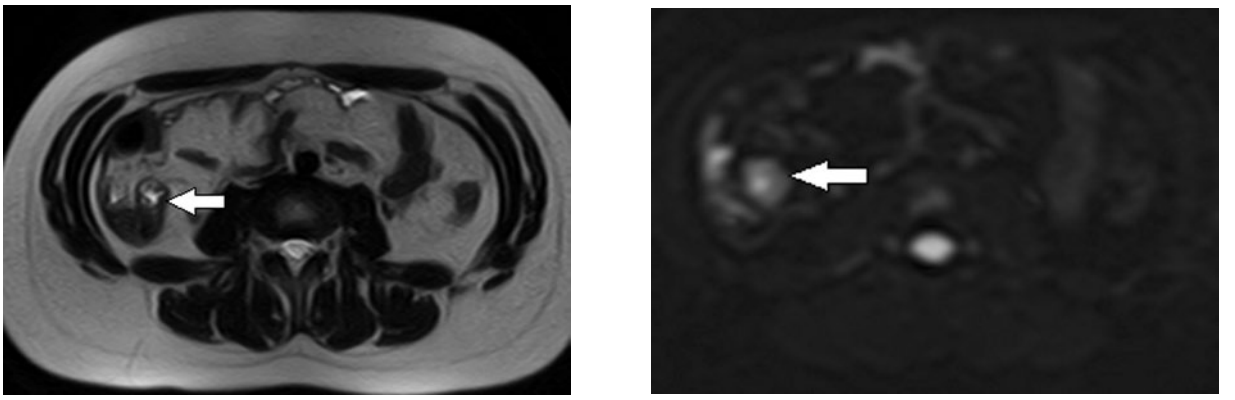

а/a б/b

***Рис. 3.* МР-томограммы органов брюшной полости в аксиальной плоскости пациентки *С.*, 27 лет, беременность 17 нед.**

а — Т2-ВИ: в правой подвздошной области визуализируется аппендикс *(стрелка)*, стенки которого утолщены до 3,5 мм, в просвете жидкостное содержимое; б — диффузно-взвешенные изображения: b-фактор 1000 с/мм^2 — ограничение диффузии в червеобразном отростке *(стрелка)*. Здесь и на рис. 4—7: Т2-ВИ — Т2-взвешенные изображения.

***Fig. 3.* AxialMR-scans of abdominal cavity ofpatient *S.*, 27-year-old, pregnancy 17 weeks.**

a — T2-WI — appendixwith liquid inside is visualized in right abdominal quadrant (arrow), its walls are thickened up to 3,5 mm; b — DWI, b-factor 1000 s/mm^2 — restriction of diffusion in appendix (arrow).

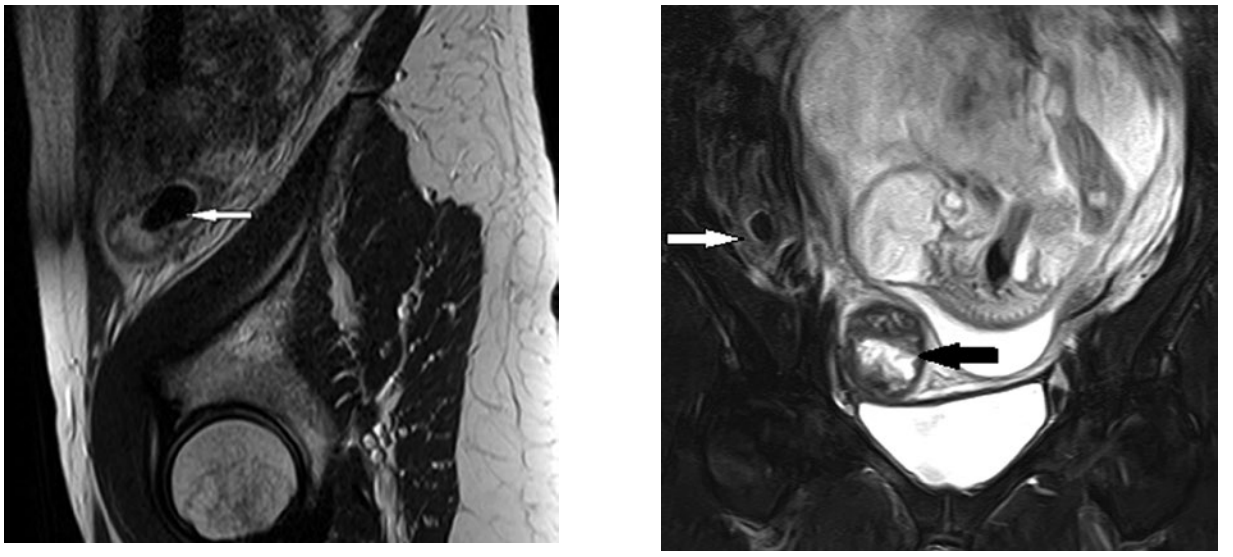

а/a б/b

***Рис. 4.* МР-томограммы органов брюшной полости пациентки *А.*, 36 лет, беременность 22 нед.**

а — Т2-ВИ в сагиттальной; б — в корональной плоскостях. В правой подвздошной области определяется инфильтрат, в полости аппендикса — каловый конкремент *(белая стрелка)*, прилежащая клетчатка инфильтрирована. В стенке беременной матки миома *(черная стрелка)*.

***Fig. 4.* MR-scans of abdominal cavity of patient *A.*, 36-year-old, pregnancy 22 weeks: T2-WI, sagittal (a) and coronal (b) planes. Infiltrate is observed in right abdominal quadrant, there is a fecal stone in appendix (white arrow), adjacenttissue is infiltrated. There is amyoma in the wall of pregnant uterus (black arrow).**

В ходе оперативного вмешательства установлен диагноз флегмонозного аппендицита в 19 (61%) случаях, катарального — в 4 (13%), карциноид червеобразного отростка выявлен в 1 (3%) случае.

На ДВИ во всех случаях воспалительных изменений и при карциноиде отмечено ограничение диффузии в стенках и содержимом аппендикса.

В 9 (20%) наблюдениях МРТ позволила в течение 12 мин визуализировать неизмененный червеобразный отросток и установить причину болевого синдрома, провести дифференциальную диагностику с другими заболеваниями. Расширение чашечно-лоханочной системы определено у 5 (11%) пациенток **(рис. 6)**. Обнаружены абсцесс подвздошной мышцы и параанальный абсцесс **(рис. 7)**.

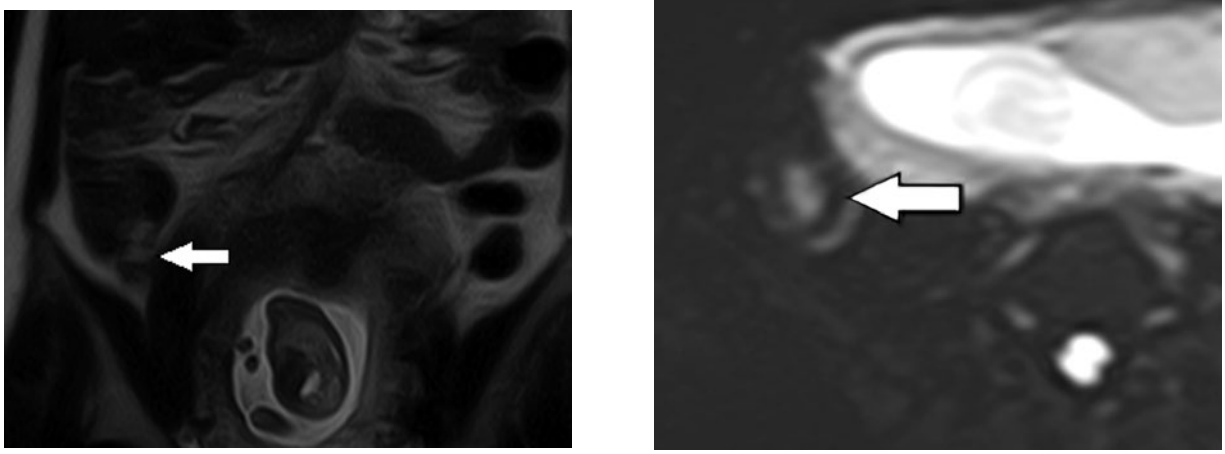

а/a б/b

***Рис. 5.* МР-томограммы органов брюшной полости пациентки *К.*, 27 лет, беременность 17 нед.**

а — корональная плоскость, Т2-ВИ: в правой подвздошной области визуализируется червеобразный отросток *(стрелка)*, диаметр его увеличен до 10 мм, отмечается неоднородно повышенный сигнал от содержимого, утолщение стенки, прилежащая клетчатка не изменена; б — ДВИ, аксиальная плоскость — ограничение диффузии содержимого отростка (при диагностической лапароскопии — карциноид аппендикса). Здесь и на рис. 5, 6: ДВИ — диффузно-взвешенные изображения.

***Fig. 5.* MR-scans of abdominal cavity ofpatient *K.*, 27year-old, pregnancy 17 weeks.**

a — coronal plane, T2-WI – appendix is visualized in right abdominal quadrant (arrow), its diameter is increased up to 10 mm, hyperintense signal from the content, wall is thickened, adjacent tissues are intact; b — axial DWI — restriction of diffusion of appendix (diagnostic laparoscopy confirmed carcinoid tumor of appendix).

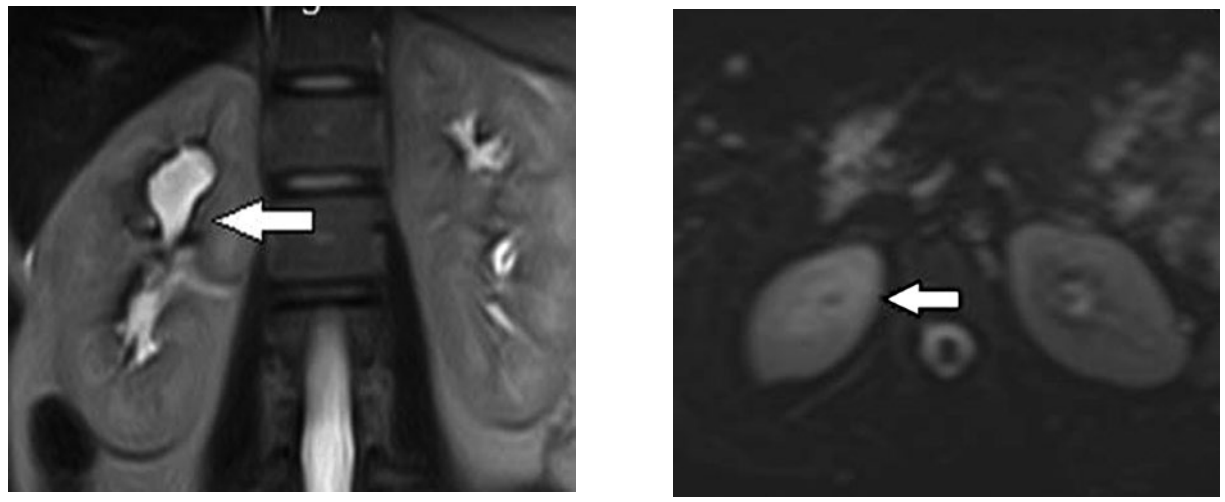

а/a б/b

***Рис. 6.* МР-томограммы органов брюшной полости пациентки *К.*, 23 лет, беременность 25 нед.**

а — Т2-ВИ, корональная плоскость, расширение верхней группы чашечек правой почки; б — ДВИ, аксиальная плоскость отмечается в верхнем сегменте правой почки *(стрелка)*.

***Fig. 6.* MR-scans of abdominal cavity of patient *K.*, 23-year-old, pregnancy 25 weeks:**

a — coronal T2-WI, enlargement of superior calices of right kidney; b — axial DWI, there is restriction of diffusion in superior segment of right kidney (arrow) caused by inflammatory changes.

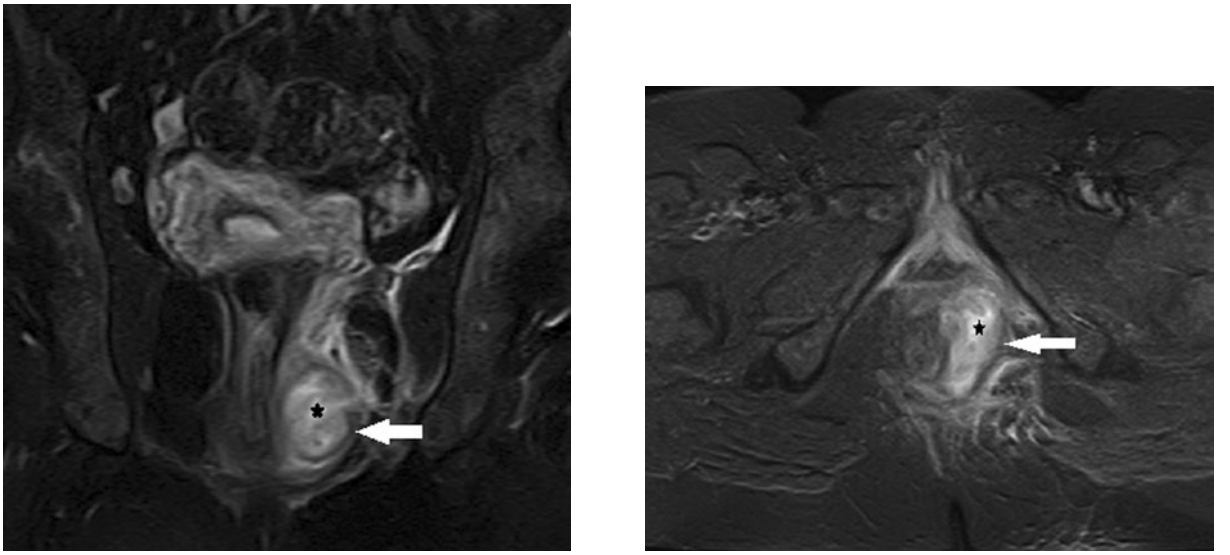

а/a б/b

***Рис. 7.* МР-томограммы органов малого таза пациентки *Б.*, 37 лет, беременность 17 нед.**

а — Т2-ВИ с подавлением от жира, корональная плоскость; б — STIR, аксиальная плоскость. В параректальной клетчатке справа определяется образование повышенного сигнала *(стрелка)*, с толстой стенкой и жидкостным содержимым *(полость обозначена звездочкой)*, прилежащая жировая клетчатка повышенного сигнала (отек) — абсцесс.

***Fig. 7.* MR-scans of pelvis of patient *B.*, 37-year-old, pregnancy 17 weeks.**

a — fat-supressed T2-WI, coronal plane; b — STIR, axial plane. Focal area with hyperintense signal and liquid inside is observed in pararectal tissues on the right (arrow), wall is thickened (asterisk indicates cavity), adjacent fatty tissue has hyperintense signal (edema) — abscess.

Обсуждение

Ведущим методом диагностики острых хирургических заболеваний остается целенаправленный клинический осмотр пациента, базирующийся на анализе жалоб, анамнезе и клинических симптомах. Тем не менее неспецифичность симптомов при беременности не позволяет сделать однозначный вывод о характере болезни, что может привести как к неоправданным оперативным вмешательствам, так и к их задержке в результате ошибочного диагноза или неправильного выбора последовательности инструментальных методов диагностики [5]. Расширение арсенала неинвазивных методов диагностики диктует их более широкое применение, в частности для определения причин болевого синдрома в правой половине живота у беременных.

Результаты лучевого обследования в большинстве случаев дополняют представление о характере, а иногда радикально меняют тактику лечения. При подозрении на аппендицит перед специалистом лучевой диагностики ставятся следующие задачи: подтвердить наличие изменений червеобразного отростка, оценить распространенность процесса (инфильтративные изменения окружающей клетчатки, выпот в брюшную полость), топографические отношения с другими структурами.

Возможности лучевой диагностики стремительно расширяются, в арсенале многопрофильных стационаров появляются ультразвуковые сканеры, мультисрезовые компьютерные и магнитно-резонансные томографы последних поколений. Однако высокотехнологичные лучевые обследования имеют не только значительный потенциал, но и в некоторых случаях ряд ограничений и противопоказаний.

Беременные относятся к категории пациенток, у которых для уточнения характера изменений в правой подвздошной области при аппендиците МСКТ не применяют из-за ионизирующего воздействия. УЗИ может быть затруднено ввиду увеличенной матки, особенно во II и III триместрах, смещения купола слепой кишки и аппендикса, что делает их труднодоступными для визуализации. У МРТ описанные недостатки отсутствуют, она обладает высоким контрастным разрешением в отношении мягких тканей, не требует дополнительного введения контрастного вещества для локализации инфильтративных и инфильтративно-жидкостных изменений брюшной полости и забрюшинного пространства. Разработанный протокол занимает 8—12 мин, что говорит о возможности его применения у беременных в условиях оказания неотложной помощи. Оптимальными при визуализации воспалительных изменений оказались Т2-ВИ с подавлением сигнала от жира и ДВИ. В хо-

де работы МРТ показала себя как высокоинформативный метод диагностики аппендицита, определения его стадии и осложнений, а также в плане дифференциальной диагностики с другими острыми заболеваниями органов брюшной полости и забрюшинного пространства.

Чувствительность МРТ составила 100%, специфичность — 90%, точность — 97,8%.

Таким образом, МР-исследование при подозрении на острый аппендицит у беременных позволяет в течение 8—12 мин оценить состояние червеобразного отростка, определить характер его изменений и наличие местной реакции брюшины. Включение в зону сканирования других органов брюшной полости и забрюшинного пространства дает возможность за одно исследование провести дифференциальную диагностику с заболеваниями желчевыводящей и мочевыделительной систем, а также органов малого таза. Разработанный МР-протокол с использованием быстрых последовательностей позволяет получать изображения высокого качества и за короткий промежуток времени без необходимости задержки дыхания пациенткой.

Исследование не финансировалось какими-либо источниками.

Авторы заявляют об отсутствии конфликта интересов.
The authors declare no conflicts of interest.

ЛИТЕРАТУРА/REFERENCES

1. Franca Neto AH, Amorim MM, Nóbrega BM. Acute appendicitis in pregnancy: literature review. *Rev Assoc Med Bras*. 2015;61(2):170-177. https://doi.org/10.1590/1806-9282.61.02.170
2. Abbasi N, Patenaude V, Abenhaim HA. Management and outcomes of acute appendicitis in pregnancy-population-based study of over 7000 cases. *BJOG*. 2014;121(12):1509-1514. https://doi.org/10.1111/1471-0528.12736
3. Meesa IR, Mammen L. MR Imaging of Pregnant Women with Abdominal Pain and Suspected Appendicitis: Diagnostic Accuracy and Outcomes. *Int J Radiol Radiat Oncol*. 2;004-007. https://doi.org/10.17352/ijrro.000010
4. Mui LW, Lee HK, Malhotra R. MRI Evaluation of Acute Abdominal Pain in the Pregnant Patient. *J Am Osteopath Coll Radiol*. 2015;4(4):12-19.
5. Гарбузенко ДВ. *Диагностика «острого живота»: избранные лекции по неотложной абдоминальной хирургии*. Саарбрюкен: LAP LAMBERT Academic Publishing, 2012.
Garbuzenko DV. *Diagnosis of «acute abdomen»: selected lectures on emergency abdominal surgery*. Saarbryuken: LAP LAMBERT Academic Publishing, 2012. (In Russ.).

Поступила 05.09.18
Received 05.09.18
Принята в печать 11.11.18
Accepted 11.11.18