Хирургия. Журнал имени Н.И. Пирогова
2019, №7, с. 29-35
https://doi.org/10.17116/hirurgia201907129

Pirogov Journal of Surgery
2019, №7, pp. 29-35
https://doi.org/10.17116/hirurgia201907129

Анатомические особенности и биомеханические свойства диафрагмы в патогенезе развития грыж пищеводного отверстия диафрагмы

© Д.М. ЧЕРКАСОВ, проф., д.м.н. М.Ф. ЧЕРКАСОВ, В.К. ТАТЬЯНЧЕНКО, Ю.М. СТАРЦЕВ, С.Г. МЕЛИКОВА

ФГБОУ ВО «Ростовский государственный медицинский университет» Минздрава России, Ростов-на-Дону, Россия

РЕЗЮМЕ

Цель исследования — изучение изменений диафрагмы и пищеводно-диафрагмального перехода в зависимости от возрастных и конституциональных особенностей.

Материал и методы. Изучены конституциональные и возрастные характеристики биомеханических свойств фасциальных структур диафрагмы, а также ее ангиоархитектоники на 40 препаратах, взятых от трупов людей в возрастном диапазоне от 19 до 75 лет.

Результаты. Исследования связочного аппарата пищевода показали, что с возрастом снижается частота встречаемости пищеводно-аортальной связки. В конституциональном аспекте выявлено, что при брахиморфном типе телосложения данная связка в большинстве случаев не столь хорошо выражена, а диафрагмально-кардиальная — вообще отсутствует, что служит предрасполагающим фактором к ослаблению данного участка. При исследовании биомеханических показателей фасциальных структур диафрагмы установлено, что снижение показателей предела прочности и модуля упругости прежде всего пищеводно-аортальной и пищеводно-диафрагмальной связок является одним из ключевых факторов развития грыжи пищеводного отверстия диафрагмы. Это наиболее выражено у лиц брахиморфного типа телосложения, а также во II зрелом и пожилом возрасте. Во II зрелом возрастном периоде происходит уменьшение диаметра основных артерий, появляется извитость, что приводит к снижению в 1,5—2 раза емкости артериального русла сосудистой сети диафрагмы. В связи с этими изменениями, в частности у лиц брахиморфного типа телосложения, начиная со II зрелого периода использование собственных тканей при закрытии дефекта пищеводного отверстия диафрагмы может быть недостаточным и приводить к возникновению рецидива заболевания.

Выводы. Полученные биомеханические данные и анатомические особенности диафрагмы в конституциональном и возрастном аспектах позволяют хирургу прогнозировать возможность возникновения рецидива грыжи пищеводного отверстия диафрагмы.

Ключевые слова: грыжа пищеводного отверстия диафрагмы, диафрагма, диафрагмальные ножки, тип телосложения.

ИНФОРМАЦИЯ ОБ АВТОРАХ:

Черкасов Д.М. — e-mail: doctor1012@ramblerl.ru; https://orcid.org/0000-0003-0320-7923
Черкасов М.Ф. — e-mail: cherkasovmf@mail.ru; https://orcid.org/0000-0001-7587-8406
Татьянченко В.К. — e-mail: mailto:cherkasovmf@mail.ru; e-mail: vladimirtatyanchenko@mail.ru; https://orcid.org/0000-0002-7407-2686
Старцев Ю.М. — e-mail: mailto:cherkasovmf@mail.ru; e-mail: mailto:doctor1012@ramblerl.rustarcevvv111@mail.ru; https://orcid.org/0000-0002-5769-4598
Меликова С.Г. — e-mail: sarbonka@bk.ru; https://orcid.org/0000-0002-1966-1664
Автор, ответственный за переписку: Меликова С.Г. — e-mail: sarbonka@bk.ru; https://orcid.org/0000-0002-1966-1664

КАК ЦИТИРОВАТЬ:

Черкасов Д.М., Черкасов М.Ф., Татьянченко В.К., Старцев Ю.М., Меликова С.Г. Анатомические особенности и биомеханические свойства диафрагмы в патогенезе развития грыж пищеводного отверстия диафрагмы. *Хирургия. Журнал им. Н.И. Пирогова*. 2019;7:29-35. https://doi.org/10.17116/hirurgia201907129

Anatomical features and biomechanical properties of the diaphragm in pathogenesis of hiatal hernia

© D.M. CHERKASOV, M.F. CHERKASOV, V.K. TAT'YANCHENKO, YU.M. STARTSEV, S.G. MELIKOVA

Rostov State Medical University, Rostov-on-Don, Russia

ABSTRACT

Objective — to study changes of diaphragm and esophageal-diaphragmatic junction depending on age and constitutional features.

Material and methods. We studied changes of diaphragm and esophageal-diaphragmatic junction depending on age and constitutional features by using of 40 cadaveric specimens (people aged 19—75 years).

Results. Esophageal-aortic ligament is observed rarer with age. This ligament is poorly developed in brachiomorphic body type while diaphragmatic-cardiac ligament is generally absent as a rule. This is a predisposing factor for weakening this area. It was revealed that reduced strength and elasticity (especially esophageal-aortic and esophageal-diaphragmatic ligaments) is one of the key factors in the development of hiatal hernia. It is especially relevant for brachiomorphic body type, the 2nd mature and elderly age. The 2nd mature period is associated with reduced diameter and kinking of great arteries, that leads to 1.5—2 times decrease

of arterial capacity of the diaphragm. Therefore, hiatal hernia repair using own tissues may be insufficient and accompanied by recurrence in persons with brachiomorphic body type in the 2nd mature period.

Conclusion. Analysis of biomechanical data and anatomical features of the diaphragm may be useful to predict recurrent hiatal hernia.

Keywords: hiatal hernia, diaphragm, diaphragmaticcrura, body type.

INFORMATION ABOUT THE AUTHORS:

Cherkasov D.M. — e-mail: doctor1012@ramblerl.ru; https://orcid.org/0000-0003-0320-7923
Cherkasov M.F. — e-mail: cherkasovmf@mail.ru; https://orcid.org/0000-0001-7587-8406
Tat'yanchenko V.K. — e-mail: mailto:cherkasovmf@mail.ru; e-mail: vladimirtatyanchenko@mail.ru; https://orcid.org/0000-0002-7407-2686
Startsev Yu.M. — e-mail: mailto:cherkasovmf@mail.ru; e-mail: mailto:doctor1012@ramblerl.rustarcevvv111@mail.ru; https://orcid.org/0000-0002-5769-4598
Melikova S.G. — e-mail: sarbonka@bk.ru; https://orcid.org/0000-0002-1966-1664
Corresponding author: Melikova S.G. — e-mail: sarbonka@bk.ru

TO CITE THIS ARTICLE:

Cherkasov DM, Cherkasov MF, Tat'yanchenko VK, Startsev YuM, Melikova SG. Anatomical features and biomechanical properties of the diaphragm in pathogenesis of hiatal hernia. *Pirogov Russian Journal of Surgery = Khirurgiya. Zurnal im. N.I. Pirogova*. 2019;7:29-35 (In Russ.). https://doi.org/10.17116/hirurgia201907129

В настоящее время многие авторы считают осложненные формы грыж пищеводного отверстия диафрагмы (ГПОД) одной из наиболее распространенных болезней желудочно-кишечного тракта, они занимают 2—3-е место среди гастроэнтерологических заболеваний, конкурируя с холециститом и язвенной болезнью [1].

Благодаря новым возможностям консервативной терапии, позволяющим избавлять пациентов от симптомов рефлюкс-эзофагита, значительно снизилась необходимость в выполнении оперативных вмешательств. Однако медикаментозная терапия не способна исправить анатомические изменения, возникающие в пищеводно-диафрагмальной зоне и приводящие к развитию осложненных форм ГПОД [2]. В связи с этим становится очевидной необходимость выполнения оперативных вмешательств пациентам при неэффективности курсов лекарственного лечения или возникновении осложнений.

В области пищеводного отверстия диафрагмы фасциальные структуры представлены фасциальными футлярами мышечных ножек диафрагмы, пищеводно-аортальной, диафрагмально-кардиальной и диафрагмально-пищеводными связками [3, 4]. Как известно, клиническая картина осложненных форм ГПОД зависит от ослабления пищеводно-диафрагмальной связки, расширения угла Гиса и характеризуется нарушением замыкательной функции кардии [5]. По данным ряда исследователей [6, 7], запирательная функция кардии проявляется при ее нормальном анатомическом расположении, при перемещении кардии в грудную полость зона повышенного давления либо полностью исчезает, либо давление в данной зоне резко снижается, что приводит к нарушению запирательного механизма кардии. В связи с этим важным этапом оперативного вмешательства у пациентов с осложненными формами ГПОД является укрепление диафрагмальных ножек при выполнении крурорафии, а также использование для этой цели сетчатых имплантов. Несмотря на то что в последнее время предложено множество различных способов пластики грыжевых ворот как местными тканями, так и аллоплантами, показатели частоты рецидива ГПОД могут достигать 42% [8].

В литературе нет четких данных о фасциально-связочном аппарате пищевода в аспекте их биомеханических свойств и конституциональной анатомии.

Цель исследования — изучение изменений диафрагмы и пищеводно-диафрагмального перехода в зависимости от возрастных и конституциональных особенностей.

Материал и методы

Изучены конституциональные и возрастные характеристики биомеханических свойств фасциальных структур диафрагмы, а также ее кровоснабжения на 40 препаратах, взятых от трупов людей в возрастном диапазоне от 19 до 75 лет, причиной смерти которых послужили не заболевания органов пищеварения и сердечно-сосудистой системы. Анатомические материалы представлены и распределены согласно возрастной периодизации, принятой ВОЗ. Всего использовано по 10 препаратов от трупов лиц юношеского возрастного периода (17—20 лет), I зрелого возрастного периода (21 год — 35 лет), II зрелого возрастного периода (36—60 лет) и пожилого возраста (61 год — 74 года).

Индивидуальную изменчивость диафрагмы определяли по типу телосложения, конституциональный тип грудной клетки — по формуле:

$$\text{К (индекс)} = \frac{\text{Обхват (периметр) грудной клетки} \cdot 100}{\text{Рост (длина тела)}}.$$

К брахиморфному типу телосложения отнесены объекты с K>56, к мезоморфному — с K от 51 до 56, а к долихоморфному — с K<51.

Для изучения ангиоархитектоники диафрагмы на нефиксированных трупах в грудной отдел аорты вводили контрастный раствор, состоящий из железного сурика, мыльного спирта и гипса по методике В.К. Татьянченко (патент РФ №1144703). Наливку выполняли под давлением 100—110 мм рт.ст. через канюлю, которую пережимали выше и ниже диафрагмы при выполнении исследования с дальнейшим проведением рентгенологических снимков.

С целью исследования фасциально-клеточных структур диафрагмы и пищевода в области пищеводного отверстия диафрагмы использовали методику В.К. Татьянченко (патент РФ №2277740). Контрастную массу, состоящую из 0,1% раствора амида черного 10В, вводили в клетчаточное пространство и подфасциальные структуры пищевода и диафрагмы в области ее ножек. Спустя 30—40 мин экспозиции инъецированные пространства промывали 7% раствором уксусной кислоты и далее водой. Затем исследовали и анализировали полученные данные.

Биомеханические свойства фасциальных структур в области пищеводного отверстия диафрагмы определяли по методике В.Д. Сикилинда (Государственный реестр средств измерений №16540-97). Биохимические параметры (относительное удлинение — □, предел прочности — σ и модуль упругости — E) рассчитывали по методике В.К. Татьянченко:

$$E=P/F \times L/_{\Delta}L,$$

$$□=L/Lo,$$

$$\sigma=Pp/F,$$

где P — нагрузка на образец, F — площадь его поверхностного сечения, L — длина образца, L_{Δ} — абсолютное удлинение, Lo — относительное удлинение, Pp — нагрузка, при которой образец разрушается.

Расчет статистических данных производили на персональном компьютере с использованием программного обеспечения Microsoft Excel 2016 и статистической программы R (версия 3.2, R Foundation for Statistical Computing, Вена, Австрия).

Результаты и обсуждение

При исследовании конституциональной изменчивости внутренних ножек диафрагмы отмечено, что разница в длине ножек при брахиморфном типе телосложения у мужчин и женщин по сравнению с долихоморфным типом телосложения составляла 2—2,5 см, а по сравнению с мезоморфным типом — 1—1,5 см. Обнаруженные изменения в характеристиках внутренних ножек диафрагмы оказывали влияние и на размер пищеводного отверстия диафрагмы у лиц разных конституциональных типов телосложения. Исследования показали, что размеры пищеводного отверстия диафрагмы у лиц брахиморфного типа телосложения

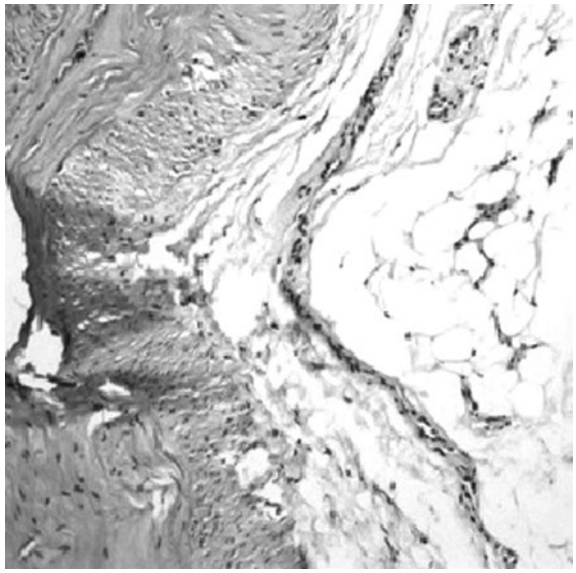

***Рис. 1.* Микрофотограмма фасции области правой внутренней ножки диафрагмы трупа мужского пола (I зрелый возрастной период).**

Окраска гематоксилином и эозином. Ув. 200.

***Fig. 1.* Male cadaver, I mature age. Fascia of the right inner diaphragmatic crus.**

Hematoxylin-eosin staining. ×200.

превышают таковые у лиц мезо- и долихоморфного типа телосложения. Не только форма и размер мышечных пучков внутренних ножек диафрагмы влияют на форму и величину пищеводного отверстия диафрагмы, но и структура фасциальных футляров диафрагмальных ножек тесно связана с фасциальными элементами, которые окружают пищевод.

При исследовании возрастной архитектоники фасциальных структур диафрагмальных ножек отмечено, что в юношеском возрастном периоде количество коллагеновых и эластических волокон примерно одинаково, при этом коллагеновые волокна представлены тонкими структурами с элементами мышечной ткани и большим количеством изгибов. В I зрелом возрастном периоде коллагеновые волокна чаще имели волнообразную форму с едва заметными фиброцитами. По своей величине и форме эластические волокна в юношеском и I зрелом возрастных периодах ничем не различались **(рис. 1)**.

Уплотнение и укрупнение коллагеновых волокон начинается со II зрелого периода и приводит к появлению толстых коллагеновых пучков, при этом количество эластических волокон уменьшается **(рис. 2)**.

С возрастом происходят дегенеративные изменения эластической ткани на фоне рубцовых изменений коллагеновых пучков. Эластические волокна в пожилом возрасте теряют свою упругость, а местами и вовсе исчезают, коллагеновые пучки утолщаются.

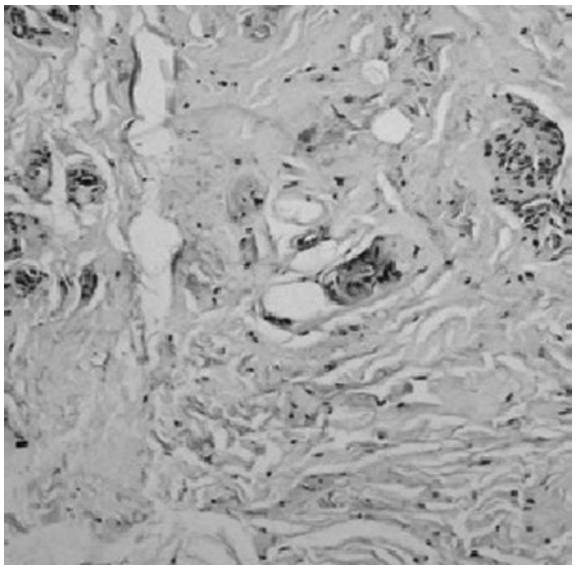

***Рис. 2.* Микрофотограмма фасции области правой внутренней ножки диафрагмы трупа женского пола (II зрелый возрастной период).**

Окраска гематоксилином и эозином. Ув. 200.

***Fig. 2.* Female cadaver, II mature age. Fascia of the right inner diaphragmaticcrus.**

Hematoxylin-eosin staining. ×200.

При исследовании связочного аппарата отмечено, что пищеводно-аортальная связка в юношеском возрасте встречается в 92% случаев, в I зрелом возрастном периоде — в 70%, во II зрелом возрастном периоде — в 41%, а в пожилом возрасте — в 10% случаев. При мезоморфном типе телосложения данная связка, как правило, выражена хорошо и равномерно охватывает пищевод в области пищеводного отверстия. При долихоморфном типе телосложения пищеводно-аортальная связка формировала вокруг пищевода неравномерный по ширине слой. При брахиморфном типе телосложения данная связка в 92% случаев заканчивалась в области заднего края пищеводного отверстия диафрагмы, что служит предрасполагающим фактором к его ослаблению, в 8% случаев пищеводно-аортальная связка отсутствовала. Диафрагмально-кардиальная связка в 72% случаев выявлена при долихо- и мезоморфном типах телосложения. При брахиморфном типе телосложения данной связки не обнаружено. В результате перехода диафрагмальной фасции с верхней и нижней поверхности диафрагмы формируются 2, а реже 3 диафрагмально-пищеводные связки. Они представляют собой дубликатуру листков от диафрагмальной фасции.

При исследовании структурных изменений связочного аппарата пищевода отмечены некоторые особенности их строения: эластические волокна чаще располагаются в толще коллагеновых и реже лежат рядом. Такие коллагеново-эластические пучки имеют извитость, которая усиливается с возрастом. В результате коллагеновые волокна замещаются эластическими, что приводит к ослаблению с возрастом коллагенового каркаса связочного аппарата пищевода.

Сравнительные показатели биомеханических характеристик фасциальных структур зоны пищеводного отверстия диафрагмы по пределу прочности и модулю упругости представлены на **рис. 3** и **4**.

На представленных рисунках видно, что наибольшей прочностью и модулем упругости в I зрелом возрастном периоде обладает диафрагмально-кардиальная связка. Из-за атрофических процессов роль связочного аппарата в фиксации пищевода значительно ослабевает во II зрелом возрастном периоде и особенно в пожилом возрасте. Показатель модуля упругости фасциального футляра внутренних ножек диафрагмы значительно уменьшается. С возрастом происходят дегенеративные изменения, которые приводят к падению уровня тканевого давления мышечных структур диафрагмы.

Исследование клетчатки в области пищеводного отверстия диафрагмы показало, что начиная со II зрелого возрастного периода, преимущественно у лиц брахиморфного типа телосложения, количество клетчатки уменьшается. По сравнению с юношеским периодом в пожилом возрасте разница составила примерно 2 раза. В результате таких изменений амортизирующее влияние клетчатки на пищевод снижается, подвижность пищевода ограничивается, что является предрасполагающим фактором к развитию ГПОД [9].

Диаметры основных артериальных сосудов области пищеводного отверстия диафрагмы представлены в **таблице**.

Из приведенных данных видно, что во II зрелом и особенно в пожилом возрастных периодах кровоснабжение мышечных структур ухудшается из-за уменьшения диаметра основных сосудов, особенно их ветвей I—IV порядка ветвления. На рентгеновазограммах видно, что в юношеском и I взрослом возрастных периодах все артерии, питающие диафрагму, связаны между собой широкой сетью анастомозов, густая сеть анастомозов соединяет между собой сосуды не только в каждом из отделов диафрагмы, но и в разных отделах правой и левой половины **(рис. 5)**.

Начиная со II зрелого возрастного периода количество ветвей III—IV порядков уменьшается, формируется их извилистость, появляются малососудистые участки, преимущественно в области диафрагмальных ножек и реберно-диафрагмальном отделе **(рис. 6)**.

Возрастные изменения в ангиоархитектонике диафрагмы приводят к изменению емкости артериального русла, которая во II зрелом и особенно пожилом возрастных периодах снижается в 1,5—2 раза.

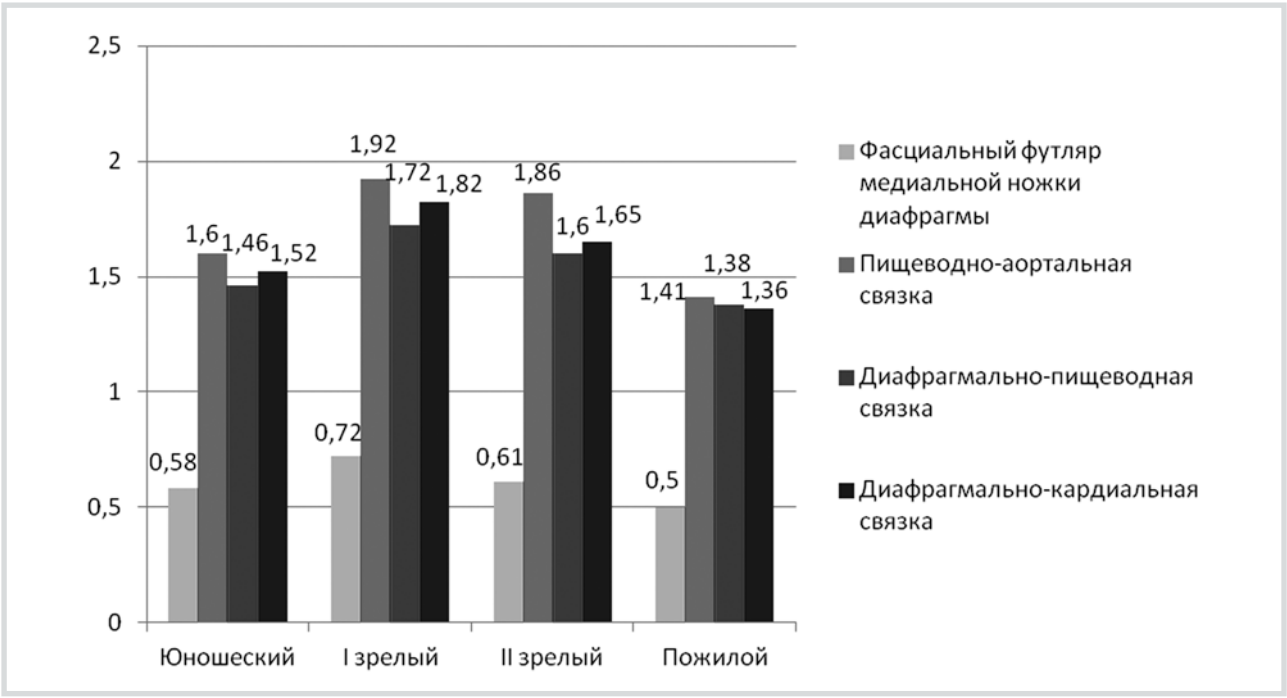

Рис. 3. **Показатель предела прочности фасциальных структур области пищеводного отверстия диафрагмы в возрастном аспекте.**

По оси абсцисс — возрастной период, по оси ординат — предел прочности.

Fig. 3. **Age-related strength limit of the fascial structures of hiatal area.**

X axis — age period,Y axis — strength limit.

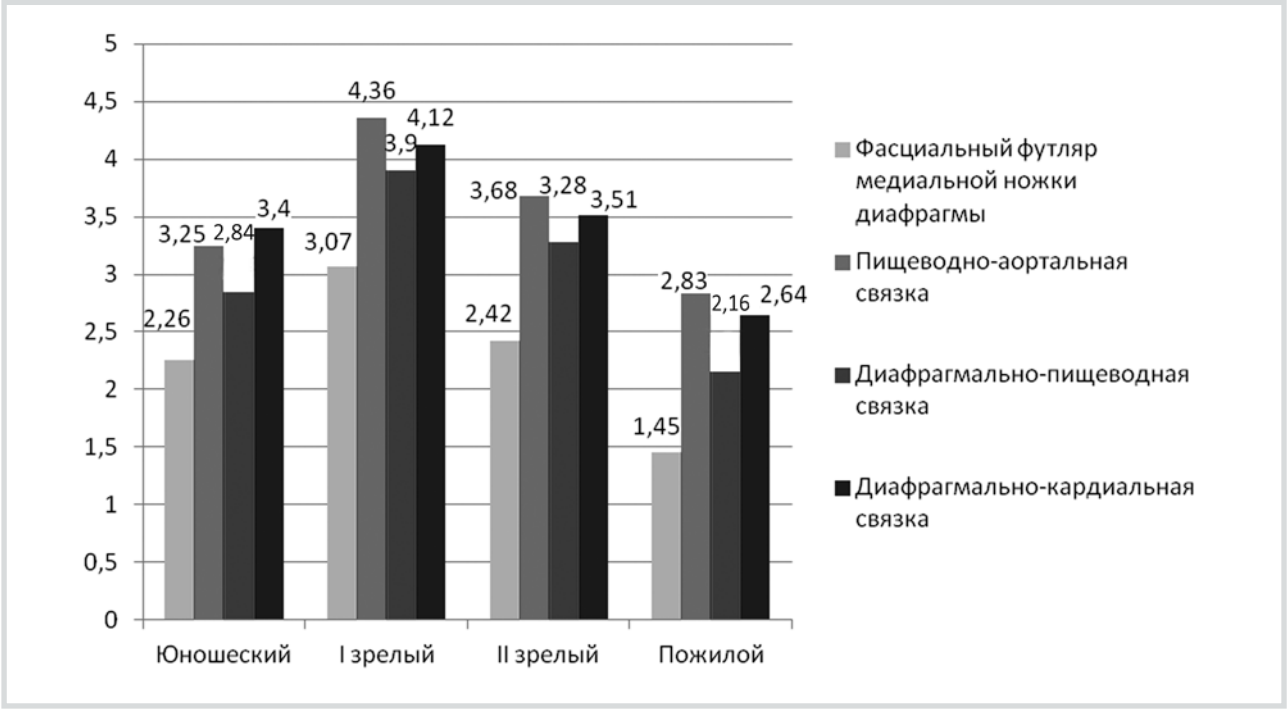

Рис. 4. **Показатель модуля упругости фасциальных структур области пищеводного отверстия диафрагмы в возрастном аспекте.**

По оси абсцисс — возрастной период, по оси ординат — модуль упругости, кгс/мм^2.

Fig. 4. **Age-related elasticity modulus of fascial structures of hiatal area.**

X axis — age period, Y axis — elasticity modulus (kgc/mm^2).

Диаметр артерий, кровоснабжающих мышечные структуры области пищеводного отверстия диафрагмы, мкм

Diameters of the arteries supplying muscular structures within hiatal area, mcm

Источник кровоснабжения	Возрастные периоды			
	юношеский	I зрелый	II зрелый	пожилой
Левая нижняя диафрагмальная артерия	1423,16±12,75	1682,05±10,37	1510,56±12,74	1095,44±8,24
Правая нижняя диафрагмальная артерия	1386,22±10,32	1458,16±11,54	1361,82±9,72	964,51±5,29
Мышечные ветви I—IV порядков от диафрагмальных артерий (средние значения)	528,25±9,76	738,16±8,51	605,94±6,82	412,34±4,68
Мышечно-диафрагмальная артерия	624,25±10,12	840,10±9,52	670,53±8,34	590,02±7,52

Примечание. Для всех сравниваемых групп $p<0,05$.

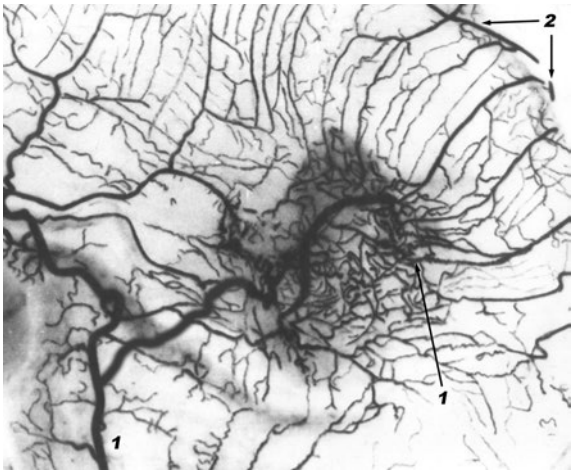

Рис. 5. **Рентгеновазограмма диафрагмы от трупа человека I зрелого возрастного периода.**

1 — нижние диафрагмальные артерии и их ветви I—IV порядков ветвления, 2 — мышечно-диафрагмальные ветви от межреберных артерий.

Fig. 5. **X-ray scan of cadaveric diaphragmatic vessels in I mature age period.**

1 — inferior diaphragmatic arteries and their branches, 2 — muscular-diaphragmatic branches of intercostal arteries).

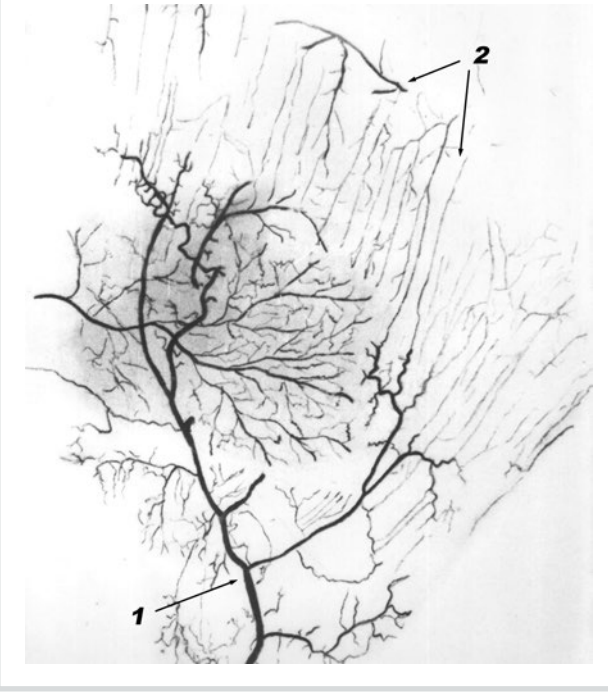

Рис. 6. **Рентгеновазограмма диафрагмы от трупа человека пожилого возраста.**

1 — левая нижняя диафрагмальная артерия и ее ветви, 2 — мышечно-диафрагмальные ветви от межреберных артерий. Ветви I—IV порядков имеют извилистый ход.

Fig. 6. **X-ray scan of cadaveric diaphragmatic vessels in old age period.**

1 — left inferior diaphragmatic artery and its branches, 2 — muscular-diaphragmatic branches of intercostal arteries. Branches of I—IV grades have a winding course.

Обсуждение

Результаты исследования биомеханических свойств фасциальных структур, ангиоархитектоники мышечных структур, участвующих в фиксации пищевода в пищеводном отверстии диафрагмы, а также состояние клетчатки в данной зоне позволяют внести определенные изменения в патогенез формирования ГПОД. Снижение показателей предела прочности и модуля упругости фасциальных структур, прежде всего пищеводно-аортальной и пищеводно-диафрагмальной связок, является одним из ключевых факторов в развитии ГПОД. Это наиболее выражено у лиц брахиморфного типа телосложения. Изменения характеристик фасциально-мышечных структур диафрагмы также связаны с возрастными особенностями их ангиоархитектоники. Во II зрелом возрастном периоде происходит уменьшение диаметра основных артерий, появляется извитость, что приводит к снижению в 1,5—2 раза емкости артериального русла сосудистой сети диафрагмы. В связи с этими изменениями, в частности у лиц брахиморфного типа телосложения, начиная со II зрелого возрастного периода использование собственных тканей при закрытии дефекта пищеводного отверстия диафрагмы может быть недостаточным и приводить к возникновению рецидива заболевания.

Таким образом, полученные биомеханические данные и особенности васкуляризации в конституциональном и возрастном аспектах позволяют хирургу прогнозировать возможность возникновения рецидива заболевания в предоперационном периоде и более обоснованно и по показаниям использовать сетчатые импланты при пластике дефекта пищеводного отверстия диафрагмы у больных с осложненными формами ГПОД.

Участие авторов:
Концепция и дизайн исследования — М.Ф.Ч., В.К.Т.
Сбор и обработка материала — Д.М.Ч., Ю.М.С., С.Г.М.
Статистическая обработка — В.К.Т.
Написание текста — Д.М.Ч.
Редактирование — С.Г.М.
Авторы заявляют об отсутствии конфликта интересов.
The authors declare no conflicts of interest.

ЛИТЕРАТУРА/REFERENCES

1. Chernousov AF, Bogopolsky PM, Kurbanov FS. *Esophageal surgery. Manual for physicians.* M.: Moscow Publishers, 2000. (In Russ.).
2. Калинина Е.А., Пряхин А.Н. Технические аспекты лапароскопической пластики грыж пищеводного отверстия диафрагмы: обзор литературы и собственный опыт. *Вестник ЮУрГУ. Серия «Образование, здравоохранение, физическая культура»*. 2014;14(3):54-60.
Kalinina EA, Pryahin AN. Technical aspects of laparascopic hiatal hernia repair: literature review and own experience. *Vestnik YUUrGU. Seriya «Obrazovanie, zdravoohranenie, fizicheskaya kul'tura»*. 2014;14(3):54-60. (In Russ.).
3. Weijs TJ, Goense L, van Rossum PS, Meijer GJ, van Lier AL, Wessels FJ, Braat MN, Lips IM, Ruurda JP, Cuesta MA, van Hillegersberg R, Bleys RL. The peri-esophageal connective tissue layers and related compartments: visualization by histology and magnetic resonance imaging. *J Anat*. 2017;230(2):262-271.
https://doi.org/10.1111/joa.12552
4. Pazokifard B, Sowmya A, Moses D. Automatic 3D-modelling of human diaphragm from lung MDCT images. *Int J Comput Assist Radiol Surg*. 2016;11(5):767-776.
https://doi.org/10.1007/s11548-015-1298-7
5. Шестакович Е.Н. Вариантная анатомия брюшной части пищевода взрослого человека с современными методами исследования. *International Scientific and Practical Conference «WORLD SCIENCE»*. 2015;3(2):32-34.
Shestakovich EN. Variant anatomy of the ventral part of the esophagus of an adult with modern methods of investigation. *International Scientific and Practical Conference «WORLD SCIENCE»*. 2015;3(2):32-34. (In Russ.).
6. Vasilenko VH, Grebenev AL, Sal'man MM. *Bolezni pishchevoda*. M. 1971. (In Russ.).
7. Miller L, Vegesna A, Ruggieri M, Braverman A. Normal and abnormal physiology, pharmacology, and anatomy of the gastroesophageal junction high-pressure zone. *Ann N Y Acad Sci*. 2016;1380(1):48-57.
https://doi.org/10.1111/nyas.13168
8. Черкасов Д.М., Черкасов М.Ф., Татьянченко В.К., Старцев Ю.М., Меликова С.Г., Галашокян К.М. Оригинальный способ хирургического лечения больших и гигантских грыж пищеводного отверстия диафрагмы. *Клиническая и экспериментальная хирургия. Журнал им. акад. Б.В. Петровского*. 2018;6(2):26-31.
Cherkasov DM, Cherkasov MF, Tat'yanchenko VK, Startsev YuM, Melikova SG, Galashokyan KM. The original method of surgical treatment of large and giant hiatal hernia. *Klinicheskaya i ehksperimental'naya hirurgiya. Zhurnal imeni akademika BV Petrovskogo*. 2018;6(2):26-31. (In Russ.).
https://doi.org/10.24411/2308-1198-2018-12003
9. Шишко В.И., Петрулевич Ю.Я. Гастроэзофагеальная рефлюксная болезнь: Анатомо-физиологические особенности пищевода, факторы риска и механизмы развития (обзор литературы, часть 1). *Журнал Гродненского государственного медицинского университета*. 2015;1:19-25.
Shishko VI, Petrulevich YuYa. Gastroesophageal reflux disease: anatomy and physiology of esophagus, risk factors and mechanisms of development (literature review, part 1). *Zhurnal Grodnenskogo gosudarstvennogo medicinskogo universiteta*. 2015;1:19-25. (In Russ.).

Поступила 15.09.18
Received 15.09.18
Принята в печать 20.10.18
Accepted 20.10.18