Хирургия. Журнал имени Н.И. Пирогова
2019, №3, с. 111-120
https://doi.org/10.17116/hirurgia2019031111

Pirogov Journal of Surgery
2019, №3, pp. 111-120
https://doi.org/10.17116/hirurgia2019031111

Робот-ассистированная радикальная простатэктомия. Функциональный результат. Часть I[1]

© Д.Ю. ПУШКАРЬ, К.Б. КОЛОНТАРЕВ

ФГБОУ ВО «Московский государственный медико-стоматологический университет им. А.И. Евдокимова» Минздрава России, Москва, Россия

РЕЗЮМЕ

Робот-ассистированная хирургия является одним из важнейших достижений современной медицины. Робот-ассистированные операции, широко применяемые в урологии, гинекологии, общей и сердечно-сосудистой хирургии, в развитых странах многие специалисты рассматривают в качестве нового «золотого стандарта» оперативного лечения различных заболеваний. К известным преимуществам операций с использованием роботических технологий относятся малая инвазивность вмешательства, трехмерная визуализация операционного поля, высокая точность движений инструментов и, как следствие, минимальная интраоперационная кровопотеря, короткий срок госпитализации, быстрое восстановление и непродолжительная социальная дезадаптация оперированных пациентов. Наиболее часто выполняемой роботической операцией во всем мире является робот-ассистированная радикальная простатэктомия (РАРП) у больных раком предстательной железы. Лучшие функциональные результаты РАРП обусловлены иным (новым) пониманием хирургической анатомии малого таза, изменением подхода к выделению и сохранению наружного сфинктера мочеиспускательного канала и сосудисто-нервных пучков. Описаны нейроанатомия предстательной железы, различные варианты техники сохранения сосудисто-нервных пучков, а также представлен опыт выполнения нервосберегающей РАРП с полученными функциональными результатами.

Ключевые слова: рак предстательной железы, нейроанатомия, робот-ассистированная радикальная простатэктомия, техника сохранения сосудисто-нервных пучков.

ИНФОРМАЦИЯ ОБ АВТОРАХ:

Пушкарь Д.Ю. — д.м.н., проф.; https://orcid.org/0000-0002-6096-5723
Колонтарев К.Б. — https://orcid.org/0000-0003-4511-5998
Автор, ответственный за переписку: **Колонтарев К.Б.** — ФГБОУ ВО «Московский государственный медико-стоматологический университет им. А.И. Евдокимова» Минздрава России, Москва, Россия; e-mail: kb80@yandex.ru

КАК ЦИТИРОВАТЬ:

Пушкарь Д.Ю., Колонтарев К.Б. Робот-ассистированная радикальная простатэктомия. Функциональный результат. Часть I. *Хирургия. Журнал им. Н.И. Пирогова*. 2019;3(1):111-120.
https://doi.org/10.17116/hirurgia2019031111

Robot-assisted radical prostatectomy. Functional result. Part I

© D.YU. PUSHKAR, K.B. KOLONTAREV

Chair of Urology, Evdokimov Moscow State University of Medicine and Dentistry of Ministry of Health of the Russia, Moscow, Russia

ABSTRACT

Robot-assisted operations as widely used in urology, gynecology, general and cardiovascular surgery are considered by many experts as a new «gold standard» of surgical treatment of various diseases in developed countries. Robot-assisted radical prostatectomy for prostate cancer is the most common robotic procedure. Better functional outcomes of robot-assisted radical prostatectomy are due to another (new) understanding of pelvic surgical anatomy, new approach implying dissection and preservation of external urethral sphincter and neurovascular structures. Prostate neuroanatomy, various approaches to preserve neurovascular structures and own experience of nerve-sparing robot-assisted radical prostatectomy with functional results are reviewed in the article.

Keywords: robot-assisted radical prostatectomy, functional result.

INFORMATION ABOUT AUTHORS:

Pushkar DYu — https://orcid.org/0000-0002-6096-5723
Kolontarev KB — https://orcid.org/0000-0003-4511-5998
Corresponding author: **Kolontarev KB** — Chair of Urology, Evdokimov Moscow State University of Medicine and Dentistry of Ministry of Health of the Russia, Moscow, Russia; e-mail: kb80@yandex.ru

TO CITE THIS ARTICLE:

Pushkar D.Yu., Kolontarev K.B. Robot-assisted radical prostatectomy — functional result. Part I. *Khirurgiya. Zhurnal im. N.I. Pirogova*. 2019;3(1):111-120. (In Russ.).
https://doi.org/10.17116/hirurgia2019031111

[1]Первая часть статьи посвящена различным аспектам нейроанатомии предстательной железы и пошаговому разбору техники сохранения сосудисто-нервных пучков, применяемой на кафедре урологии МГМСУ. Во второй части будут детально разобраны различные техники робот-ассистированной радикальной простатэктомии, включая нервосберегающую методику, и представлены собственный опыт и исследования функционального результата у пациентов с раком предстательной железы, перенесших робот-ассистированную радикальную простатэктомию.

Радикальная простатэктомия (РП) — «золотой стандарт» хирургического лечения локализованного рака предстательной железы (РПЖ). В техническом плане эта операция за последние 20 лет претерпела принципиальные изменения. Произошел плавный переход от открытой техники выполнения РП к робот-ассистированной, причем в середине этого пути отмечен короткий период увлечения лапароскопией [1]. В настоящее время РПЖ диагностируют у все более молодых людей, что выдвигает на передний план вопрос функциональных результатов операции и достижения так называемой трифекты при лечении пациентов. Термин «трифекта» был предложен для оценки эффективности проведенного хирургического лечения пациентов с РПЖ и подразумевает избавление пациента от онкологического заболевания, сохранение способности пациента удерживать мочу и восстановление в послеоперационном периоде эректильной функции. Благодаря своим очевидным преимуществам робот-ассистированная радикальная простатэктомия (РАРП) обеспечивает достижение лучших функциональных результатов при сравнимых онкологических показателях. Это утверждение правомочно при сравнении результатов РАРП как с открытыми, так и лапароскопическими методиками выполнения РП [2—5].

По данным разных авторов [6—12], вероятность восстановления эректильной функции в течение года после нервосберегающей РП колеблется в пределах 10—46%. Такое большое расхождение в результатах обусловлено рядом факторов. Во-первых, это различие в критериях восстановления эректильной функции, используемых авторами, индивидуальный подход к выбору техники сохранения сосудисто-нервных пучков (СНП), а также отсутствие стандартизованных критериев отбора пациентов для выполнения нервосберегающей радикальной простатэктомии. В настоящее время общепринятыми факторами прогноза наступления эректильной дисфункции после операции являются возраст пациента, состояние эректильной функции до операции, сопутствующие заболевания (сахарный диабет, гипертония, неврологические расстройства), а также техника сохранения СНП [6].

Эректильная дисфункция после перенесенной РАРП является мультифакториальным состоянием, включающим в себя васкулогенные и нейрогенные механизмы. Прямое повреждение СНП может быть вызвано термической травмой, грубой тракцией тканей в зоне СНП в процессе операции, пересечением СНП как такового, а также вовлечением указанных структур в гемостатические швы и/или клипсы. Все указанное приводит к различной степени повреждения нервной ткани — от нейропраксии и аксонотмезиса до нейротмезиса и необратимой дегенерации [13]. Классификация повреждений представлена в **табл. 1**.

Хирургическая анатомия нервосберегающей РАРП была впервые предложена в работе P. Walsh и P. Donker [14], описавших концепцию топографоанатомического взаимоотношения СНП и предстательной железы. После этого появилось большое количество различных авторских техник сохранения СНП, многообразие которых является одной из причин неоднородности публикуемых в различных статьях функциональных результатов РП.

Нейроанатомия простаты

C. Eckhard [15] стал первым исследователем, доказавшим важную роль нервов в возникновении эрекции. В 1863 г. он представил на суд мировой медицинской общественности свою концепцию, иллюстрировав ее на животной модели и выделив на ней нервные структуры, названные *nervi erigentus*. P. Walsh и P. Donker в своей работе описали тазовое нервное сплетение, сформированное парасимпатическими волокнами S2—S4 (передние сакральные пути) и симпатическими волокнами гипогастрального нерва. Данное сплетение расположено на антериолатеральной стенке прямой кишки ретроперитонеально, в непосредственной близи к верхушкам семенных пузырьков. Кверху расположено пузырное сплетение, книзу — простатическое сплетение. Простатическое сплетение объединяется с несколькими сосудами и формирует СНП, описанные P. Walsh как тубулярные структуры, проходящие в едином фасциальном футляре. Они расположены вдоль заднелатеральной поверхности простаты и находятся в непосредственной близости к капсулярным сосудам предстательной железы. В дальнейшем, основываясь на полученных им данных, P. Walsh осуществил первую в истории нервосберегающую РП, при которой разрез латеральной тазовой фасции был выполнен кпереди от СНП и латеральные ножки были разделены непосредственно вблизи от простаты с целью уменьшения вероятности травмы СНП [16, 17]. В 2004 г. A. Costello и соавт. [8] модифицировали эту технику после выполнения исследовательской работы на трупном материале. Они предложили «функциональную организацию СНП», разделив ее на 3 составляющие: задняя часть (волокна, иннервирующие прямую кишку), средняя часть (истинные кавернозные нервы) и передняя часть (волокна, иннервирующие простату).

A. Tewari и соавт. [19] предложили концепцию трехзонной нейроархитектуры в аспекте выполнения РАРП. Проксимальная зона (зона 1) содержит проксимальное нейроваскулярное сплетение (ПНС), которое расположено латерально и покрывает значимую часть проксимальной зоны простаты вблизи от шейки мочевого пузыря и семенных пузырьков (СП). ПНС расположено на 5—10 мм латеральнее СП и может быть повреждено при термическом

***Таблица 1*. Классификация повреждений нервной ткани [10]**

Тип повреждения	Механизм повреждения	Восстановление	Длительность восстановления
Нейропраксия	Легкое сдавление без структурных нарушений	Полное	Часы — недели
Аксонотмезис	Закрытое внутристволовое повреждение нерва без разрыва стромы	Восстановление/рост нервной ткани от точки травмы к концу органа 2,5 см/мес	8—24 мес
Нейротмезис	Тяжелая травма: полное пересечение нерва	Нет возможности для регенерации При формировании рубца возможно частичное восстановление	Месяцы — годы

воздействии или использовании клипс при выделении СП. Средняя зона (зона 2) содержит основные элементы СНП, расположенные на заднелатеральной поверхности предстательной железы с обеих сторон. Пучок хорошо сформирован в 50% случаев, а у прочих 50% пациентов имеет рассыпной тип. Эта часть СНП расположена в непосредственной близости к простатической фасции и ножкам, что значительно затрудняет их идентификацию и резко увеличивает риск поражения при экстрапростатической опухолевой инвазии. Дистальная зона (зона 3) состоит из добавочных сосудов и периапикальных нервов. В настоящей работе продемонстрировано, что добавочные нервы могут быть расположены непосредственно около простаты, между простатой и латеральной простатической фасцией, между простатой и фасцией Денонвилье, а также между листками перипростатической фасции. Важно, что при апикальной диссекции добавочные нервы зоны 3 могут быть повреждены при пересечении уретры, равно как и при выполнении уретровезикального анастомоза.

Роль тазовых фасций в нервосберегающей РАРП

Далеко не последнюю роль в выполнении нервосберегающей РАРП играет выбор фасциального слоя при выделении предстательной железы. Важно помнить о необходимости онкологической безопасности (отсутствие положительного хирургического края резекции) и сохранении СНП. Для правильной оценки фасциальных структур, окружающих простату, следует знать о двух основных слоях — наружном париетальном (эндопельвикальной или леваторной фасции) и внутреннем висцеральном — простатической фасции с нервами, артериями и венами, зачастую расположенными между двумя листками висцеральной фасции. Приблизительно в половине случаев два слоя разделены, у прочих пациентов наблюдается смешение указанных анатомических структур (Kiyoshima, 2004). В составе указанных слоев проходит большое количество нервных волокон, часть из которых отвечает за иннервацию кавернозных тел полового члена. Сосуды и нервы, расположенные по латеральной и заднелатеральной поверхностям простаты, формируют СНП (Walsh и соавт., 1983). Kiyoshima и соавт. (2004) доказали, что изолированное распространение СНП только по заднелатеральной поверхности наблюдается у 52% больных, в то время как у 48% пациентов большая часть пучков расположена по латеральной поверхности. Данная работа послужила основанием для разработки и широкой популяризации техники сохранения СНП, названной «вуаль Афродиты» (the Veil of Aphrodite).

В 2007 г. Eichelberg и соавт. подсчитали нервные волокна в препаратах удаленной предстательной железы и сообщили о наличии 21—28% всех нервных окончаний на передней поверхности простаты. В 2008 г. Ganzer и соавт. при помощи компьютерной планиметрии определили наибольшую концентрацию нервных волокон на заднелатеральной поверхности предстательной железы (46% по задней, 40% по переднелатеральной поверхности). Kaiho и соавт. в 2009 г. провели интраоперационную электрофизиологическую стимуляцию по латеральной поверхности простаты на 1, 2, 3, 4 и 5 ч условного циферблата. При этом авторы отметили усиливающуюся амплитуду туменесценции кавернозного тела при стимуляции латеральной поверхности простаты в положении от 1 до 5 ч, измеряемую сенсором, расположенным в мочеиспускательном канале. Работа легла в основу гипотезы о лучшем сохранении эректильной функции при технике High anterior release of the LAF, предложенной Montorsi еще в 2005 г., но для открытой радикальной простатэктомии. Справедливость данной гипотезы для РАРП подтверждена работами Nielsen и соавт. в 2008 г. и van der Poel и соавт. в 2009 г.

С хирургической точки зрения анатомическим ориентиром для определения латеральной границы СНП является скопление вен под париетальной эндопельвикальной фасцией в средней части простаты. Обычно вены СНП проходят вдали от сосудистой ножки параллельно прямой кишке и резко изменяют свое направление к апексу железы, проникая в уретру на 11 и 1 ч условного циферблата.

В ходе выполнения РАРП возможно начать выделение предстательной железы с рассечения эндопельвикальной фасции как медиальнее, так и латеральнее FTAP (Fascial tendinous arch of pelvis). В ходе открытого оперативного вмешательства наиболее часто выполняют разрез латеральнее FTAP. При этом полностью выделяют латеральную поверхность предстательной железы, покрытую леваторной фасцией. Рассечение эндопельвикальной фасции медиальнее FTAP позволяет начать выделение предстательной железы медиальнее леваторной фасции и простатической фасции, покрывающей так называемую капсулу простаты (наружный гладкомышечный слой фибромышечной стромы).

Таким образом, медиальный доступ (рассечение эндопельвикальной фасции медиальнее FTAP) обеспечивает так называемую интрафасциальную технику сохранения СНП, описанную в 2007 г. Tewari и соавт. Значительная вариабельность анатомических взаимоотношений между капсулой предстательной железы и покрывающей ее фасцией существенно затрудняет стандартизацию интрафасциальной техники сохранения СНП. Данное взаимоотношение может меняться в ходе самой диссекции неограниченное количество раз, что затрудняет выполнение хирургического пособия совершенно безопасно с онкологической точки зрения. Может возникнуть ситуация, в ходе которой слой за слоем будет «сниматься» ткань, уже не имеющая отношения к фасции и являющаяся стромальной тканью простаты.

Позитивный хирургический край — крайне нежелательная с онкологической точки зрения ситуация. Именно этого следует опасаться начинающим хирургам. Более того, по отзывам большинства опытных хирургов, слой стромальной ткани (капсула простаты) зачастую отсутствует в одной или даже нескольких зонах выделения. При этом железистая ткань граничит напрямую с фасциальной составляющей, что может привести к формированию положительного хирургического края в случае присутствия раковых клеток в указанных железистых участках. Чередование участков с наличием стромального компонента и без такового даже на одной стороне предстательной железы существенно усложняет задачу сохранения СНП. Отсутствие стромальной ткани может быть серьезной проблемой для начинающих специалистов, поскольку именно этот анатомический ориентир позволяет выполнить полноценное сохранение СНП согласно интрафасциальной технике. Мы полагаем, что интрафасциальную технику сохранения СНП следует применять лишь после приобретения достаточного опыта выполнения радикальной простатэктомии.

Различные варианты техники сохранения СНП в ходе выполнения РАРП

Сохранение СНП является первоочередной задачей для обеспечения хороших функциональных результатов

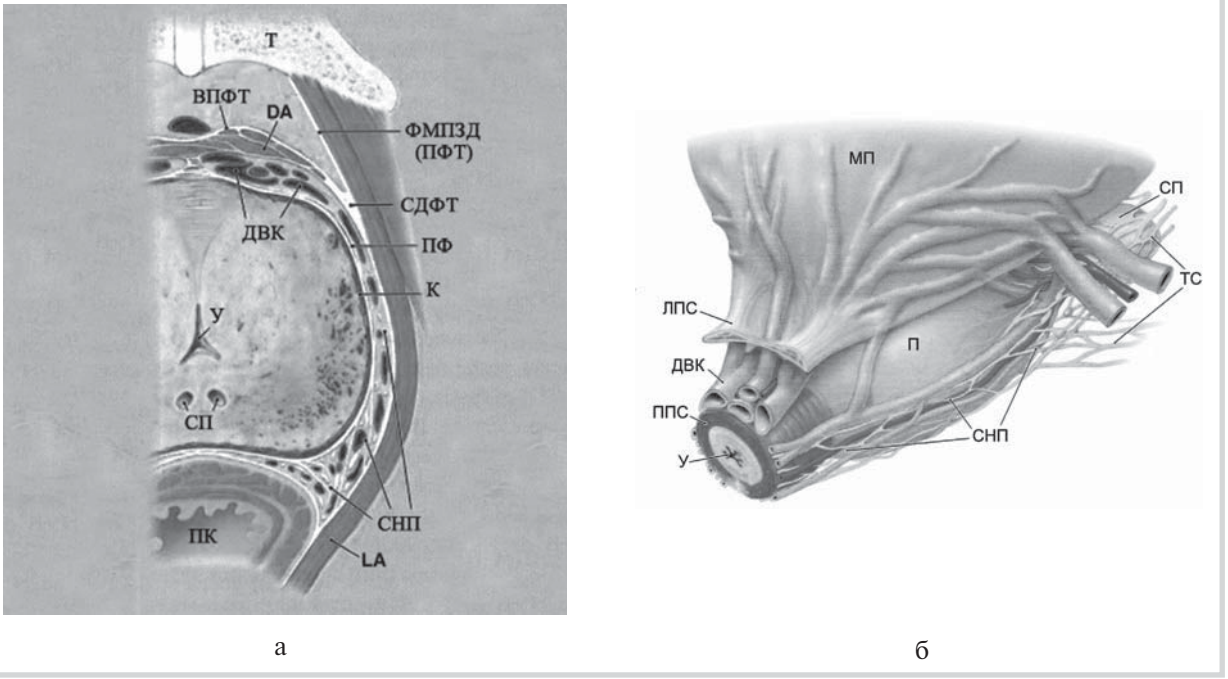

Рис. 1. **Анатомические ориентиры для сохранения сосудисто-нервных пучков.**

а — по Mayo Foundation for Medical Education and Research (Т — кости таза, ВПФТ — висцеральная фасция таза, DA — детрузор, ДВК — дорсальный венозный комплекс, ПФ — простатическая фасция, К — капсула простаты, СНП — сосудисто-нервный пучок, LA — levator ani, ПК — прямая кишка, СП — семенные протоки, У — уретра); б — по Takenaka и соавт. (2006): У — уретра, ППС — поперечнополосатый сфинктер, ДВК — дорсальный венозный комплекс, ЛПС — лобково-простатические связки, МП — мочевой пузырь, СП — семенной пузырек, ТС — тазовое сплетение, П — простата, СНП — сосудисто-нервный пучок.

(эректильная функция и удержание мочи) пациентами после перенесенной РАРП. При этом выбор техники сохранения СНП играет важнейшую роль в достижении результатов. Следует понимать, что на первых этапах обучения РАРП сохранение СНП невозможно и даже противопоказано, поскольку такие попытки приведут к резкому увеличению риска наличия позитивного хирургического края. Можно сказать, что овладение искусством сохранения СНП является следующим этапом освоения методики РАРП после овладения хирургом основных приемов и техник [2].

Доступ к СНП может быть антеградным (от базиса простаты к верхушке), ретроградным (от апекса простаты к базису) или комбинацией двух вариантов. Ретроградный доступ обладает преимуществом ранней идентификации и выделения СНП до лигирования простатических ножек, что приводит к нивелированию риска ошибочного клипирования и уменьшению выраженности нейропраксии [20]. Сохранение СНП может быть термальным (монополярное, биполярное) или атермальным. Кавернозные нервы обладают амиелинизированными аксонами, очень чувствительными к термальной травме. С учетом названного факта многочисленные работы посвящены изучению термического воздействия на парапростатические нервы [21, 22]. T. Aherling и соавт. [21] провели сравнение функционального результата (сохранения потенции) у пациентов после перенесенной РАРП с применением термического воздействия (коагуляции) и без такового. Существенно лучшие результаты отмечены в группе с атермальным билатеральным сохранением СНП (72,8% против 16,7% спустя 9 мес и 92,0% против 67,9% спустя 24 мес наблюдения).

Понять различия в технике сохранения СНП можно на основании разработанных авторами схем и классификаций. Одна из них, предложенная клиникой Mayo, описывает 4 варианта выполнения данного этапа согласно анатомическим ориентирам, приведенным на **рис. 1**, **а**. На **рис. 1, б** анатомия сосудов и нервов перипростатической зоны в другой проекции для большей наглядности приведена нами по данным Takenaka и соавт. (2006).

Первый вариант является полностью интрафасциальным по отношению ко всей предстательной железе и СП. Данная техника наиболее рискована с онкологической точки зрения, но обеспечивает наилучшее сохранение СНП (Kaul и соавт., 2005; Lunacek и соавт., 2005; Walz и соавт., 2010) **(рис. 2)**.

Второй вариант диссекции можно охарактеризовать как модифицированный интрафасциальный. Эта техника отличается от полностью интрафасциальной техники тем, что простатическая фасция остается на предстательной железе и покрывает большую часть ее задней поверхности. Применение данной техники уместно у пациентов с большим объемом злокачественного поражения при высокой вероятности инвазии опухоли в простатическую фасцию (Villers и соавт., 1993) **(рис. 3)**.

Возможны два варианта выполнения модифицированного интрафасциального выделения СНП. В первом случае переднемедиальная поверхность СНП остается покрытой фасцией, во втором случае пучки полностью освобождаются. Для выбора наилучшего варианта следует тщательно проанализировать индивидуальные особенности строения фасции Денновилье у каждого конкретного пациента. Известно, что эта фасция в 97% случаев разделяется на пе-

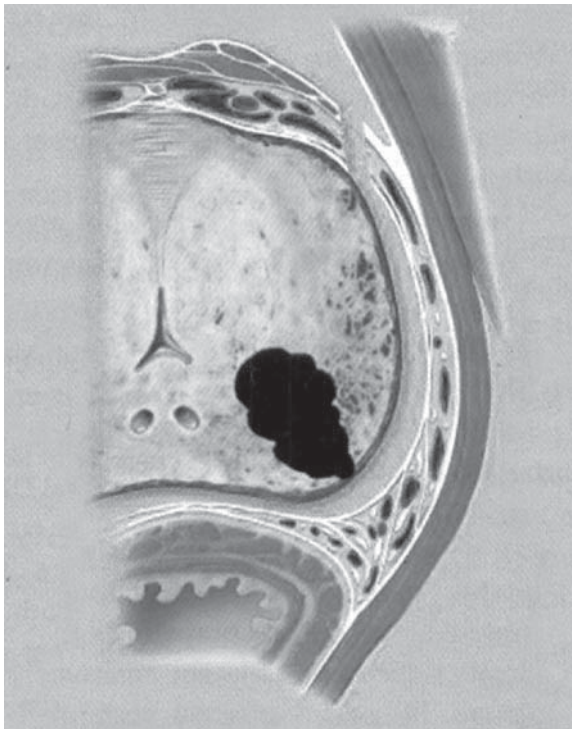

Рис. 2. **Полностью интрафасциальная техника сохранения сосудисто-нервных пучков (Mayo Foundation for Medical Education and Research).**

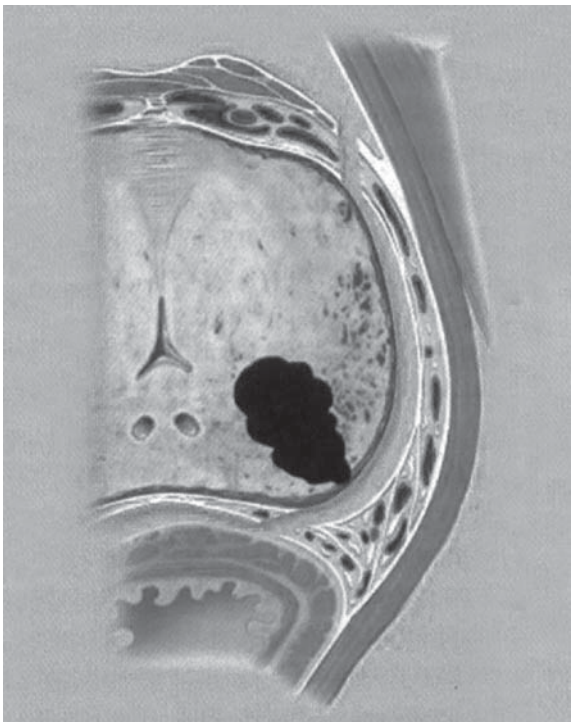

Рис. 3. **Модифицированная интрафасциальная техника сохранения сосудисто-нервных пучков.**

Видна тазовая фасция на задней поверхности простаты (Mayo Foundation for Medical Education and Research).

редний и задний листки по отношению к СНП (Kioshima и соавт., 2004). При этом передний листок покрывает тазовую фасцию и соответственно заднелатеральную поверхность простаты и переднемедиальную поверхность СНП. Если представляется техническая возможность сохранить передний листок фасции Денновилье на пучке, то соответствующая заднелатеральная поверхность предстательной железы будет освобождена от фасции. Этот вариант рискованнее с онкологической точки зрения, но перспективнее в отношении сохранения СНП. Поскольку диссекция выполняется кпереди от обоих листков фасции Денновилье, данная техника получила название интрафасциальная по отношению к СНП (Mayers и Villers, 2006).

Третий вариант диссекции заключается в сохранении переднего листка фасции Денновилье на заднелатеральной поверхности простаты, тем самым освобождается СНП. Использование данной техники предполагает полное сохранение тазовой фасции на предстательной железе. Диссекция проходит между передним и задним листком фасции Денновилье и получила название интерфасциальной диссекции. При этом переднемедиальная поверхность СНП визуально будет полностью освобождена от фасции. Эта техника сохранения СНП менее эффективна в отношении сохранения мелких сосудистых ветвей, однако обладает очевидными онкологическими преимуществами, особенно у пациентов с пальпируемой опухолью Т2 (Walsh и Partin, 2007) **(рис. 4)**.

Четвертый вариант — широкая экстрафасциальная резекция без сохранения СНП. Этот вид диссекции осуществляется кнаружи от всех фасциальных слоев, является максимально онкологически безопасным и предназначен для пациентов с раком простаты стадии Т3 **(рис. 5)**.

Гипотермальная нервосберегающая РАРП

Впервые о применении локальной гипотермии при РАРП сообщили D. Finley и соавт. [23]. Авторы высказали гипотезу, согласно которой вторичное воспаление мочевого пузыря и сфинктера (асептический процесс травматического генеза как следствие операции) может привести к временному недержанию мочи. Предполагалось, что наличие интраоперационной локальной гипотермии подготовит нервную ткань к борьбе с повреждениями путем замедления метаболической активности и снижения потребности в кислороде. Достижение локальной гипотермии происходило путем расположения охлаждающей эндоректальной системы в зоне мембранозного отдела уретры и до СП. Авторы сообщили о 50 пациентах, перенесших гипотермальную нервосохраняющую РАРП, у которых достигнуты статистически лучшие показатели ранней послеоперационной континенции (p=0,002).

Техника «вуаль Афродиты»

Данная техника сохранения СНП была предложена M. Menon и соавт. [24, 25]. При этом формируется пространство между капсулой предстательной железы и фасцией, начиная от основания СП. Интерфасциальная диссекция осуществляется между 1 и 5 ч условного циферблата справа и между 6 и 11 ч условного циферблата слева.

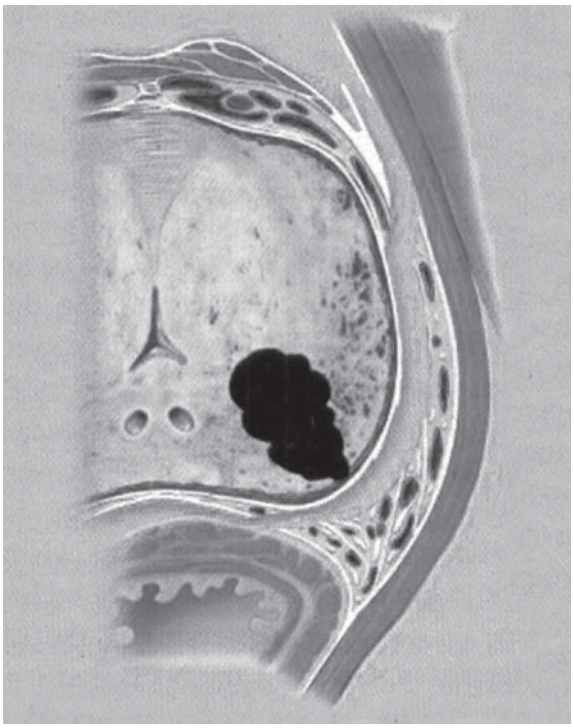

Рис. 4. **Интерфасциальная техника сохранения сосудисто-нервных пучков (Mayo Foundation for Medical Education and Research).**

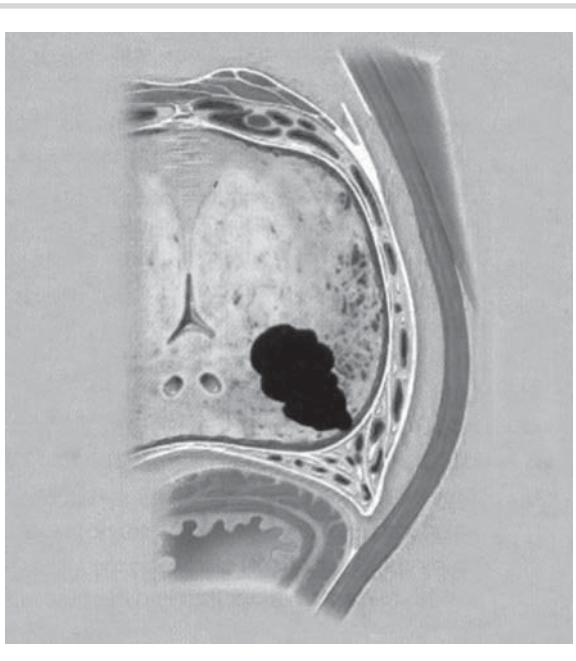

Рис. 5. **Экстрафасциальная техника без сохранения сосудисто-нервных пучков.**

Виден так называемый сосудистый треугольник (Mayo Foundation for Medical Education and Research).

Диссекция СНП продолжается вплоть до полной мобилизации простатической фасции до уровня пубоуретральных связок. Вся диссекция должна быть бескровной, кроме участков формирования указанных связок. Тщательное острое и тупое выделение простатической фасции производится атермально.

В 2007 г. M. Menon и соавт. опубликовали результаты лечения 1142 пациентов, которым выполнена нервосохраняющая РАРП с использованием техники «вуаль Афродиты». Минимальная продолжительность периода наблюдения за пациентами составила 12 мес. Сохранность эректильной функции определялась как наличие достаточной регидности полового члена для введения его во влагалище. У пациентов с оценкой менее 21 балла по шкале SHIM (Sexual Health Inventory for Men) в случае билатеральной нервосохраняющей РАРП в 70% случаев отмечена способность к выполнению полового акта (с применением ингибиторов фосфодиэстеразы 5-го типа или без таковых) [26].

В последующем M. Menon и соавт. модифицировали оригинальную методику формирования «вуали Афродиты» с учетом новых данных о расположении 25% нервов на передней поверхности простаты [27]. Модификация техники подразумевает продолжение выделения простатической фасции по передней поверхности предстательной железы до соединения двух линий интерфасциальной диссекции. Данная техника более сложная, поскольку диссекция по передней поверхности простаты, представленной фибромышечной тканью, резко затруднена. Авторы рекомендовали данную технику для пациентов с локализованным раком простаты низкого риска, выражающих настоятельное желание сохранить эректильную функцию. Среди 85 пациентов, перенесших нервосохраняющую РАРП с использованием модифицированной методики формирования «вуали Афродиты», у 94% зафиксировано восстановление эректильной функции спустя 18 мес после операции (все эти пациенты постоянно принимали ингибиторы фосфодиэстеразы 5-го типа). Среди пациентов, у которых до операции SHIM превышал 17 баллов, у 42% регистрировалось значение SHIM 18—25 баллов, у 19% — 12—17 баллов, у 14% — 8—11 баллов и у 25% — более 7 баллов (период наблюдения 18 мес) [28].

Коллективом авторов клиники урологии МГМСУ им. А.И. Евдокимова разработана модификация техники «вуаль Афродиты» для полного сохранения СНП. Проведено рандомизированное исследование по сравнению послеоперационных результатов оперативного лечения 89 пациентов с РПЖ низкого риска, перенесших нервосохраняющую РАРП в период с июля по декабрь 2015 г. После подписания информированного согласия все пациенты рандомизированы в две группы. Пациентам 1-й группы (n=45) полное билатеральное сохранение СНП выполнялось с использованием модифицированной техники «вуаль Афродиты», а во 2-й группе (n=44) — с использованием стандартной ретроградной техники сохранения СНП. Задняя реконструкция рабдосфинктера выполнена всем пациентам. Все пациенты получали терапию тадалафилом 5 мг 1 раз в день со дня удаления уретрального катетера. У пациентов сравниваемых групп не отмечено различий по клиническим и демографическим показателям, включая возраст (57,4 года), уровень ПСА (5,9 нг/мл), клиническую стадию, суммарный балл по шкале Глисона, пока-

***Таблица 2*. Функциональные результаты сравнительного исследования клиники МГМСУ**

Срок наблюдения	1-я группа	2-я группа	*p*
	Удержание мочи		
1 нед	21 (46,7)	14 (31,8)	0,001
1 мес	28 (62,2)	25 (56,8)	0,01
3мес	38 (84,4)	34 (77,3)	0,01
6 мес	42 (93,3)	40 (90,9)	0,06 (статистически незначимо)
	Эректильная функция		
3 мес	21 (46,7)	18 (40,9)	0,01
6 мес	30 (66,7)	23 (52,3)	0,001

Примечание. В скобках — проценты.

затель шкалы Charlson, индекс массы тела, объем простаты, сумму баллов по шкале IPSS, балл по IIEF-5 (средний показатель до операции 23 балла) и т.д. Оценены следующие результаты:

1) удержание мочи, определенное как отсутствие необходимости в применении прокладок;

2) наличие беспокоящих симптомов, связанных с мочеиспусканием, при помощи вопросника оценки качества жизни QoL (нет беспокойства — QoL 0—2 балла, есть беспокойство — QoL 3 балла и более);

3) эректильная функция, определенная по IIEF-5, менее 17 баллов.

В результате в 1-й группе по сравнению со 2-й — полное удержание мочи спустя 1 нед, 1 и 3 мес после операции зафиксировано у статистически значимо большего числа пациентов. То же утверждение правомочно и при анализе показателей эректильной функции через 1 и 3 мес после операции. Вероятность наличия связанного с мочеиспусканием беспокойства через 1, 3 и 6 мес после оперативного лечения была существенно ниже у пациентов 1-й группы. Результаты представлены в **табл. 2**. Частота выявления положительного хирургического края, интра- и постоперационных осложнений тождественна в обеих группах.

Пошаговое описание техники нервосохраняющей РАРП, применяемой в клинике урологии МГМСУ им. А.И. Евдокимова

1. Этап выделения семенных пузырьков. Радикальное удаление семенных пузырьков происходит без применения коагуляции ввиду близкого расположения СНП **(рис. 6)**.

2. Этап определения слоя для интерфасциальной диссекции **(рис. 7)**. Имеется несколько «ключевых» зон и техник для определения «правильного» слоя. Это, во-первых, слой между предстательной железой и прямой кишкой. В этой зоне хорошо дифференцируется фасция Денонвилье.

Следующей зоной, требующей особого внимания, является «курватура» предстательной железы **(рис. 8)**. Выделение и тщательный гемостаз сосудистых ножек предстательной железы позволяют осуществить доступ именно к этому участку простаты. Ключевым этапом для его выполнения является правильная техника клиппирования сосудистой ножки — применение так называемого медиального клипа показано на **рис. 9**. Мы используем титановые клипы с двойным усиленным контуром и «зубцом», обеспечивающим максимально эффективное и безопасное удержание ткани.

3. Этап выделения предстательной железы по направлению к верхушке. Ранее мы упоминали о дополнительных технических трудностях, возникающих на этом этапе, обусловленных неравномерностью и несимметричностью расположения фасциальных слоев в этой зоне. Нужно быть готовым к тому, что на отдельных участках фасциальный слой может отсутствовать и потребуется «острая» диссекция тканей **(рис. 10)**.

4. Этап выделения тканей по передней поверхности предстательной железы **(рис. 11)**. На данном этапе допускается экономное применение биполярной коагуляции, поскольку концентрация нервно-сосудистых элементов на данном участке ткани минимальная, а риск развития кровотечения из сосудов дорсального венозного комплекса высокий.

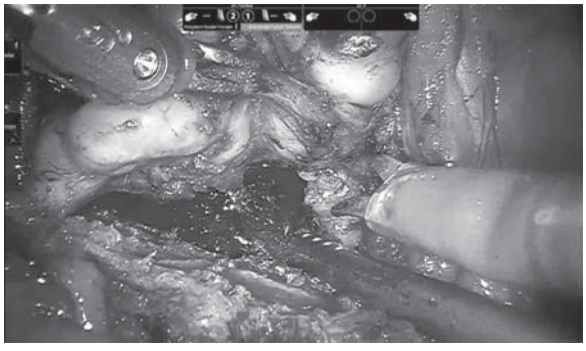

***Рис. 6.* Выделение семенного пузырька справа (интраоперационная фотография).**

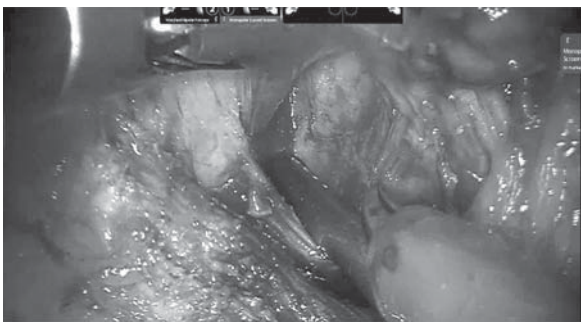

***Рис. 7.* Правильный выбор фасциального слоя между предстательной железой и прямой кишкой (интраоперационная фотография).**

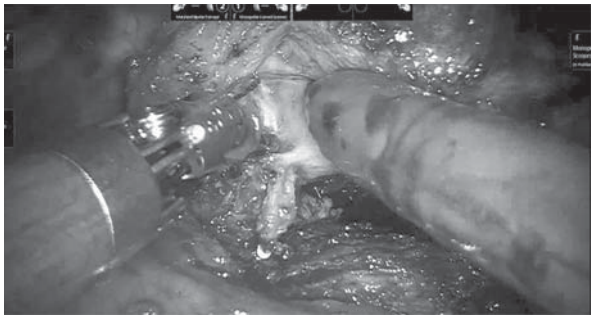

Рис. 8. **Выбор слоя интерфасциальной диссекции в зоне «курватуры» предстательной железы слева (интраоперационная фотография).**

5. Этап выделения верхушки предстательной железы (апикальной диссекции) приведен на **рис. 12**. На этом этапе операции ткани разделяются преимущественно острым путем без использования коагуляции ввиду высокой плотности сосудисто-нервных элементов. Для обеспечения гемостаза в момент выделения используется техника, подразумевающая повышение давление газа до 18—20 мм вод. ст. Финальный гемостаз достигается прошиванием дорсального венозного комплекса.

6. Этап пересечения мочеиспускательного канала очень важен, поскольку сохранение максимальной функциональной длины уретры имеет важное прогностическое значение в обеспечении удержания мочи после операции. Культя мочеиспускательного канала должна быть оптимальной длины **(рис. 13)**.

Культя уретры — это анатомическое образование цилиндрической и/или конусовидной формы различной длины, занимающее пространство от апикальной части уретры до губчатого тела полового члена (Mayers и соавт., 1998; Walz и соавт., 2010). Проведено несколько исследований, посвященных дооперационному определению факторов прогноза удержания мочи в послеоперационном периоде. В 2002 и 2009 г. опубликованы работы по определению оптимальной длины уретральной культи (Coackley и соавт., Paparel и соавт.). По результатам многочисленных МРТ-измерений установлена минимальная граница в 1,4 см. Есть мнение, что пациентам с меньшей длиной культи уретры следует интраоперационно выполнять различные варианты передней и задней стабилизирующей реконструкции. В литературе также обсуждалась возможность «стабилизации» мочевого пузыря путем подшивания его передней стенки к FTAP после наложения уретровезикального анастомоза. Данная техника была предложена в 2008 г. Nguyen и соавт., в настоящее время она широко не применяется ввиду дефицита доказательной базы.

Компоненты культи уретры, которые необходимо сохранить, входят в понятие «дистальный сфинктерный механизм», введенное T. Warwick в 1983 г. Они включают в себя наружный поперечнополосатый сфинктер мочеиспускательного канала (рабдосфинктер), внутреннюю гладкомышечную эластичную ткань мембранозной уретры и отдельные папиллярные включения мукозы. Важным элементом дистального сфинктерного механизма являются обильно присутствующие в этой зоне сосуды и нервы. Еще

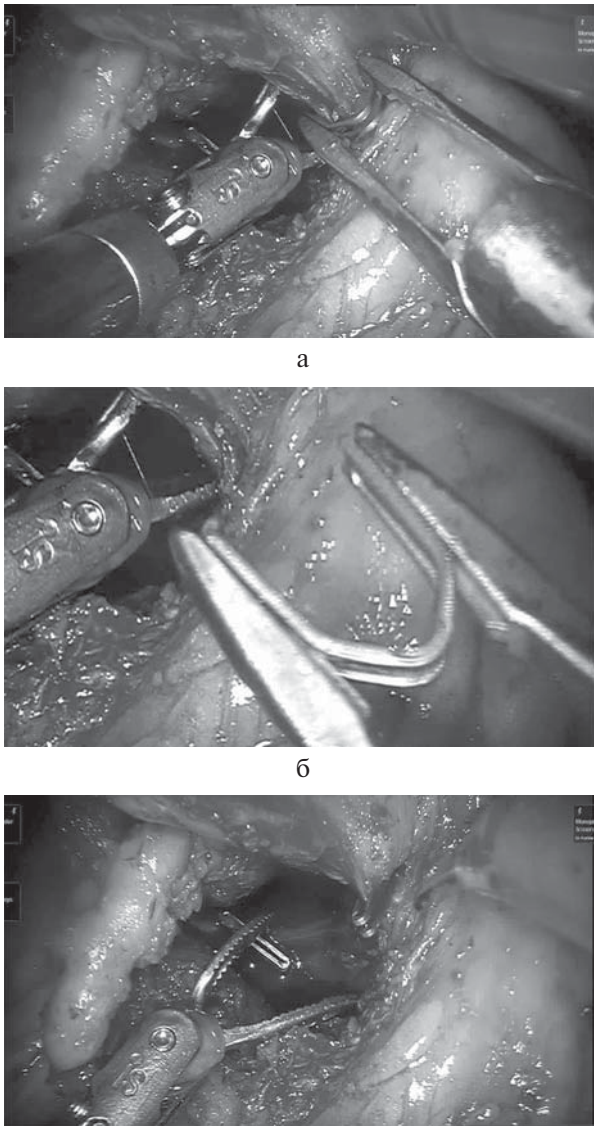

а

б

в

Рис. 9. **Клиппирование сосудистой ножки.**

а — «медиальный» клип; б — титановый клип с двойным усиленным контуром; в — «медиальный» клип закрыт (интраоперационная фотография).

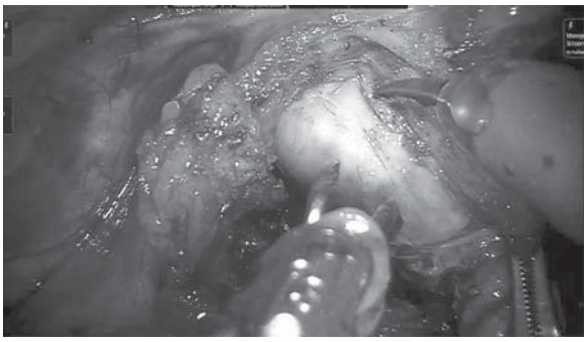

Рис. 10. **Вид сохраненного сосудисто-нервного пучка слева.**

Предстательная железа выделена в пределах собственной фасции (интраоперационная фотография).

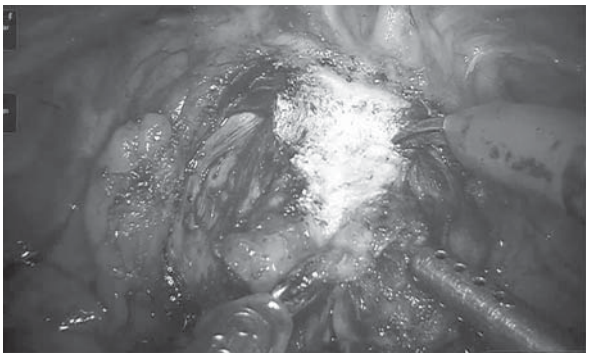

Рис. 11. **Выделение тканей по передней поверхности простаты (интраоперационная фотография).**

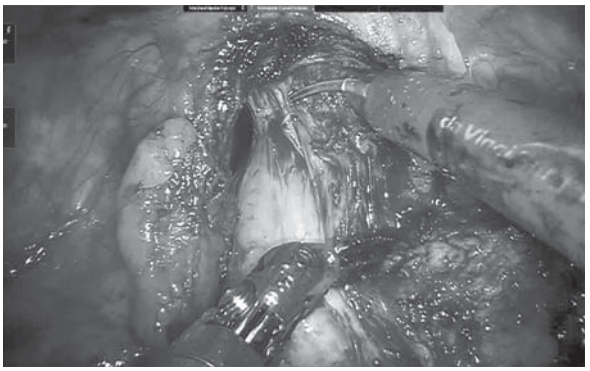

Рис. 12. **Выполнение апикальной диссекции острым путем (интраоперационная фотография).**

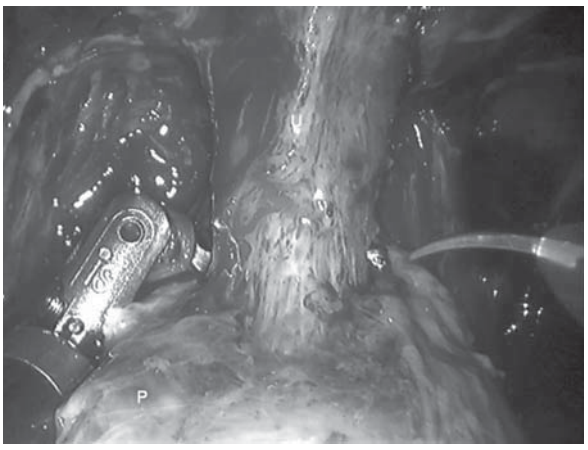

Рис. 13. **Выделение мочеиспускательного канала.**
Выполнена апикальная диссекция (интраоперационная фотография).

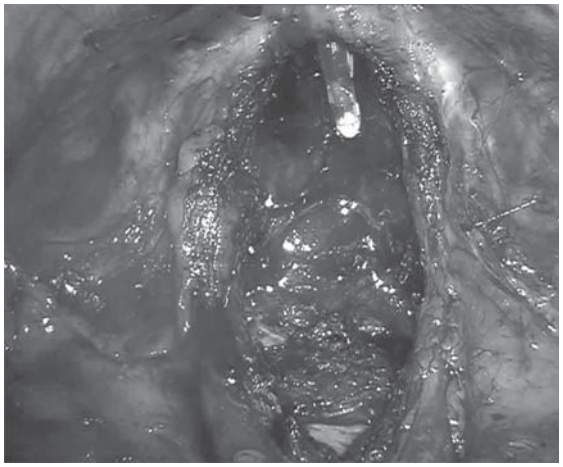

Рис. 14. **Полностью сохраненные с применением техники «вуаль Афродиты» сосудисто-нервные пучки, предстательная железа удалена (интраоперационная фотография).**

одним элементом являются мышечные волокна, представленные гипертрофированными пучками мышцы, поднимающей задний проход, и формирующие так называемый передний леватор (anterior levator — Ayoub, 1979) или урогенитальный хиатус (urogenital hiatus — Oelrich, 1980). Данные образования не должны быть пересечены при диссекции пубо-простатических связок, поскольку сквозь них могут проходить отдельные ветви кавернозных нервов (Muller, 1936). Более того, при пересечении передних леваторов пациент не сможет выполнять в послеоперационном периоде упражнения Кегеля, являющихся эффективным элементом терапии, направленной на восстановление удержания мочи.

Оптимальная для сохранения удержания мочи транссекция уретры основана на следующих принципах.

1. Сохранение полной длины поперечнополосатого сфинктера уретры с учетом его вариабельности (вплоть до длины лишь в 1 см в крайне сложных случаях).

2. Передняя транссекция мочеиспускательного канала на 2—3 мм проксимальнее сфинктера.

3. Бережная транссекция задней полуокружности уретры (угол пересечения соответствует углу пересечения передней полуокружности).

4. Окончательное отделение простаты путем пересечения фасции Денновилье.

Необходимо помнить об иннервации уретральной культи нервными волокнами, идущими в составе СНП. Даже при отсутствии показаний к выполнению нервосохраняющей операции следует максимально возможно сохранять СНП в интересах улучшения функциональных результатов операции (Burkhard и соавт., 2006). Окончательный вид операционного поля представлен на **рис. 14**.

Авторы заявляют об отсутствии конфликта интересов.
The authors declare no conflicts of interest.

ЛИТЕРАТУРА/REFERENCES

1. Ficarra V, Cavalleri S, Novara G, Aragona M, Artibani W. Evidence from robot-assisted laparoscopic radical prostatectomy: a systematic review. *Eur Urol*. 2007;51:45-56.
2. Ficarra V, Novara G, Artibani W, Cestari A, Galfano A, Graefen M, Guazzoni G, Guillonneau B, Menon M, Montorsi F, Patel V, Rassweiler J, Van Poppel H. Retropubic, laparoscopic, and robot-assisted radical prostatectomy: a systematic review and cumulative analysis of comparative studies. *Eur Urol*. 2009;55:1037-1063.
3. Park B, Kim W, Jeong BC, et al. Comparison of oncological and functional outcomes of pure versus robotic-assisted laparoscopic radical prostatectomy performed by a single surgeon. *Scand J Urol*. 2013;47(1):10-18.
4. Asimakopoulos AD, Miano R, Di Lorenzo N, et al. Laparoscopic versus robot-assisted bilateral nerve-sparing radical prostatectomy comparison of pentafecta rates for a single surgeon. *Surg Endosc*. 2013;27(11):4297-4304.
5. Porpiglia F, Morra I, Lucci Chiarissi M, et al. Randomised controlled trial comparing laparoscopic and robot-assisted radical prostatectomy. *Eur Urol*. 2013;63(4):606—614.
6. Ficarra V, Novara G, Ahlering TE, et al. Systematic review and metaanalysis of studies reporting potency rates after robot-assisted radical prostatectomy. *Eur Urol*. 2012;62(3):418-430.
7. Alemozaffar M, Duclos A, Hevelone ND, et al. Technical refinement and learning curve for attenuating neurapraxia during robotic-assisted radical prostatectomy to improve sexual function. *Eur Urol*. 2012;61(6):1222-1228.
8. Patel VR, Sivaraman A, Coelho RF, et al. Pentafecta: a new concept for reporting outcomes of robot-assisted laparoscopic radical prostatectomy. *Eur Urol*. 2011;59(5):702-707.
9. Patel VR, Coelho RF, Chauhan S, et al. Continence, potency and oncological outcomes after robotic-assisted radical prostatectomy: early trifecta results of a high-volume surgeon. *BJU Int*. 2010;106(5):696-702.
10. Колонтарев К.Б., Пушкарь Д.Ю., Говоров А.В., Шептунов С.А. История развития роботических технологий в медицине. Известия вузов. Поволжский регион. *Медицинские науки*. 2014;4(32):125-140.
Kolontarev KB, Pushkar DYu, Govorov AV, Sheptunov SA. The history of robotics in medicine. Izvestija vuzov. Povolgskiy region. *Meditsinskie nauki*. 2014;4(32):125-140. (In Russ.).
11. Колонтарев К.Б. Робот-ассистированная радикальная простатэктомия: Дис. ... д-ра мед наук. Моск. государственный медико-стоматологический университет им. А.И. Евдокимова. М. 2015.
Kolontarev KB. Robot-assisted radical prostatectomy. Avtoreferat diss doctor med nauk. MSMSU. Moscow. 2015. (In Russ.).
12. Колонтарев К.Б., Говоров А.В., Пушкарь Д.Ю. Сравнение результатов выполнения открытой и робот-ассистированной радикальной простатэктомии. Обзор литературы. *Уральский медицинский журнал*. 2012;95(3):66-71.
Kolontarev KB, Govorov AV, Pushkar DYu. Open vs Pobotic radical prostatectomy. Literature review. *Ural med journal*. 2012;95(3):66-71 (In Russ.).
13. Seddon HJ. A review of work on peripheral nerve injuries in Great Britain during World War II. *J Nerv Ment Dis*. 1948;108:160-168.
14. Walsh PC, Donker PJ. Impotence following radical prostatectomy: insight into etiology and prevention. *J Urol*. 1982;128:492-497.
15. Eckhard C. Untersuchungen uber die Erection des beim Hunde. *Anat Physiol*. 1863;3:123-166.
16. Lepor H, Gregerman M, Crosby R, Mostofi FK, Walsh PC. Precise localization of the autonomic nerves from the pelvic plexus to the corpora cavernosa: a detailed anatomical study of the adult male pelvis. *J Urol*. 1985;133(2):207—212.
17. Quinlan DM, Epstein JI, Carter BS, Walsh PC. Sexual function following radical prostatectomy: influence of preservation of neurovascular bundles. *J Urol*. 1991;145(5):998-1002.
18. Costello AJ, Brooks M, Cole OJ. Anatomical studies of the neurovascular bundles and cavernosal nerves. *BJU Int*. 2004;94(7):1071-1076.
19. Tewari A, Takenaka A, Mtui E, et al. The proximal neu-rovascular plate and the tri-zonal neural architecture around the prostate gland: importance in athermal robotic technique of nerve sparing prostatectomy. *BJU Int*. 2006;98(2):314-323.
20. Chauhan S, Coelho RF, Rocco B, et al. Techniques of nerve sparing and potency outcomes following robot assisted laparoscopic prostatectomy. *Int Braz J Urol*. 2010;36:259-272.
21. Aherling TE, Eichel L, Chou D, et al. Feasibility study for robotic radical prostatectomy cautery free neurovascular bundle preservation. *Urology*. 2005;65(5):994-997.
22. Gill IS, Ukimura O. Thermal energy-free laparoscopic nerve-sparing radical prostatectomy: one-year potency outcomes. *Urology*. 2007;70(2):309-314.
23. Finley DS, Osann K, Skarecky D, Ahlering TE. Hypothermic nerve-sparing radical prostatectomy: rationale, feasibility, and effect on early continence. *Urology*. 2009;73(4):691-696.
24. Kaul S, Savera A, Badani K, et al. Functional outcomes and oncological efficacy of Vattikuti Institute prostatectomy with Veil of Aphrodite nerve-sparing: an analysis of 154 consecutive patients. *BJU Int*. 2006;97(3):467-472.
25. Menon M, Shrivastava A, Kaul S, et al. Vattikuti Institute prostatectomy:contemporary technique and analysis of results. *Eur Urol*. 2007;51:648-657.
26. Menon M, Shrivastava A, Kaul S, et al. Vattikuti Institute prostatectomy:contemporary technique and analysis of results. *Eur Urol*. 2007;51:648-657.
27. Menon M, Shrivastava A, Bhandari M, et al. Vattikuti Institute prostatectomy:technical modifications in 2009. *Eur Urol*. 2009;56:89-96.
28. Ghani KR, Trinh QD, Menon M. Vattikuti Institute Prostatectomy—technique in 2012. *J Endourol*. 2012;26(12):1558-1565.

Поступила 23.10.2018
Received 23.10.2018
Принята в печать 17.11.2018
Accepted 17.11.2018