Хирургия. Журнал имени Н.И. Пирогова
2019, №3, с. 84-87
https://doi.org/10.17116/hirurgia201903184

Pirogov Journal of Surgery
2019, №3, pp. 84-87
https://doi.org/10.17116/hirurgia201903184

Видеоторакоскопия в комбинированном лечении тимом

© Л.А. ЕФТЕЕВ, Е.О. РОДИОНОВ, С.В. МИЛЛЕР, С.А. ТУЗИКОВ, С.А. ВЕЛИЧКО, И.Г. ФРОЛОВА, В.М. ПЕРЕЛЬМУТЕР, С.А. ГЛУЩЕНКО

НИИ онкологии, Томский НИМЦ, Томск, Россия

РЕЗЮМЕ

Представлен опыт проведения видеоторакоскопических вмешательств при опухолях тимуса в онкологической клинике Томского НИМЦ, оценены особенности послеоперационного ведения больных, определена онкологическая тактика ведения пациентов.

Ключевые слова: тимома, видеоторакоскопия, тимэктомия, комбинированное лечение тимом.

ИНФОРМАЦИЯ ОБ АВТОРАХ:

Ефтеев Л.А. — https://orcid.org/0000-0002-9054-0742
Родионов Е.О. — https://orcid.org/0000-0003-4980-8986
Миллер С.В. — д.м.н.; https://orcid.org/0000-0002-5365-9840
Тузиков С.А. — д.м.н.; проф.; https://orcid.org/0000-0002-0884-1838
Величко С.А. — д.м.н.; проф.; https://orcid.org/0000-003-0079-7681
Фролова И.Г. — д.м.н.; проф.; https://orcid.org/0000-0001-5227-006X
Перельмутер В.М. — д.м.н.; проф.; https://orcid.org/0000-0002-7633-9620
Автор, ответственный за переписку: **Ефтеев Леонид Александрович** — м.н.с. торакоабдоминального отделения, НИИ онкологии, Томский НИМЦ; e-mail: efteyco@rambler.ru

КАК ЦИТИРОВАТЬ:

Ефтеев Л.А., Родионов Е.О., Миллер С.В., Тузиков С.А., Величко С.А., Фролова И.Г., Перельмутер В.М., Глущенко С.А. Видеоторакоскопия в комбинированном лечении тимом. *Хирургия. Журнал им. Н.И. Пирогова*. 2019;3(1):84-87.
https://doi.org/10.17116/hirurgia201903184.

Thoracoscopy in combined treatment of thymoma

© L.A. EFTEEV, E.O. RODIONOV, S.V. MILLER, S.A. TUZIKOV, S.A. VELICHKO, I.G. FROLOV, V.M. PERELMUTER, S.A. GLUSHCHENKO

Research Institute of Oncology, Tomsk National Research Medical Center, Tomsk, Russia

ABSTRACT

The experience of video-assisted thoracoscopic interventions for thymus tumors in the Research Institute of Oncology of Tomsk National Research Medical Center is presented. We also evaluate the features of postoperative management of these patients.

Keywords: thymoma, video-assisted thoracoscopy, thymectomy, combined treatment of thymoma.

INFORMATION ABOUT AUTHORS

Efteev LA — https://orcid.org/0000-0002-9054-0742
Rodionov EO — https://orcid.org/0000-0003-4980-8986
Miller SV — https://orcid.org/0000-0002-5365-9840
Tuzikov SA — https://orcid.org/0000-0002-0884-1838
Velichko SA — https://orcid.org/0000-003-0079-7681
Frolova IG — https://orcid.org/0000-0001-5227-006X
Perel'muter VM — https://orcid.org/0000-0002-7633-9620
Corresponding author: **Efteev LA** — https://orcid.org/0000-0002-9054-0742; e-mail: efteyco@rambler.ru

TO CITE THIS ARTICLE

Efteev L.A., Rodionov E.O., Miller S.V., Tuzikov S.A., Velichko S.A., Frolova I.G., Perel'muter V.M., Glushchenko S.A. Thoracoscopy in combined treatment of thymoma. *Khirurgiya. Zhurnal im. N.I. Pirogova*. 2019;3(1):84-87.
https://doi.org/10.17116/hirurgia201903184.

Тимома — наиболее часто встречающаяся группа первичных опухолей средостения (20%), составляющая около 3—7% всех онкологических заболеваний. Наблюдаются в любом возрасте, чаще в 30—40 лет. В 50% случаев у пациентов с тимомой наблюдается миастения [1, 3].

На сегодняшний день используют гистологическую классификацию тимом, принятую экспертами ВОЗ в 1999 г. под редакцией J. Rosai, модифицированную в 2014 г.: веретеноклеточная (тип А), лимфоидная (тип В1), смешанная (тип АВ, В2), эпителиальная (тип В3), карцинома тимуса (тип С) [5].

Для стадирования тимом применяют классификацию, основанную на степени инвазии, предложенную A. Masaoka и соавт. 1981 г., в модификации Y. Shimosato, K. Mukai, 1997 г.: I стадия — инкапсулированная опухоль без инвазии в медиастинальную жировую клетчатку; II стадия — наличие опухолевой инвазии в пределах жировой клетчатки; III стадия — опухолевая инфильтрация медиастинальной плевры, перикарда, прилежащих органов; IV стадия — диссеминация по перикарду, плевре, а также наличие лимфогенных или гематогенных метастазов [4, 5].

Хирургический метод является «золотым стандартом» в лечении больных с новообразованиями вилочковой железы. Главным фактором благоприятного прогноза хирургического лечения является наличие хорошо выраженной фиброзной капсулы. Обязательным условием хирургического лечения тимом является полное удаление вилочковой железы с окружающей клетчаткой (тимтимомэктомия) [1—3, 5].

Видеоторакоскопия в хирургии опухолей вилочковой железы является методом выбора, так как имеет существенно меньшую травматичность в сравнении с традиционными методами хирургического доступа, по сравнению с торакотомией, стернотомией [1, 2, 6].

Согласно рекомендациям ESTC (European Society of Thoracic Surgeons), показанием к торакоскопической тимэктомии являются опухоли размером до 5 см без инвазии в крупные анатомические структуры средостения [6].

Послеоперационная (адъювантная) лучевая терапия в сочетании с химиотерапией проводится в случаях опухолевой инвазии капсулы и окружающих анатомических структур, при обнаружении опухолевых клеток по краю резекции (R1), наличии макроскопически остаточной опухоли (R2), морфологическом подтверждении карциномы тимуса (тип С) [2, 3].

Материал и методы

Приводим собственный опыт выполнения видеоторакоскопических вмешательств при опухолях вилочковой железы. В период с 2016—2017 гг., в торакоабдоминальном отделении онкологической клиники Томского национального исследовательского медицинского центра выполнено 5 видеоторакоскопических операций по удалению новообразований переднего средостения, среди которых при патоморфологическом исследовании выявлены четыре тимомы, одна гиперплазия тимуса. Среди пациентов были 2 женщины и 3 мужчины, средний возраст составил 36 лет. Сочетание патологии вилочковой железы с миастенией имелось у одного больного. Торакоскопический доступ справа выполнен в 4 случаях, в 1 случае выполнена торакоскопия слева.

Клиническое наблюдение 1

Пациентка *П.*, 26 лет, поступила в отделение торакоабдоминальной онкологии онкологической клиники Томского НИМЦ 27.05.16, при поступлении жалоб не предъявляла. Из анамнеза выяснено, что в феврале 2016 г. были роды, в ходе медицинского обследования в послеродовом периоде по месту жительства при проведении рентгенографии органов грудной клетки выявлено новообразование средостения. Выполнена спиральная компьютерная томография, данное новообразование подтверждено **(рис. 1)**.

При поступлении общее состояние удовлетворительное. Больная нормостенического телосложения, подкожная жировая клетчатка развита умеренно. Рост 167 см, масса тела 60 кг. Кожные покровы и видимые слизистые обычной окраски. Периферические лимфатические узлы отчетливо не пальпируются. Дыхание над всеми отделами везикулярное, хрипов нет. Тоны сердца ясные, ритмичные. Живот мягкий, безболезнен во всех отделах, симметричен.

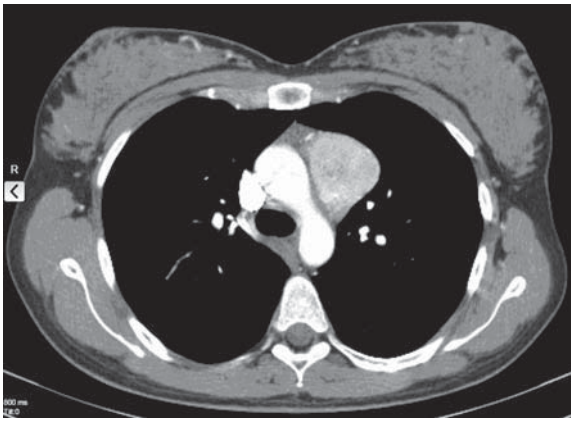

Рис. 1. **КТ органов грудной клетки: в переднем средостении мягкотканное новообразование пролабирует в левый гемиторакс**

По данным МСКТ органов грудной клетки, в средостении и корнях легких увеличенных лимфатических узлов не выявлено. Слева в среднем этаже переднего средостения объемное образование 37×44×46 мм, тесно прилежит к дуге аорты, легочной артерии, ее левой ветви. Контрастирование сосудов средостения интенсивное, равномерное. Свободной жидкости в плевральных полостях и в полости перикарда не выявлено. Диафрагма расположена обычно, контуры ее ровные, четкие. Сердце расположено обычно, конфигурация его не изменена. Камеры сердца нормальных размеров. Мягкие ткани стенки грудной клетки не деформированы, структурных изменений не содержат. Участков деструкции костной ткани не отмечено **(см. рис. 1)**.

Со стороны клинических анализов без каких-либо патологических изменений. На дооперационном этапе выставлен диагноз: новообразование переднего средостения, неуточненное.

Пациентка оперирована 31.05.16 в плановом порядке в объеме: торакоскопия слева, видеоторакоскопическая тимэктомия. Особенность анестезиологического обеспечения операции заключалась в раздельной интубации главных бронхов двухпросветной трубкой, перидуральном обезболивании. Оперативное вмешательство выполнялось на эндовидеохирургическом комплексе фирмы «Karl Storz» с использованием 30° оптики в положении пациентки на операционном столе на спине, под углом наклона стола 40° относительно горизонта во фронтальной плоскости. Выполнена установка торакопортов: в пятом межреберье слева по средней подмышечной линии для эндоскопа установлен порт 12 мм, а для манипуляторов в шестом межреберье по средней ключичной линии диаметром 10 мм, в третьем межреберье по передней аксиллярной линии порт диаметром 6 мм. При ревизии плевральная полость свободна, спаек нет, легкое без патологических изменений, купол диафрагмы не изменен, в переднем средостении под медиастинальной плеврой определяется опухолевидное новообразование неправильной эллипсоидной формы, размером около 4×5 см, прилежит к дуге аорты, устью левой легочной артерии, перикарду **(рис. 2)**.

При помощи ультразвукового диссектора Harmonic Ace (Ethicon, «Johnson & Johnson») медиастинальная плевра над новообразованием рассечена кпереди от диафрагмального нерва. Новообразование выделено с окружающей тимической клетчаткой методом «en block», латеральными границами диссекции являлись диафрагмальные нервы, снизу — перикард, сверху — верхняя апертура грудной клетки. Тимические вены выделены, клипированы титановыми клипсами, пересечены. Макропрепарат удален

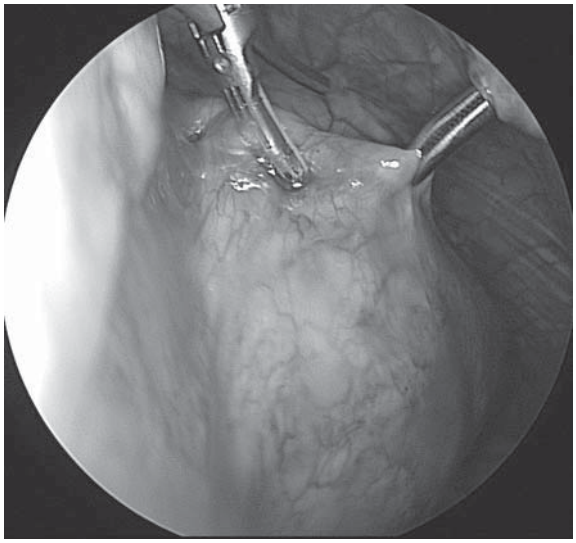

Рис. 2. **Торакоскопическая картина опухоли переднего средостения (операционная фотография).**

через расширенный доступ в шестое межреберье. Кровопотеря составила около 50 мл. Плевральная полость осушена, ушита послойно с оставлением одного дренажа.

Послеоперационный период протекал без осложнений, плевральный дренаж удален на 2-е сутки после операции, швы сняты на 7-е сутки, заживление послеоперационных ран первичным натяжением. По данным гистологического и иммуногистохимического исследования процесс верифицирован как тимома B1 типа **(рис. 3, на цв. вклейке)**.

Согласно классификации Masaoka установлена стадия заболевания — I стадия. Дальнейшая тактика лечения больной согласована с радиологом, химиотерапевтом — рекомендовано динамическое наблюдение. Пациентка выписана из стационара в удовлетворительном состоянии на 10-е сутки после операции. При контрольном комплексном обследовании в сроки 3, 6, 9 и 12 мес после операции признаков рецидива заболевания и отдаленного метастазирования не обнаружено.

Клинический пример 2

Пациент *З.*, 65 лет, поступил в отделение торакоабдоминальной онкологии онкологической клиники Томского НИМЦ 27.03.17 с жалобами на приступы нарушения глотания, расстройство дыхания, слабость в руках и ногах. Из анамнеза: в ходе обследования по поводу ранее выявленной миастении (наблюдался у невролога в течение 2 лет) по данным КТ органов грудной клетки выявлено новообразование переднего средостения. С диагнозом: тимома, осложненная миастеническим синдромом, пациент госпитализирован в отделение торакоабдоминальной онкологии. На дооперационном этапе консультирован неврологом, проводилась медикаментозная коррекция миастении.

По данным компьютерной томографии органов грудной клетки с контрастированием 07.03.17: очаговых и инфильтративных изменений в легких не выявлено. Средостение структурно. Справа в проекции вилочковой железы имеется объемное образование овальной формы размером 52×50×53 мм. Контуры, примыкающие к сердцу, нечеткие. В средостении имеются мелкие лимфатические узлы. Контрастирование сосудов грудной клетки интенсивное, равномерное. Дефектов контрастирования ветвей легочной артерии, изменения просвета сосудов не отмечено. Диафрагма расположена обычно, синусы свободны. Сердце расположено обычно, конфигурация его не изменена **(рис. 4)**.

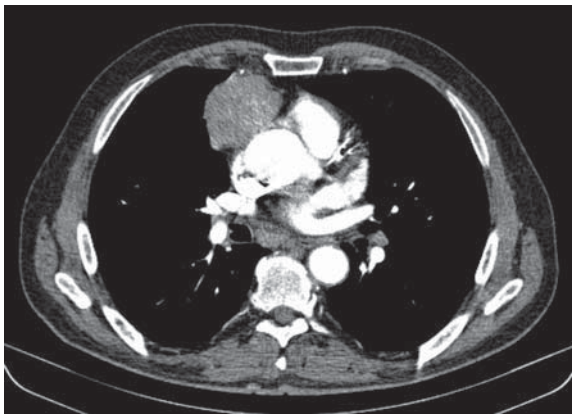

Рис. 4. **КТ органов грудной клетки, в переднем средостении мягкотканное новообразование пролабирует в правый гемиторакс.**

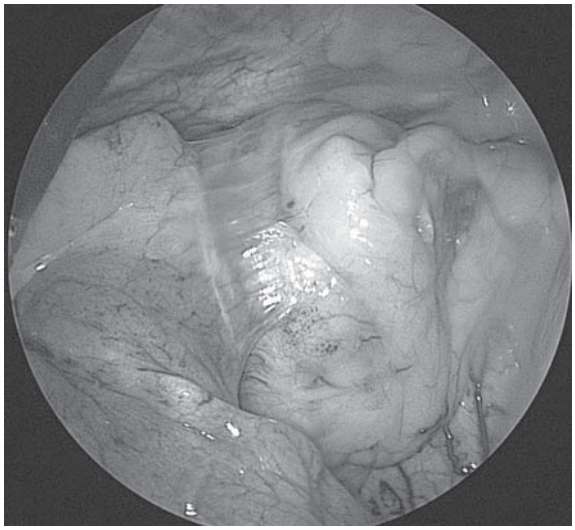

Рис. 5. **Торакоскопическая картина: опухоль переднего средостения подпаяна к верхушке легкого (операционная фотография).**

Пациент оперирован 04.04.17: выполнена торакоскопия справа, видеоторакоскопическая тимэктомия. В положении пациента на операционном столе на спине выполнена установка торакопортов справа в стандартных точках. При ревизии в переднем средостении определяется опухолевидное новообразование неправильной округлой формы, размером около 5×5,5 см, имеет четкие контуры, под медиастинальной плеврой, прилежит к верхней полой вене, устью правой легочной артерии, перикарду, опухоль подпаяна к верхушке легкого парамедиастинально **(рис. 5)**.

Легкое отделено от опухоли при помощи ультразвукового диссектора, с отступом на здоровую легочную ткань. Пневмостаз восстановлен при помощи непрерывного обвивного шва легкого по линии резекции нитью на атравматической игле 2/0. Осуществлена тимэктомия. Кровопотеря составила около 100 мл. Плевральная полость осушена, ушита послойно с оставлением одного дренажа. В послеоперационном периоде развился миастенический криз (паралич дыхания) через сутки после операции, что потребовало повторной оро-

трахеальной интубации, продленной ИВЛ. На 3-и сутки после операции в связи с продленным характером ИВЛ выполнена трахеостомия. Явления миастенического криза разрешились на 5-е сутки после операции, пациент экстубирован. Восстановлено. Акт глотания и самостоятельное дыхание восстановлены полностью. Плевральный дренаж удален на 2-е сутки после операции, швы сняты на 7-е сутки, заживление послеоперационных ран первичным натяжением. По данным гистологического и иммуногистохимического исследования процесс верифицирован как тимома тип В3 **(рис. 6, на цв. вклейке)**.

Согласно классификации Masaoka, установлена стадия заболевания — III стадия (инвазия в медиастинальную плевру). Дальнейшая тактика лечения больного согласована с радиологом, химиотерапевтом — рекомендовано проведение адъювантной химиолучевой терапии. Пациент выписан из стационара в удовлетворительном состоянии, явления миастении разрешились.

Таким образом, торакоскопический метод тимэктомии является высокотехнологичным, малотравматичным способом хирургического лечения опухолей вилочковой железы. Высокое разрешение и прецизионность эндовидеохирургической техники позволяют радикально удалить опухоль, осуществить диссекцию медиастинальной клетчатки в условиях наименьшего травматизма для окружающих тканей.

Авторы заявляют об отсутствии конфликта интересов.
The authors declare no conflicts of interest.

ЛИТЕРАТУРА/REFERENCES

1. Никишов В.Н., Сигал Е.И., Сигал А.М., Потанин В.П., Сигал Р.Е., Матвеев В.Ю. Опыт применения видеоторакоскопии при заболеваниях вилочковой железы. *Эндоскопическая хирургия*. 2010;2:18-24.
Nikishov VN, Sigal EI, Sigal AM, Potanin VP, Sigal RE, Matveev VYu. Experience in the application of videothoracoscopy in diseases of the thymus gland. *Endoskopicheskaya khirurgiya*. 2010;2:18-24. (In Russ.).
2. Полоцкий Б.Е., Мачаладзе З.О., Давыдов М.И., и др. Новообразования вилочковой железы. *Сибирский онкологический журнал*. 2008;25(1):75-84.
Polotskii BE, Machaladze ZO, Davydov MI, et al. Neoplasms of the thymus gland. *Sibirskii onkologicheskii zhurnal*. 2008;25(1):75-84. (In Russ.).
3. Lindenmann J, Fink-Neuboeck N, Pichler M, Anegg U, Maier A, Smolle J, Smolle-Juettner FM. Stage-based treatment for thymoma in due consideration of thymectomy: a single-center experience and comparison with the literature. *World J Surg Oncol*. 2015;13(1):303. https://doi.org/10.1186/s12957-015-0718-z
4. Masaoka A, Monden Y, Nakahara K, Tanioka T. Follow-up study of thymomas with special reference to their clinical stages. *Cancer*. 1981;48:2485-2492. https://doi.org/10.1002/1097-0142(19811201)48:11<2485::aid-cncr2820481123>3.0.co;2-r
5. Travis WD, Brambilla E, Burke AP, Marx A, Nicholson AGC. (Eds). *WHO Classification of Tumors of Lung, Pleura, Thymus and Heart* (4th ed.). IARC: Lyon 2015.
6. Wu CF, Diego GR, Wen CT, Liu YH, Wu YC, Chao YK, Heish MJ, Wu CY, Chen WH. Single-port video-assisted thoracoscopic mediastinal tumour resection. Interact Cardiovasc *Thorac Surg*. 2015;21(5):644-649. https://doi.org/10.1093/icvts/ivv224

Поступила 06.07.2018
Received 06.07.2018
Принята в печать 08.09.2018
Accepted 08.09.2018