Хирургия. Журнал имени Н.И. Пирогова
2019, №3, с. 80-83
https://doi.org/10.17116/hirurgia201903180

Pirogov Journal of Surgery
2019, №3, pp. 80-83
https://doi.org/10.17116/hirurgia201903180

Протезирование восходящей аорты из мини-доступа у пациента с хронической диссекцией аорты типа А

© С.Ю. БОЛДЫРЕВ, В.И. КАЛЕДА, Ю.В. ЕФРЕМЕНКО, К.О. БАРБУХАТТИ, В.А. ПОРХАНОВ

ГБУЗ «Научно-исследовательский институт Краевая клиническая больница №1 им. проф. С.В. Очаповского» Минздрава России, Краснодар, Россия

РЕЗЮМЕ

Представлен клинический случай успешной хирургической коррекции хронической диссекции аорты типа А из мини-доступа у пациента 61 года. Предложен перспективный подход к минимизации оперативного доступа при лечении данной патологии, позволяющий улучшить качество жизни пациентов, перенесших открытую операцию на сердце. Подробно описана методика проведения операции без использования дорогостоящего оборудования, сделан акцент на технических приемах.

Ключевые слова: восходящая аорта, диссекция аорты, мини-доступ.

ИНФОРМАЦИЯ ОБ АВТОРАХ:

Болдырев Сергей Юрьевич — e-mail: bolsy@rambler.ru; https://orcid.org/0000-0003-3325-3146
Каледа В.И. — https://orcid.org/0000-0003-4002-873X
Ефременко Ю.В. — https://orcid.org/0000-0003-3812-5602
Барбухатти К.О. — https://orcid.org/0000-0002-3839-7432
Порханов В.А. — https://orcid.org/0000-0003-0572-1395
Автор, ответственный за переписку: **Болдырев Сергей Юрьевич** — ГБУЗ «Научно-исследовательский институт Краевая клиническая больница №1 им. проф. С.В. Очаповского Минздрава России, Краснодар, Россия; e-mail: bolsy@rambler.ru; тел. (861) 252-62-90; моб. тел.: +7-918-443-7589

КАК ЦИТИРОВАТЬ:

Болдырев С.Ю., Каледа В.И., Ефременко Ю.В., Барбухатти К.О., Порханов В.А. Протезирование восходящей аорты из мини-доступа у пациента с хронической диссекцией аорты типа А. *Хирургия. Журнал им. Н.И. Пирогова*. 2019;3(1):80-83.
https://doi.org/10.17116/hirurgia201903180

Minimally invasive ascending aortic replacement in patient with chronic aortic dissection type A

© S.YU. BOLDYREV, V.I. KALEDA, YU.V. EFREMENKO, K.O. BARBUKHATTI, V.A. PORKHANOV

Research Institute «Ochapovsky Regional Clinical Hospital №1», Krasnodar, Russia

ABSTRACT

It is presented case report of minimally invasive surgical repair of chronic aortic dissection type A in a 61-year-old patient. Perspective minimally invasive surgical approach is suggested for this pathology in order to improve quality of life and rehabilitation after cardiac surgery. Surgical technique and features are comprehensively described.

Keywords: ascending aorta, aortic dissection, minimally invasive approach.

INFORMATION ABOUT AUTHORS:

Boldyrev SYu — https://orcid.org/0000-0003-3325-3146
Kaleda VI— https://orcid.org/0000-0003-4002-873X
Efremenko YuV — https://orcid.org/0000-0003-3812-5602
Barbukhatti KO — https://orcid.org/0000-0002-3839-7432
Porkhanov VA — https://orcid.org/0000-0003-0572-1395
Corresponding author: **Boldyrev SYu** — Research Institute «Ochapovsky Regional Clinical Hospital №1», Krasnodar, Russia; e-mail: bolsy@rambler.ru; phone: (861) 252-62-90; mob. phone: +7-918-443-7589

TO CITE THIS ARTICLE:

Boldyrev S.Yu., Kaleda V.I., Efremenko Yu.V., Barbukhatti K.O., Porkhanov V.A. Minimally invasive ascending aortic replacement in patient with chronic aortic dissection type A. *Khirurgiya. Zhurnal im. N.I. Pirogova*. 2019;3(1):80-83. (In Russ.).
https://doi.org/10/17116/hirurgia201903180

В настоящее время мировая тенденция развития кардиохирургии — уменьшение операционной травмы. Так, протезирование аортального клапана (АК) из мини-доступов уже не воспринимается как уникальное и постепенно становится привычной практикой [1, 2]. Выбор мини-доступа при протезировании восходящей аорты (ВА) остается неоднозначным из-за неудобства техники выполнения операции, вызванного ограничением визуализации и сложностями в подключении аппарата искусственного кровообращения [2—4]. В то же время эволюция аортальной хирургии продолжается, и применение миниинвазивных доступов при операциях на ВА уже получает свое развитие в нашей стране [5—7].

Представлен опыт применения операции супракоронарного протезирования аорты в сочетании с протезированием АК из верхней перевернутой Т-стернотомии у пациента с аневризмой ВА, хронической диссекцией аорты типа А и выраженной аортальной недостаточностью.

Клиническое наблюдение

Мужчина, 61 года, поступил с жалобами на выраженную одышку при небольших физических нагрузках в течение последних 3 мес. Диагноз аневризмы ВА установлен в 2010 г. после выполнения КТ с контрастным усилением, от хирургического лечения отказался. Из сопутствующих заболеваний: артериальная гипертензия с повышением систолического артериального давления до 220 мм рт.ст., атеросклероз брахиоцефальных артерий, гемодинамически незначимый.

По данным эхокардиографии: аневризма ВА до 65 мм с признаками диссекции, фиброзное кольцо АК 28 мм, регургитация на АК 3+. Фракция выброса левого желудочка (ЛЖ) 42%, конечный диастолический размер ЛЖ 58 мм, межжелудочковая перегородка 12 мм. При КТ с контрастированием подтверждена аневризма ВА, диссекция аорты, тип 2 по DeBakey **(рис. 1 и 2)**.

На коронароангиографии стеноз 60% ветви тупого края и проходимость остальных артерий. На электрокардиограмме синусовый ритм, без признаков ишемии.

09.11.16 больному выполнено протезирование АК механическим протезом Carbomedics №25, супракоронарное протезирование восходящего отдела аорты синтетическим протезом Intergard №28.

Произведен продольный кожный разрез длиной до 10 см в проекции второго—четвертого межреберий. Выполнена верхняя перевернутая Т-стернотомия от яремной вырезки до четвертого межреберья. Перикардиотомия. Края перикарда подшиты к коже. При ревизии: восходящий отдел аорты расширен до 65—70 мм от корня на протяжении 80 мм, дуга аорты интактна. Центральное подключение аппарата искусственного кровообращения. Стандартная артериальная канюля проведена в дугу аорты через проводник по методу Сельдингера. Двухступенчатая венозная канюля проведена через контрапертуру по правой среднеключичной линии у нижнего края большой грудной мышцы и установлена в правое предсердие и нижнюю полую вену. Начато искусственное кровообращение. Гипотермия до 30 °С. Наложен зажим на аорту. Клюшкообразная аортотомия. Антеградная селективная кардиоплегия раствором Кустодиол в устья коронарных артерий. Асистолия. Дренирование ЛЖ выполнено через просвет АК. При ревизии аорты отмечается выраженный атероматоз стенки с истончением ВА по большой кривизне, наличием надрыва интимы у синотубулярного гребня и ложным каналом. Створки АК изменены, фиброзно уплотнены, не коаптируют, аннулодилатация **(рис. 3)**.

С учетом наличия «старой» диссекции, слабого вовлечения корня аорты в процесс расслоения и относительной прочности ткани его стенки принято решение о проведении раздельного протезирования АК и ВА. Восходящий отдел аорты от синотубулярного гребня до линии на 2,5 см проксимальнее отхождения брахиоцефального ствола и створки АК иссечены. П-образными швами (n=14) нитью из полиэстера 2/0 на тефлоновых прокладках в аортальную позицию имплантирован механический протез Carbomedics №25. Дренирование ЛЖ продолжено через просвет механического протеза. Полипропиленовой нитью с использованием фетровых полосок выполнен проксимальный анастомоз между синтетическим протезом и аортой на уровне синотубулярного гребня. Инсуффляция углекислого газа в рану в объеме 3 л/мин. Полипропиленовой нитью с использованием фетровых полосок выполнен дистальный анастомоз между синтетическим протезом и аортой. Профилактику воздушной эмболии проводили пункцией стенки ВА, форсированным дыханием и переводом пациента в положение Тренделенбурга. Операция закончена типично **(рис. 4)**.

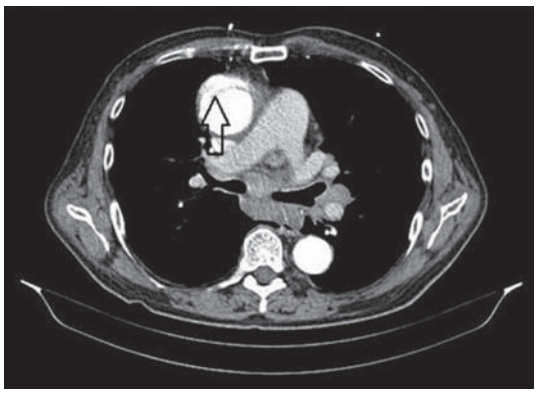

Рис. 1. **Компьютерная томограмма аневризмы восходящей аорты, диссекция аорты, тип 2 по DeBakey (стрелкой показан отслоенный лоскут интимы).**

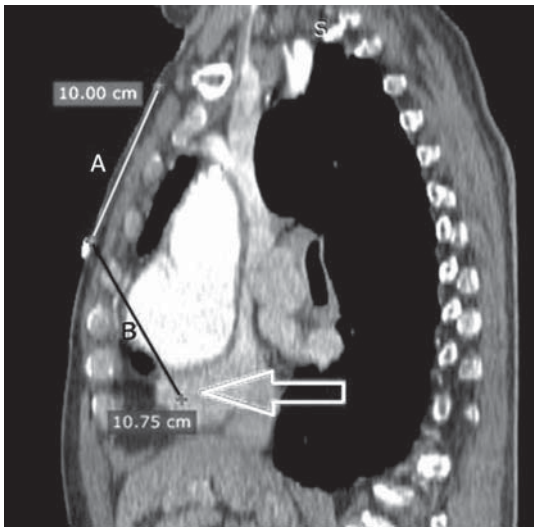

Рис. 2. **Компьютерная томограмма аневризмы восходящей аорты.**

Линия А — проекция мини-стернотомии, линия В — глубина положения правого предсердия (отмечено стрелкой).

Продолжительность искусственного кровообращения составила 170 мин, аорта была пережата в течение 117 мин.

Ближайший послеоперационный период протекал с явлениями постгипоксической энцефалопатии без изменений головного мозга на КТ, с разрешением в динамике. Дренаж удален на 3-и сутки. Расширение двигательного режима переносил относительно удовлетворительно. Послеоперационные рубцы состоятельны, заживление раны первичным натяжением.

Контрольная эхокардиография: левое предсердие 41 мм, конечно-диастолический размер 55 мм, фракция выброса около 44%. Функция протеза удовлетворительная. Данные КТ показали рав-

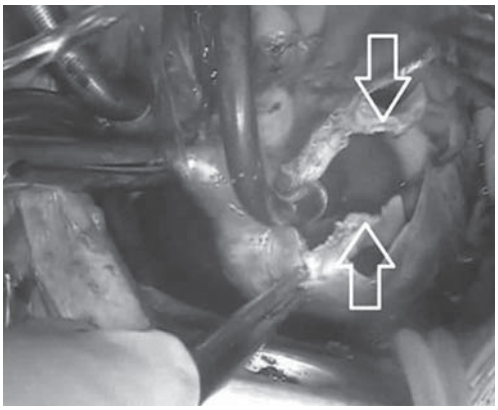

Рис. 3. **Аневризма с диссекцией восходящей части аорты (интраоперационная фотография).**
Стрелками показана мембрана расслоения аорты.



Рис. 4. **Внешний вид восходящей аорты после протезирования (интраоперационная фотография).**

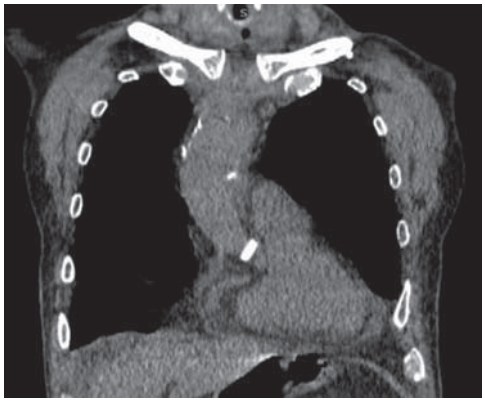

Рис. 5. **Контрольная компьютерная томограмма пациента.**

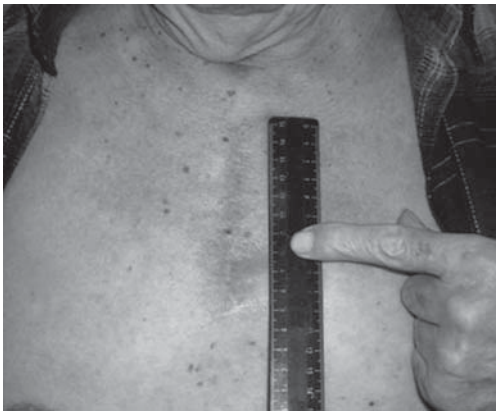

Рис. 6. **Внешний вид кожного рубца спустя 3 мес после операции.**

номерное контрастирование аорты, без признаков диссекции и экстравазации контрастного препарата **(рис. 5)**. Пациент выписан в удовлетворительном состоянии на 20-е сутки. Осмотрен через 1 год после вмешательства, чувствует себя удовлетворительно.

Обсуждение

Достоинствами мини-доступа при операциях на сердце и ВА являются меньшие травматичность и кровопотеря, снижение болевого синдрома, более быстрое восстановление больных [3, 4]. Использование верхнесрединной стернотомии призвано значительно ускорить активизацию больного и скорее вернуть пациента к привычному образу жизни благодаря сохранению целостности каркаса грудной клетки и снижению нагрузки на грудину.

Несмотря на использование мини-стернотомии, ранний послеоперационный период осложнился постгипоксической энцефалопатией без изменений головного мозга, по данным КТ, с разрешением в динамике, а также развитием пневмонии, что послужило причиной увеличения срока пребывания в клинике при достигнутых показателях раннего восстановления после хирургического лечения. Сам пациент отметил психологический комфорт от проведенной операции в связи с незначительностью болевых ощущений в грудной клетке и хороший косметический эффект **(рис. 6)**.

Техническое обеспечение для проведения операции с мини-стернотомией не потребовало наличия какого-либо специального оборудования. Использовали стандартный ретрактор с узкими браншами для разведения краев грудины, а для канюляции — стандартные канюли. Подключение искусственного кровообращения при мини-стернотомии возможно двумя способами: центральным и периферическим. Большинство хирургов используют периферическое подключение с целью облегчения манипуляций в операционной ране. Мы выбрали первый тип, критериями выбора послужили отсутствие дополнительных кожных разрезов, быстрое и относительно простое исполнение, независимость от дефицитных расходных материалов, большой опыт выполнения данной методики. У нашего пациента правое предсердие было расположено в ране на значительной глубине от передней поверхности грудной клетки, оттеснено аневризмой ВА, что затрудняло видимость в условиях ограниченного пространства **(см. рис. 2)**. Поэтому для наложения кисетного шва на правое предсердие аневризма была мягко отодвинута ассистентом ладонью к себе, а двухступенчатая венозная канюля для рационального использования пространства проведена через контрапертуру по правой среднеключичной линии у нижнего края большой грудной мышцы. Кожный разрез контрапертуры в дальнейшем экономно использовали для выведения ретростернального дренажа. Дренирование ЛЖ через просвет АК выполнено в связи с простотой технического ис-

полнения. Протезирование АК и супракоронарное протезирование ВА провели стандартно. Профилактику осложнений, связанных с воздушной эмболией, проводили инсуффляцией углекислого газа в рану, а также пункцией стенки ВА, форсированным дыханием и переводом пациента в положение Тренделенбурга. Контроль адекватности профилактики воздушной эмболии осуществлен с помощью трансторакальной эхокардиографии.

Важно отметить, что благодаря рациональному использованию пространства мини-стернотомного доступа удалось избежать ухудшения визуализации в течение выполнения всего хирургического пособия, а время операции оказалось практически сопоставимо со временем операции при классическом доступе. Таким образом, верхнесрединная Т-образная перевернутая стернотомия в сочетании с предложенным способом канюляции не только обеспечивает хороший доступ для проведения протезирования АК и корня аорты, но и позволяет выполнить такое сложное оперативное вмешательство, как протезирование ВА у пациента с хронической диссекцией аорты.

Представленный клинический случай иллюстрирует возможность использования методов миниинвазивной хирургии при лечении такого крайне сложного заболевания, как аневризма и расслоение грудной аорты. Мы считаем этот опыт успешной хирургической коррекции хронической диссекции аорты типа А из мини-доступа первым в России. Дальнейшее накопление знаний о лечении диссекции аорты определит место данного случая в хирургии ВА.

Работа выполнена в соответствии с планами научных исследований ГБУЗ «НИИ-ККБ №1 им. проф. С.В. Очаповского» МЗ КК. Данная научная работа не участвует в грантовых исследованиях и не выполняется по государственному контракту.

Авторы заявляют об отсутствии конфликта интересов.
The authors declare no conflicts of interest.

ЛИТЕРАТУРА/REFERENCES

1. Gilmanov D, Bevilacqua S, Murzi M. Minimally Invasive and Conventional Aortic Valve Replacement: A Propensity Score Analysis. *Ann Thorac Surg*. 2013;96:837-843.
2. Perrotta S, Lentini S. Ministernotomy approach for surgery of the aortic root and ascending aorta. *Inter Cardiovasc Thorac Surg*. 2009;9:849-858.
3. Hensley F, Martin D, Gravlee G. *A practical approach to cardiac anesthesia*. Philadelphia — Lippincott Williams&Wilkins, 2008:413-414.
4. Kim BS, Soltesz EG, Cohn LH. Minimally invasive approaches to aortic valve surgery: Brigham experience. *Semin Thorac Cardiovasc Surg*. 2006;18:148-153.
5. Болдырев С.Ю., Барбухатти К.О., Ким Г.И., Сапунов В.А., Россоха О.А., и др. Протезирование восходящей аорты из мини-доступа у больного с разрывом корня аорты. *Кардиология и сердечно-сосудистая хирургия*. 2014;4(7):109-111.
Boldyrev SYu, Barbukhatti KO, Kim GI, Sapunov VA, Rossoha OA, et al. Prosthetics of the ascending aorta from the mini-access in a patient with a rupture of the root of the aorta. *Kardiologiya i serdechno-sosudistaya khirurgiya*. 2014;4(7):109-111. (In Russ.).
6. Бокерия Л.А., Скопин И.И., Нарсия Б.Е., и др. Протезирование аортального клапана с реконструкцией корня аорты из мини-доступа. *Анналы хирургии*. 2005;3:12-14.
Bokeriya LA, Scopin II, Narsiya BE, et al. Prosthetic aortic valve with aortic root reconstruction from mini-access. *Annaly khirurgii*. 2005;3:12-14. (In Russ.).
7. Чарчян Э.Р., Скворцов А.А., Панфилов В.А., Белов Ю.В. Хирургические вмешательства на корне и восходящем отделе аорты из мини-доступа. *Кардиология и сердечно-сосудистая хирургия*. 2017;1(10):42-46.
Charchyan ER, Skvortsov AA, Panfilov VA, Belov YuV. Surgical interventions on the root and the ascending aorta from the mini-access. *Cardiologiya i serdechno-sosudistaya khirurgiya*. 2017;1(10):42-46. (In Russ.).

Поступила 06.07.2018
Received 06.07.2018
Принята в печать 08.09.2018
Accepted 08.09.2018