Хирургия. Журнал имени Н.И. Пирогова
2019, №3, с. 5-14
https://doi.org/10.17116/hirurgia20190315

Pirogov Journal of Surgery
2019, №3, pp. 5-14
https://doi.org/10.17116/hirurgia20190315

Хирургическое лечение нейрофиброматоза I типа, ассоциированного с опухолевым поражением забрюшинного пространства

© С.В. БЕРЕЛАВИЧУС, В.Ю. СТРУЧКОВ, А.И. СОН, А.Г. КРИГЕР

ФГБУ «Национальный медицинский исследовательский центр хирургии им. А.В. Вишневского» Минздрава России (дир. — акад. РАН А.Ш. Ревишвили), Москва, Россия

РЕЗЮМЕ

Нейрофиброматоз I типа (болезнь Реклингхаузена) — наследственное (аутосомно-доминантное заболевание), вызванное мутацией гена *NF1*. Опухоли брюшной полости и забрюшинного пространства при болезни Реклингхаузена встречаются редко.

Цель исследования — выбор оптимального метода хирургического лечения у пациентов с проявлениями болезни Реклингхаузена в брюшной полости и забрюшинном пространстве.

Материал и методы. В НМИЦ хирургии им. А.В. Вишневского хирургическое лечение выполнено 4 пациентам (3 женщины и 1 мужчина) с нейрофиброматозом I типа.

Результаты. Выполнены 3 робот-ассистированные операции по удалению 2 неорганных забрюшинных опухолей (плексиформная нейрофиброма и шваннома) и 1 феохромоцитомы правого надпочечника. В исследование также включено одно клиническое наблюдение традиционного хирургического вмешательства по поводу множественных гастроинтестинальных стромальных опухолей двенадцатиперстной и тонкой кишки на фоне нейрофиброматоза I типа. В одном случае послеоперационный период осложнился формированием жидкостного скопления в ложе удаленной опухоли, что потребовало проведения дренирования под УЗ-контролем. В остальных случаях послеоперационный период протекал без осложнений.

Заключение. Проведение робот-ассистированных операций в лечении проявлений нейрофиброматоза I типа в забрюшинном пространстве и брюшной полости безопасно и эффективно у пациентов с болезнью Реклингхаузена при наличии единичных образований. При множественных опухолях, расположенных в разных отделах забрюшинного пространства или брюшной полости, целесообразно выбирать традиционный вариант оперативного вмешательства.

Ключевые слова: болезнь Реклингхаузена, плексиформная нейрофиброма, шваннома, феохромоцитома, гастроинтестинальная стромальная опухоль, робот-ассистированная операция.

ИНФОРМАЦИЯ ОБ АВТОРАХ:

Кригер Андрей Германович — д.м.н., профессор; https://orcid.org/0000-0003-4539-9943
Берелавичус Станислав Валерьевич — д.м.н.; https://orcid.org/0000-0001-8727-6111
Стручков Владимир Юрьевич — аспирант; https://orcid.org/0000-0003-1555-1596
Сон Андрей Ильич — к.м.н.; https://orcid.org/0000-0003-0332-0360
Автор, ответственный за переписку: **Стручков Владимир Юрьевич** — тел. 7-929-601-94-15; e-mail: struchkov@ixv.ru

КАК ЦИТИРОВАТЬ:

Берелавичус С.В., Стручков В.Ю., Сон А.И., Кригер А.Г. Хирургическое лечение нейрофиброматоза I типа, ассоциированного с опухолевым поражением забрюшинного пространства. *Хирургия. Журнал им. Н.И. Пирогова*. 2019;3(1):5-14.
https://doi.org/10.17116/hirurgia20190315

Surgical treatment of neurofibromatosis type I followed by retroperitoneal tumor

© S.V. BERELAVICHUS, V.YU. STRUCHKOV, A.I. SON, A.G. KRIGER

Vishnevsky National Medical Research Center of Surgery (head — academician of RAS A.Sh. Revishvili), Moscow, Russia

ABSTRACT

Aim — to determine the optimal surgical approach in patients with abdominal and retroperitoneal manifestations of Recklinghausen's disease. **Material and methods.** There were 4 patients (3 women and 1 man) with neurofibromatosis type I who were treated at Vishnevsky National Medical Research Center of Surgery. **Results.** There were 3 robot-assisted procedures: excision of retroperitoneal tumors (plexiform neurofibroma and schwannoma) in 2 cases and right adrenal pheochromocytoma in 1 patient. We also included 1 clinical case of conventional surgery for neurofibromatosis type I followed by multiple gastrointestinal stromal duodenal and intestinal tumors. In one case, postoperative period was complicated by fluid accumulation in the bed of previously removed tumor that required US-assisted drainage. Postoperative period was uneventful in other cases. **Conclusion.** Robot-assisted surgery is safe and effective in patients with Recklinghausen's disease followed by single abdominal and retroperitoneal tumors. It is more expedient to choose conventional technique for multiple tumors located in different parts of retroperitoneal space or abdominal cavity.

Keywords: von Recklinghausen disease, plexiform neurofibroma, schwannoma, pheochromocytoma, gastrointestinal stromal tumor, robot-assisted surgery.

INFORMATION ABOUT THE AUTHOR:

Kriger AG — http://orcid.org/0000-0003-4539-9943
Berelavichus SV — http://orcid.org/0000-0001-8727-6111
Struchkov VYu — http://orcid.org/0000-0003-1555-1596
Son AI — http://orcid.org/0000-0003-0332-0360
For correspondence: **Struchkov VYu** — e-mail: struchkov@ixv.ru; http://orcid.org/0000-0003-1555-1596

TO CITE THIS ARTICLE:

Berelavichus S.V., Struchkov V.Yu., Son A.I., Kriger A.G. Surgical treatment of neurofibromatosis type 1 followed by retroperitoneal tumor. *Khirurhiya. Zhurnal im. N.I. Pirogova*. 2019;3(1):5-14. (In Russ.).
https://doi.org/10.17116/hirurgia20190315

Нейрофиброматоз I типа (болезнь Реклингхаузена) — наследственное (аутосомно-доминантное заболевание), вызванное мутацией гена *NF1*. Наиболее частыми клиническими проявлениями являются пигментации кожи цвета кофе с молоком, узелки Лиша (белесоватые пятна — гамартомы) на радужке глазного яблока, а также множественные доброкачественные нейрофибромы кожи и подкожной клетчатки [1—4]. Частота встречаемости заболевания составляет 1 случай на 2500—3000 человек [5, 6].

Возникновение нейрофиброматозных узлов в брюшной полости и забрюшинном пространстве при болезни Реклингхаузена встречается редко [7]. Наиболее частым из них является плексиформная нейрофиброма (ПН) забрюшинного пространства. В литературе [8—11] описаны единичные случаи ассоциации шванном, феохромоцитом и гастроинтестинальной стромальной опухоли (ГИСО) с нейрофиброматозом I типа.

H. Brems и соавт. [8] в систематическом обзоре указывают на 6% частоту встречаемости ГИСО у больных с нейрофиброматозом I типа. В большинстве случаев они представлены множественными опухолями тонкой кишки.

При наличии таких клинических проявлений, как феохромоцитома и ГИСО, пациентам показано удаление новообразований. ПН и шванномы рекомендуется удалять при наличии болевого синдрома, неврологической симптоматики и появлении признаков малигнизации [7].

Материал и методы

Выполнены 3 робот-ассистированные операции (РАО): удалены 2 неорганные забрюшинные опухоли (ПН и шваннома) и 1 феохромоцитома правого надпочечника. В исследование также включено одно клиническое наблюдение традиционного хирургического вмешательства, выполненного по поводу множественных гастроинтестинальных стромальных опухолей двенадцатиперстной и тонкой кишки на фоне нейрофиброматоза I типа.

Клинический пример 1

Пациентка *И.*, 33 лет, обратилась с жалобами на боль в левой ягодичной области с иррадиацией в левую нижнюю конечность, периодически возникающую хромоту. Указанные симптомы беспокоили в течение 2 лет. При амбулаторном обследовании выявлено образование малого таза и левой ягодичной области. В июне 2016 г. выполнена биопсия опухоли ягодичным доступом. При гистологическом исследовании — фибромиома. В июле 2016 г. пациентка направлена в НМИЦ хирургии им. А.В. Вишневского.

При сборе анамнеза стало известно, что пациентке в детстве установлен диагноз нейрофиброматоза I типа (передан по отцовской линии). Сопутствующих заболеваний нет, оперативных вмешательств на органах брюшной полости и забрюшинного пространства не проводилось. При физикальном обследовании: кожный покров с множественными пигментными пятнами цвета кофе с молоком, отмечается наличие множественных внутрикожных и подкожных опухолевидных образований размером до 10 мм в максимальном измерении. Изменений дыхательной, сердечно-сосудистой, пищеварительной, мочеполовой систем не выявлено. Ягодичная область асимметрична из-за увеличения левой половины. Правая ягодица не изменена. Пальпаторно в глубине мягких тканей левой ягодицы нечетко пальпируется опухолевидное образование мягкоэластичной консистенции до 12 см в наибольшем измерении, болезненное при пальпации.

По данным лучевых методов исследования (КТ и МРТ органов малого таза с внутривенным контрастным усилением) выявлена многоузловая неорганная забрюшинная опухоль (НЗО) малого таза, выходящая через большое ягодичное отверстие под малую ягодичную мышцу. Максимальный размер образования составляет 12,6 см. Кровоснабжение опухоли осуществляется за счет верхней ягодичной артерии **(рис. 1)**.

С учетом клинической картины, анамнеза и проведенного обследования пациентке установлен диагноз: нейрофиброматоз I типа (болезнь фон Реклингхаузена), неорганная забрюшинная опухоль малого таза (нейрофиброма) с распространением под малую

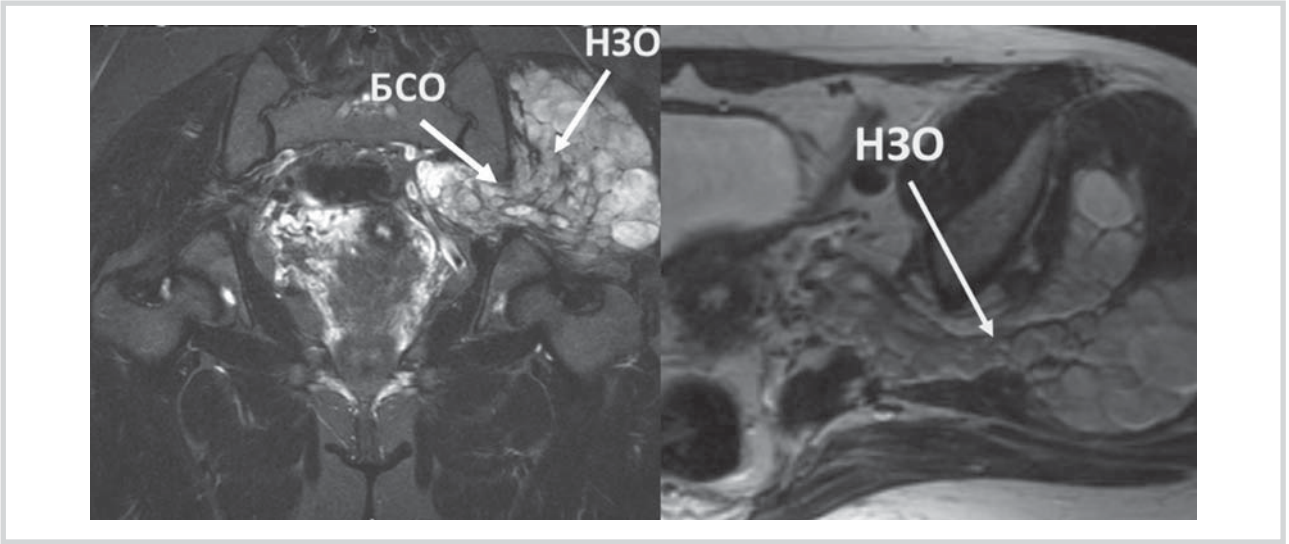

***Рис. 1.* Магнитно-резонансные томограммы пациентки *И*.**

Многоузловое образование размером 12×6,5 см, раздвигая ягодичные мышцы, распространяется в ягодичную область через большое седалищное отверстие. НЗО — неорганная забрюшинная опухоль, БСО — большое седалищное отверстие.

***Fig. 1.* MRI-scan of patient *I*.**

Multi-nodular tumor 12×6.5 cm pushing gluteal muscles spreads to the gluteal area through the large sciatic orifice.

ягодичную мышцу. Принято решение о проведении трехэтапного хирургического лечения.

Ход операции

Первым этапом с целью уменьшения кровопотери выполнена эмболизация верхней ягодичной артерии. Длительность эндоваскулярного вмешательства составила 25 мин.

Вторым этапом выполнена робот-ассистированная мобилизация опухолевого узла, расположенного в забрюшинном пространстве малого таза **(рис. 2)**. С учетом локализации опухоли в малом тазу тележку пациента расположили между раздвинутых ног пациента, консоль технического зрения — на уровне отведенного левого бедра больного, позиция ассистента справа от пациента.

Пунктирована брюшная полость. Наложен пневмоперитонеум 12 мм рт.ст. Введен лапароскоп. Под контролем лапароскопа установлены 1 ассистентский и 3 роботических троакара. Выполнен докинг. Вскрыта брюшина в области бифуркации аорты. Визуализирована общая, наружная и внутренняя подвздошные артерии слева, левый мочеточник. Мобилизована левая внутренняя подвздошная артерия до места ее трифуркации, визуализирован верхний контур опухоли. Раздельно выделены, клипированы и пересечены артерии, питающие опухоль (ранее эмболизированные). Также на передней поверхности опухоли распластан седалищный нерв. Последний прецизионно мобилизован и отделен от капсулы опухолевого узла. Острым путем с применением биполярной коагуляции и монополярных ножниц в пределах неизмененных тканей мобилизована опухоль до места ее распространения в большое седалищное отверстие. Опухоль диаметром до 5 см в капсуле. Брюшина над опухолью ушита непрерывным швом. Длительность роботического этапа составила 135 мин, из них длительность докинга — 14 мин. Третьим этапом выполнен полулунный разрез левой ягодицы по верхнему и медиальному контуру. Вскрыт апоневроз большой ягодичной мышцы. Мышца расслоена, визуализирован верхний контур опухоли. Последняя диаметром до 10 см, мягкой консистенции, в капсуле, уходит через большое седалищное отверстие в малый таз. Выделен седалищный нерв, который проходит по краю опухоли, без признаков прорастания. С применением монополярной коагуляции опухоль выделена в пределах неизмененных тканей, удалена. Ложе опухоли дренировано через отдельную контрапертуру. Рана послойно ушита. Длительность третьего этапа 105 мин.

Общая длительность операции составила 265 мин. Объем кровопотери 300 мл. По данным морфологического и иммуногистохимического исследований удаленное образование являлось ПН (экспрессия S100 (polyclonal, DAKO), индекс пролиферации Ki-67 менее 1%). Послеоперационный период осложнился формированием жидкостного скопления левой ягодичной области в ложе удаленной опухоли, что потребовало проведения дренирования под УЗ-контролем. Время нахождения в стационаре после операции составило 16 койко-дней. Пациентка выписана в удовлетворительном состоянии.

Клинический пример 2

Пациентка *О.*, 42 лет, обратилась с жалобами на постоянную тянущую боль внизу живота. Из анам-

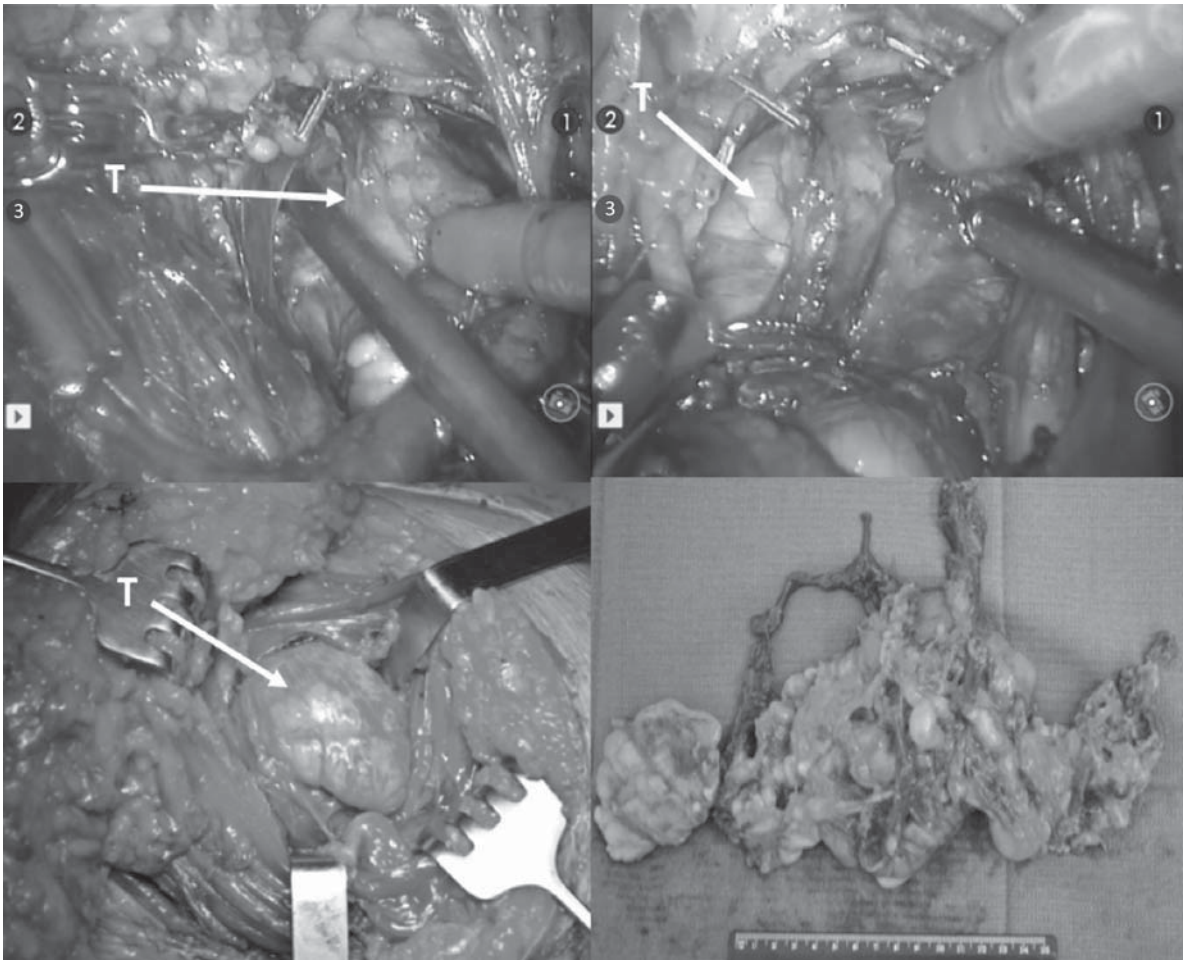

***Рис. 2.* Интраоперационная фотография.**

1, 2 — визуализирована опухоль, выполняется роботический этап операции — мобилизация опухоли; 3 — мышца расслоена, визуализирован верхний контур опухоли, опухоль диаметром до 10 см, уходит через большое седалищное отверстие в малый таз; 4 — макропрепарат: опухоль с участками мышечной и жировой ткани по краю. Т — опухоль.

***Fig. 2.* Intraoperative photography.**

1, 2 — Tumor is exposed, robot-assisted dissection of tumor is being performed. 3 — Muscle is exfoliated, superior contour of the tumor is visualized. Neoplasm dimension is up to 10 cm, tumor spreads into pelvis through the large sciatic orifice. 4 — specimen: tumor with marginal areas muscular and adipose tissue.

неза известно, что диагноз нейрофиброматоза I типа установлен в возрасте 12 лет. При амбулаторном обследовании выявлена опухоль малого таза. Направлена в НМИЦ хирургии им. А.В. Вишневского для определения дальнейшей тактики лечения. Из сопутствующих заболеваний: гипертоническая болезнь, узловой зоб, астеноневротический синдром, отмечает множественные кисты бартолиновых желез. В 2013 г. пациентке произведена парциальная резекция опухоли правого зрительного нерва, в 2005 и 2007 г. — кесарево сечение. При физикальном обследовании: по всему телу отмечается наличие множественных очагов гиперпигментации. В области спины, груди, верхних и нижних конечностей, лица имеются опухолевидные образования от 0,3 до 4 см в максимальном измерении. При пальпации живот мягкий, незначительно болезненный в гипогастрии. Опухолевидных образований пальпаторно не определяется. При МРТ малого таза визуализировано образование (вероятнее всего, невринома) в мезоректальной клетчатке диаметром 75 мм. Расширение межпозвонковых отверстий на уровнях L_V—S_{II} с наличием в межпозвонковых отверстиях неврином спинномозговых корешков размером до 30 мм **(рис. 3)**. По результатам обследования установлен диагноз: болезнь Реклингхаузена, неорганная забрюшинная опухоль малого таза (невринома?), множественные невриномы межпозвоночных отверстий L_V—S_{II}, множественные кисты бартолиновых желез.

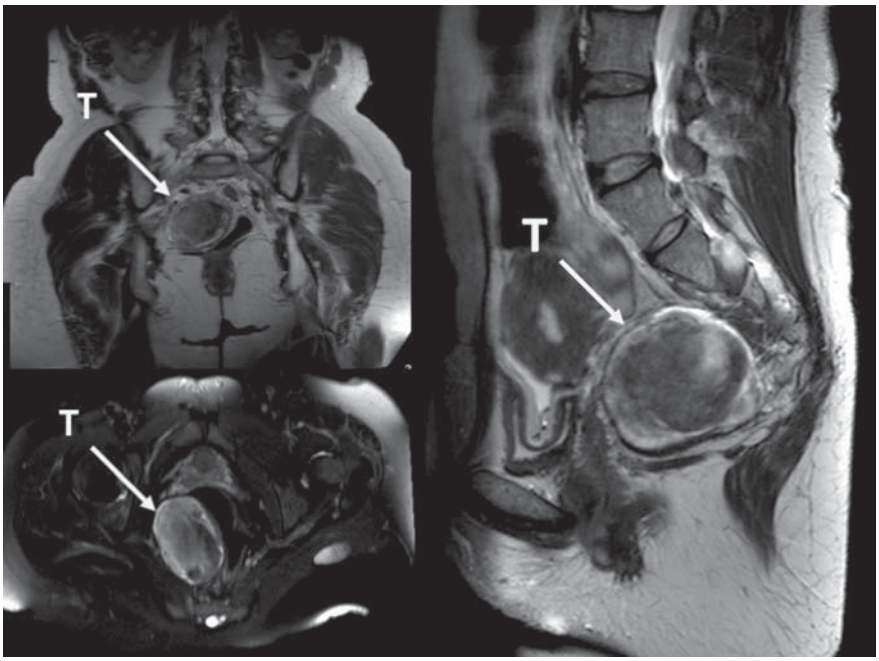

***Рис. 3.* Магнитно-резонансные томограммы пациентки *О.*, фронтальная и сагиттальные проекции.**

В мезоректальной клетчатке справа округлое образование размером 50×75 мм, с четкими контурами, гетерогенного солидно-кистозного строения, васкуляризированное. Оттесняет неизмененную прямую кишку влево, тесно прилежит к шейке матки и заднему своду влагалища. Т — опухоль.

***Fig. 3.* MRI-scan of patient *O.*, frontal and sagittal planes.**

Heterogeneous, solid-cystic, vascularized circular tumor 50×75 mm with clear contours is visualized in mesorectal tissues on the right. Tumor pushes intact rectum to the left and closely adjacent to uterine cervix and posterior vaginal fornix.

С учетом доброкачественного характера выявленных опухолей принято решение о робот-ассистированном удалении образования малого таза, являющегося причиной болевого синдрома.

Пневмоперитонеум 12 мм рт. ст. Введен лапароскоп. Под контролем лапароскопа установлены 1 ассистентский, 3 роботических троакара. Произведен докинг системы (12 мин). Вскрыта париетальная брюшина малого таза. Мобилизация и тракция прямой кишки кпереди и кверху. Непосредственно под маткой, больше справа, визуализирована неорганная опухоль размером 6×7 см, нижним полюсом уходящая к крестцу. К передней поверхности опухоли плотно фиксирована правая маточная труба. Отделение последней от опухоли было сопряжено с высоким риском перфорации капсулы образования. Произведена правосторонняя сальпингэктомия. С помощью моно- и биполярной коагуляции, УЗ-ножниц завершено выделение опухоли в пределах здоровых тканей **(рис. 4)**. Опухоль помещена в сачок Endo Catch. Окончательный гемостаз. Дренаж установлен в полость малого таза. Поперечным разрезом в мезогастрии справа длиной 4 см произведена мини-лапаротомия. Опухоль извлечена в контейнере. Лапаротомная рана ушита послойно. Длительность операции составила 245 мин. Объем кровопотери 350 мл.

По данным морфологического и иммуногистохимического исследований, удаленное образование являлось шванномой (экспрессия S100 (polyclonal, DAKO), Vimentin (клон V9, DAKO), CD34 (клон QBEnd/10, Cell Marque), NGFR (клон MRQ-21, Cell Marque), индекс пролиферации Ki-67 менее 1%). Послеоперационный период протекал без осложнений, срок нахождения в стационаре после операции составил 7 койко-дней. Пациентка выписана в удовлетворительном состоянии.

Клинический пример 3

Пациент *Б.*, 37 лет, обратился с жалобами на наличие постоянно повышенного АД (180/110 мм рт. ст.), повышение АД до 240/200 мм рт.ст., выраженная головная боль. Из анамнеза известно, что данные жалобы пациента беспокоят в течение 6 лет. Антигипертензивная терапия без эффекта. За 4 года до обращения у пациента диагностирована болезнь Реклингхаузена. Сопутствующих заболеваний нет, оперативных вмешательств на органах брюшной полости и забрюшинного пространства не проводилось. При физикальном обследовании: кожные покровы с множественными очагами гиперпигментации. В области спины, лица, мозгового отдела черепа отмечаются опухолевидные образования до 3,5 см в максимальном измерении. Патологических изменений ды-

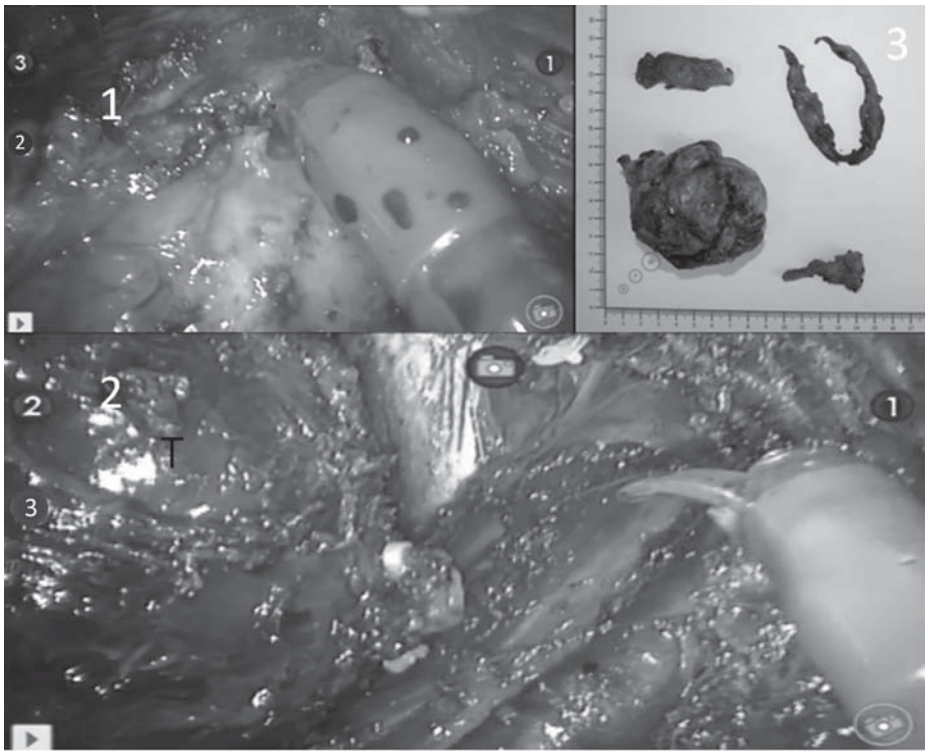

Рис. 4. **Интраоперационные фотографии.**

1 и 2 — этапы роботической мобилизации опухоли, 3 — макропрепарат: бугристое опухолевидное образование неправильной формы 6×7×5 см. Маточная труба.

Fig. 4. **Intraoperative photography.**

1, 2 — Stages of robotic dissection of tumor. 3 — specimen: tuberous neoplasm with irregular shape 6×7×5 cm. Uterine tube.

хательной, пищеварительной, мочеполовой систем не выявлено. По данным лабораторных методов исследования отмечается повышение уровня альдостерона крови до 580 пг/мл. Уровень адреналина, норадреналина, ангиотензина крови, дофамина в моче в пределах референсных значений. При проведении КТ органов брюшной полости выявлено бугристое образование правого надпочечника, 81 мм в максимальном измерении **(рис. 5)**. По результатам обследования установлен диагноз: болезнь Реклингхаузена, феохромоцитома правого надпочечника, нейрофиброматоз с поражением кожи, костей черепа.

Принято решение о выполнении робот-ассистированной правосторонней адреналэктомиии. С учетом локализации опухоли тележка пациента установлена справа от операционного стола, консоль технического зрения — напротив правого бедра пациента. Ассистент — по левую сторону от операционного стола.

Ход операции

Установлен пневмоперитонеум 12 мм рт. ст. Введен лапароскоп. Под контролем лапароскопа установлены 3 роботических и 1 ассистентский троакар. Выполнен докинг (11 мин). Частичная мобилизация печени путем



Рис. 5. **Компьютерная томограмма пациента *Б.*, аксиальная проекция, артериальная фаза.**

В правом надпочечнике гиперваскулярное объемное образование размером 7×6 см. Т — опухоль правого надпочечника.

Fig. 5. **CT-scan of patient *B.*, axial plane, arterial phase.**

There is vascularized tumor 7×6 cm in the right adrenal gland.

рассечения связочного аппарата правой доли. Вскрыт задний листок париетальной брюшины вдоль нижней полой вены. Опухоль надпочечника располагается под нижней полой веной, мягкой консистенции с пестрым рисунком. Выделена нижняя полая вена. Опухоль легко отделена от нее. Центральная вена надпочечника впадает в заднюю стенку нижней полой вены на уровне верхнего полюса опухоли. Вена клипирована и пересечена. Опухоль выделена в «слое» без повреждения капсулы и удалена через мини-лапаротомный доступ длиной 5 см. Ложе опухоли дренировано. Мини-лапаротомия ушита. Длительность операции 90 мин. Объем кровопотери 100 мл. По данным морфологического и иммуногистохимического исследований, удаленное образование являлось феохромоцитомой правого надпочечника (экспрессия S100 (polyclonal, DAKO), Vimentin (клон V9, DAKO), CD34 (клон QBEnd/10, Cell Marque), NGFR (клон MRQ-21, Cell Marque), индекс пролиферации Ki-67 менее 1%). Послеоперационный период протекал без осложнений, его длительность составила 7 койко-дней. Пациент выписан в удовлетворительном состоянии.

Клинический пример 4

Пациентка *З.*, 40 лет, поступила с жалобами на умеренную болезненность в правом подреберье, склонность к запорам. Диагноз нейрофиброматоз I типа установлен в 17 лет. Пациентка считает себя больной в течение 1 года, когда появились боль в правом подреберье, тошнота, рвота. При обследовании обнаружена ГИСО двенадцатиперстной кишки с метастатическим поражением правой доли печени. Диагноз подтвержден данными биопсии (под эндоскопическим контролем) и морфологическим исследованием биоптата. Проведено 3 курса таргетной терапии препаратом «Сунитиниб» с положительным эффектом в виде уменьшения размера метастаза правой доли печени. Пациентка поступила в НМИЦ хирургии им. А.В. Вишневского с целью хирургического лечения. Операций на органах брюшной полости и забрюшинного пространства не проводилось. При физикальном обследовании выявлены множественные кожные и подкожные нейрофибромы до 4 см в максимальном измерении, а также пигментные пятна цвета кофе с молоком различной локализации и размеров. Патологических изменений дыхательной, пищеварительной, мочеполовой систем не установлено. По данным КТ органов брюшной полости **(рис. 6)**: множественные гиперваскулярные образования двенадцатиперстной кишки (размер в максимальном измерении 84 мм), тощей кишки (размер в максимальном измерении 18 мм), подвздошной кишки (размер в максимальном измерении 17 мм) — ГИСО. Метастазы в правую долю печени (V, VI, VII сегменты), максимальный размер до 7 мм. Нейрофиброматоз кожи.

С учетом локализации опухолей в различных отделах брюшной полости проведение операции в робот-ассистированном варианте признано нецелесообразным. Принято решение о выполнении резекции дистальной части вертикальной ветви двенадцатиперстной, краевой резекции тощей и подвздошной кишки.

Ход операции

Выполнена верхнесрединная лапаротомия. При ревизии в печени пальпаторно метастазов не выявлено. В вертикальной ветви двенадцатиперстной кишки определяется опухолевидное образование с бугристой поверхностью диаметром до 12 см. Дистальнее на 3 см, в нижней горизонтальной части двенадцатиперстной кишки выявлено узловое образование размером до 3 см. В 15 см дистальнее связки Трейтца — аналогичное образование размером до 1 см. В различных отделах тонкой кишки еще 5 аналогичных образований максимальным размером до 0,5 см. При мобилизации вертикальной ветви двенадцатиперстной кишки произошел разрыв капсулы опухоли с массивным кровотечением. Кровотечение удалось остановить только после полной мобилизации двенадцатиперстной кишки по Кохеру. Выделена ножка опухолевого узла диаметром до 1 см, расположенная в дистальной части вертикальной ветви двенадцатиперстной кишки. Выполнена полнослойная резекция двенадцатиперстной кишки на расстоянии 1 см от видимых границ опухоли. Образовавшийся дефект ушит двухрядным швом. Резекция нижней горизонтальной ветви двенадцатиперстной кишки в области второго образования произведена с иссечением всех слоев кишечной стенки. Дефект ушит однорядным швом. Наибольший опухолевый узел тонкой кишки удален путем полнослойной резекции, с отступом 1 см от видимых границ опухоли. Оставшиеся 5 опухолевых узлов удалены аналогичным способом. Дефекты ушиты однорядным швом.

Длительность операции составила 100 мин. Объем кровопотери 500 мл. По данным морфологического и иммуногистохимического исследований, удаленные образования являлись ГИСО тонкой кишки (экспрессия CD117, CD34, alfa-smooth). Послеоперационный период протекал без осложнений, длительность послеоперационного периода составила 8 койко-дней. Пациентка выписана в удовлетворительном состоянии для продолжения терапии сунитинибом.

Обсуждение

ПН — нейрогенная опухоль, распространяющаяся вдоль нервных стволов и сдавливающая окружающие органы и ткани. ПН является относительно частым проявлением нейрофиброматоза I типа [12]. С учетом неэффективности консервативного лечения в случае выявления ПН показано хирургическое лечение [13, 14].

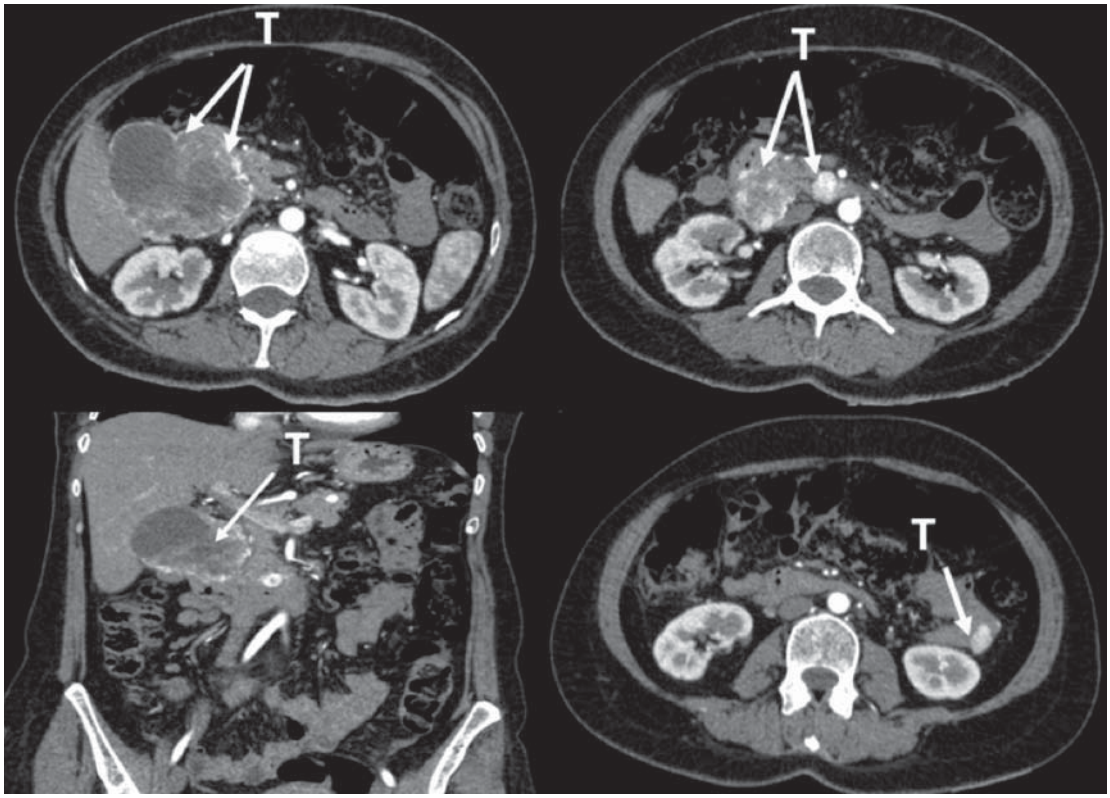

Рис. 6. **Компьютерные томограммы пациентки *З.*, аксиальные и фронтальная проекции, артериальная фаза.**

Множественные гиперваскулярные образования в стенке двенадцатиперстной, тощей и подвздошной кишки размером от 11 до 1 см. Т — опухоль.

Fig. 6. **CT-scan of patient *Z.*, axial and frontal planes, arterial phase.**

Multiple vascularized duodenal and intestinal neoplasms from 11 cm to 1 cm.

Мы не нашли в литературе публикаций, описывающих робот-ассистированное удаление ПН при болезни Реклингхаузена. В 2014 г. L. Shi и соавт. [15] опубликовали статью, посвященную лапароскопической атипичной резекции желудка при ПН, локализующейся по большой кривизне желудка. Таким образом, приведенный клинический пример удаления ПН является, по нашему мнению, первым описанием робот-ассистированного удаления опухоли данного гистологического типа.

Шваннома — это доброкачественная опухоль, произрастающая из миелиновой оболочки нервных стволов [16]. Наиболее частой локализацией шванном являются мягкие ткани головы и шеи, средостение и мягкие ткани конечностей. Локализация опухолей данного гистологического типа в забрюшинном пространстве является крайне редкой и определяется в 0,5—3% случаев [11]. В литературе [17] описано приблизительно 60 случаев хирургического лечения шванном, локализованных в забрюшинном пространстве.

С учетом развития робот-ассистированной хирургии мы нашли описания 4 РАО по удалению шванном [11, 17—19]. Однако ни в одном из них шваннома не была ассоциирована с болезнью Реклингхаузена. В связи с этим можно считать клинический пример 2 робот-ассистированного удаления шванномы первым описанием хирургического, и в частности миниинвазивного лечения шванномы, ассоциированной с нейрофиброматозом I типа.

По данным проспективного исследования L. Képénékian и соавт. [20], феохромоцитома манифестирует при нейрофиброматозе I типа в 0,1—5,7% случаев. Описано несколько случаев лапароскопической адреналэктомии при феохромоцитоме, ассоциированной с болезнью фон Реклингхаузена [21—24].

Несмотря на доказанную эффективность и безопасность робот-ассистированной адреналэктомии [25], мы не нашли упоминаний о проведении робот-ассистированной адреналэктомии у пациента с нейрофиброматозом I типа.

В ряде публикаций (описания клинических наблюдений и короткие серии наблюдений) описывается связь между появлением ГИСО и нейрофиброматозом I типа [8, 9]. В 2016 г. Toshirou Nishida и соавт. [26] опубликовано ретроспективное мультицентровое когортное исследование по выявлению ГИСО в группе пациентов с болезнью Реклингхаузена. По данным

Частота встречаемости основных клинических проявлений нейрофиброматоза I типа

Клинические проявления	Частота встречаемости, %
Пигментные пятна цвета «кофе с молоком»	>99
Гиперпигментация подмышечных и паховых областей	85
Узелки Лиша	90—95
Нейрофибромы кожи	>99
Плексиформные нейрофибромы	30—50
Шваннома	1—3
Обезображивающий нейрофиброматоз лица	3—5
Злокачественные опухоли периферических нервных стволов	2—5
Сколиоз	10
Ложный сустав голени	2
Стеноз почечных артерий	2
Феохромоцитома	2
Тяжелые когнитивные нарушения	4—8
Эпилепсия	6—7
Глиома зрительного нерва	15
Глиома головного мозга	2—3
Стеноз Сильвиева водопровода	1,5
Гастроинтестинальные стромальные опухоли (ГИСО)	1—6

авторов, ГИСО выявляется у 6,3% пациентов с диагностированным ранее нейрофиброматозом I типа. При этом мутаций в генах *KIT* и *PDGFRA*, присутствующих у большей части больных ГИСО, у пациентов с нейрофиброматозом I типа не выявлено. Для пациентов с болезнью Реклингхаузена также характерно появление множественных ГИСО.

Клинические проявления болезни фон Реклингхаузена приведены в **таблице** [7].

Использование роботического комплекса дает хирургу ряд хорошо известных преимуществ: трехмерное изображение операционного поля, отсутствие эффекта преломления, 7 степеней свободы движения манипуляторов и т.д. Эти факторы обеспечивают высокий уровень удобства, безопасности, прецизионности и эргономичности при выполнении робот-ассистированных операций [18, 27—33]. В то же время при множественной локализации образований в различных участках брюшной полости и забрюшинного пространства возникает необходимость в интраоперационной переустановке роботических портов, а также в смене расположения роботического комплекса, что значительно увеличивает длительность и трудоемкость оперативного вмешательства [27—30].

Таким образом, проведение РАО в лечении проявлений нейрофиброматоза I типа в забрюшинном пространстве и брюшной полости безопасно и эффективно у пациентов с болезнью Реклингхаузена при наличии единичных образований. При наличии множественных опухолей, расположенных в разных отделах забрюшинного пространства или брюшной полости, целесообразнее выбирать традиционный вариант оперативного вмешательства.

Авторы заявляют об отсутствии конфликта интересов.
The authors declare no conflicts of interest.

ЛИТЕРАТУРА/REFERENCES

1. Boulanger JM, Larbrisseau A. Neurofibromatosis type 1 in a pediatric population: Ste-Justine's experience. *Can J Neurol Sci*. 2005;32:225-231.
2. DeBella K, Szudek J, Friedman JM. Use of the national institutes of health criteria for diagnosis of neurofibromatosis 1 in children. *Pediatrics*. 2000;105:608-614.
3. Friedman JM, Riccardi VM. Clinical epidemiological features. In: Friedman JM, Gutmann DH, MacCollin M, Riccardi VM, editors. Neurofibromatosis: phenotype, natural history, and pathogenesis. Baltimore, MD: Johns Hopkins University Press, 1999;29-86.
4. Williams VC, Lucas J, Babcock MA, Gutmann DH, Korf B, Maria BL. Neurofibromatosis type 1 revisited. *Pediatrics*. 2009;123:124-133.
5. Huson SM, Compston DAS, Clark P, Harper PS. A genetic study of von Recklinghausen neurofibromatosis in south east Wales. Prevalence, fitness, mutation rate, and effect of parental transmission on severity. *J Med Genet*. 1989;26:704-711.
6. Jett K, Friedman JM. Clinical and genetic aspects of neurofibromatosis 1. *Genet Med*. 2010 Jan;12(1):1-11. https://doi.org/10.1097/GIM.0b013e3181bf15e3
7. Ferner RE, Huson SM, Thomas N, et al. Guidelines for the diagnosis and management of individuals with neurofibromatosis 1 (NF1). *J Med Genet*. 2007;44:81-88.
8. Brems H, Beert E, de Ravel T, Legius E. Mechanisms in the pathogenesis of malignant tumours in neurofibromatosis type 1. *Lancet Oncol*. 2009;10:508-515.
9. Brasfield RD. Das Gupta TK. von Recklinghausen's disease: a clinicopathological study. *Ann Surg*. 1972;175:86-104.

10. Hoarau N, Slim K, Da ID. CT and MR imaging of retroperitoneal schwannoma. *Diagn Interv Imaging*. 2013;94:1133-1139.
11. Jia Z, Lyu X, Xu Y, Leonardi R, Zhang X. Robot-assisted laparoscopic resection of a huge pelvic tumor: a case report. *Arch Ital Urol Androl*. 2016 Jul 4;88(2):144-246. https:/doi.org/10.4081/aiua.2016.2.144 PubMed PMID: 27377092
12. Wening B. *Atlas of head and neck pathology*. 1st ed. Philadelphia, PA: WB Saunders, 1993.
13. Korf BR. Plexiform neurofibromas. *Am J Med Genet*. 1999 Mar 26;89(1):31-37. Review. PubMed PMID: 10469434
14. Needle MN, Cnaan A, Dattilo J, et al. Prognostic signs in the surgical management of plexiform neurofibroma — The Children's Hospital of Philadelphia experience, 1974—1994. *J Pediatr*. 1997;131:678-682.
15. Shi L, Liu FJ, Jia QH, Guan H, Lu ZJ. Solitary plexiform neurofibroma of the stomach: a case report. *World J Gastroenterol*. 2014 May 7;20(17):5153-5156. https://doi.org/10.3748/wjg.v20.i17.5153 PubMed PMID: 24803834; PubMed Central PMCID: PMC4009556
16. Harbaugh K, Smith P, Towfighi J. Schwannomatosis in a patient with a pelvic mass: case report. *Neurosurg Focus*. 2007;22(6):E8.
17. Konstantinidis KM, Hiridis S, Karakitsos D. Robotic-assisted surgical removal of pelvic schwannoma: a novel approach to a rare variant. *Int J Med Robot*. 2011 Mar;7(1):5559.Epub 2011 Jan 24.. https://doi.org/10.1002/rcs.369 PubMed PMID: 21259415
18. Bindal V, Bhatia P, Kalhan S, Khetan M, John S, Ali A, Singh R, Rath A, Wadhera S, Bansal N. Robot-assisted excision of a large retroperitoneal schwannoma. *JSLS*. 2014 Jan-Mar;18(1):150—154. https://doi.org/10.4293/108680813X13654754534873 PubMed PMID: 24680161; PubMed Central PMCID: PMC3939334
19. Wei TC, Chung HJ, Lin AT, Chen KK. Robot-assisted laparoscopic excision of a retroperitoneal paracaval tumor. *J Chin Med Assoc*. 2013 Dec;76(12):724-726. Epub 2013 Sep 27. https://doi.org/10.1016/j.jcma.2013.08.001 PubMed PMID: 24079977
20. Képénékian L, Mognetti T, Lifante JC, Giraudet AL, Houzard C, Pinson S, Borson-Chazot F, Combemale P. Interest of systematic screening of pheochromocytoma in patients with neurofibromatosis type 1. *Eur J Endocrinol*. 2016 Oct;175(4):335-344. Epub 2016 Jul 22. https://doi.org/10.1530/EJE-16-0233 PubMed PMID: 27450695
21. Kobayashi H, Kaneko G, Nishimoto K, Uchida A. A case of pheochromocytoma associated with neurofibromatosis type 1. *Hinyokika Kiyo*. 2009 Dec;55(12):749-752. PubMed PMID: 20048558
22. Mezitis SG, Geller M, Bocchieri E, Del Pizzo J, Merlin S. Association of pheochromocytoma and ganglioneuroma: unusual finding in neurofibromatosis type 1. *Endocr Pract*. 2007 Oct;13(6):647-651. PubMed PMID: 17954422
23. Nakazawa S, Kishikawa H, Akiyama K, Yamanaka K, Hirai T, Nishimura K, Ichikawa Y. Dopamine-secreting pheochromocytoma with neurofibromatosis type 1 : a case report. *Hinyokika Kiyo*. 2012 Oct;58(10): 543-547. PubMed PMID: 23235276
24. Tokui N, Okamoto T, Imanishi K, Sugiyama N, Suzuki Y, Ishimura H, Hatakeyama S, Kudoh S, Yoneyama T, Koie T, Kamimura N, Ohyama C. Adrenal pheochromocytoma with multiple neurofibromatosis on the trunk. *Hinyokika Kiyo*. 2012 Jan;58(1):17-19. PubMed PMID: 22343738
25. Economopoulos KP, Mylonas KS, Stamou AA, Theocharidis V, Sergentanis TN, Psaltopoulou T, Richards ML. Laparoscopic versus robotic adrenalectomy: A comprehensive meta-analysis. *Int J Surg*. 2017 Feb;38:95-104. Epub 2016 Dec 30. Review. https://doi.org/10.1016/j.ijsu.2016.12.118 PubMed PMID: 28043926
26. Sugrue G, Nguyen BD. Gastrointestinal stromal tumour in neurofibromatosis 1: 18F FDG PET/CT imaging. *BMJ Case Rep*. 2016 Aug 16; 2016. pii: bcr2016217038. https://doi.org/10.1136/bcr-2016-217038 PubMed PMID: 27530882
27. Берелавичус С.В., Кригер А.Г., Кармазановский Г.Г., Горин Д.С., Широков В.С., Кондратьев Е.В. Виртуальное моделирование робот-ассистированных операций в абдоминальной хирургии. *Хирургия. Журнал им. Н.И. Пирогова*. 2011;6:18-21. Berelavichus SV, Kriger AG, Karmazanovskiĭ GG, Gorin DS, Shirokov VS, Kondrat'ev EV. The virtual modeling of the robotic-assisted operations in abdominal surgery. *Khirurgiia (Mosk)*. 2011;(6):18-21. (In Russ.).
28. Берелавичус С.В., Смирнов А.В., Ионкин Д.А., Кригер А.Г., Дугарова Р.С. Робот-ассистированные и лапароскопические резекции селезенки при непаразитарных кистах. *Хирургия. Журнал им. Н.И. Пирогова*. 2015;7;41-48. Berelavichus SV, Smirnov AV, Ionkin DA, Kriger AG, Dugarova RS. Robot-assisted and laparoscopic partial splenectomy for nonparasitic cysts. *Khirurgiia (Mosk)*. 2015;(7):41-48 (In Russ.).
29. Кригер А.Г., Берелавичус С.В., Сон А.И., Горин Д.С., Ахтанин Е.А., Калдаров А.Р., Смирнов А.В., Давыденко П.И., Калинин Д.В. Хирургическое лечение неорганных забрюшинных опухолей. *Хирургия. Журнал им. Н.И. Пирогова*. 2017;1:15-26. Kriger AG, Berelavichus SV, Son AI, Gorin DS, Akhtanin EA, Kaldarov AR, Smirnov AV, Davydenko PI, Kalinin DV. Surgical treatment of retroperitoneal masses. *Khirurgiia (Mosk)*. 2017;(1):15-26.
30. Кригер А.Г., Берелавичус С.В., Сон А.И., Горин Д.С., Икрамов Р.З., Калинин Д.В. Робот-ассистированные операции при неорганных забрюшинных опухолях. *Хирургия. Журнал им. Н.И. Пирогова*. 2015;5:24-28. Kriger AG, Berelavichus SV, Son AI, Gorin DS, Ikramov RZ, Kalinin DV. Robot-assisted operations for non-organ retroperitoneal tumors. *Khirurgiia (Mosk)*. 2015;(5):24-28. (In Russ.).
31. Draaisma WA. Robot-assisted laparoscopic resection of a large paraganglioma: a case report / WA Draaisma, R van Hillegersberg, IH Borel Rinkes, Custers M, Broeders IA. *Surg Laparosc Endosc Percutan Tech*. 2006 Oct;16(5):362-365. PubMed PMID: 17057584
32. Smith JAJr. Words of wisdom. Re: Hospital volume, utilization, costs, and outcomes of robot-assisted laparoscopic radical prostatectomy. *Eur Urol*. 2012 Sep;62(3):564. https://doi.org/10.1016/j.eururo.2012.06.019 PubMed PMID: 22850201
33. Zhang T, Wang X, Zhao L, Liu F, Chen H, Deng X, Peng C, Shen B. Transperitoneal robotic resection of benign primary retroperitoneal tumors: can it be widely used? *Int J Med Robot*. 2016 Sep;12(3):561-567. https://doi.org/10.1002/rcs.1689 PubMed PMID: 26202698

Поступила 05.10.2018
Received 05.10.2018
Принята в печать 10.11.2018
Accepted 10.11.2018