Хирургия. Журнал имени Н.И. Пирогова
2019, № 2, с. 101-105
https://doi.org/10.17116/hirurgia2019021101

Pirogov Journal of Surgery
2019, №2, pp. 101-105
https://doi.org/10.17116/hirurgia2019021101

Реконструкция обширного комбинированного дефекта черепа с отличным косметическим результатом

© В.И. ШАРОБАРО[1,3]*, А.Г. ГАВРИЛОВ[2], Ю.В. ИВАНОВ[1]

[1]ФГБУ «Федеральный научно-клинический центр специализированных видов медицинской помощи и медицинских технологий» ФМБА России, Москва, Россия
[2]ФГАУ «Национальный медицинский исследовательский центр нейрохирургии им. акад. Н.Н. Бурденко» Минздрава России, Москва, Россия
[3]ФГБОУ ВПО «Российский национальный исследовательский медицинский университет им. Н.И. Пирогова» Минздрава России, Москва, Россия

РЕЗЮМЕ

Представлено клиническое наблюдение успешного лечения обширного комбинированного дефекта теменно-височно-затылочной области волосистой части головы размером более половины свода черепа с отличным косметическим результатом. Использована этапная экспандерная дермотензия, т.е. многократное повторное растяжение оставшихся у пациента волосонесущих тканей в области сохранного черепа в комбинации с краниопластикой сетчатым титановым имплантом.

Ключевые слова: реконструкция дефекта черепа, восстановление обширного дефекта черепа, реконструктивная хирургия, пластическая хирургия, краниопластика, повторное растяжение тканей, этапная дермотензия.

ИНФОРМАЦИЯ ОБ АВТОРАХ

Шаробаро В.И. — e-mail: sharobarovi@mail.ru, https://orcid.org/0000-0002-1510-9047
Гаврилов А.Г. — https://orcid.org/0000-0002-5244-2404
Иванов Ю.В. — https://orcid.org/0000-0001-6209-4194

КАК ЦИТИРОВАТЬ

Шаробаро В.И., Гаврилов А.Г., Иванов Ю.В. Реконструкция обширного комбинированного дефекта черепа с отличным косметическим результатом. *Хирургия. Журнал им. Н.И. Пирогова*. 2019;2:101-105. https://doi.org/10.17116/hirurgia2019021101

Advanced skull defect repair

© V.I. SHAROBARO[1,3]*, A.G. GAVRILOV[2], YU.V. IVANOV[1]

[1]Federal Scientific Clinical Center of Specialized Medical Care and Medical Technologies of FMBA of Russia, Moscow, Russia
[2]Burdenko Russian National Center of Neurosurgery, Moscow, Russia
[3]N.I. Pirogov Russian National Research Medical University, Moscow, Russia

ABSTRACT

It is presented case report of successful repair of advanced combined defect of parietal-temporal-occipital scalp over one-half of skull vault with an excellent cosmetic result. To do this, the authors used a staged expander dermal tension, i.e. repeated stretching of the remaining scalp tissues combined with cranioplasty using mesh titanium implant.

Keywords: skull defect repair, advanced skull defect repair, reconstructive surgery, plastic surgery, cranioplasty, repeated stretching of tissues, staged dermal tension.

INFORMATION ABOUT THE AUTHOR

Sharobaro VI — https://orcid.org/0000-0002-1510-9047
Gavrilov AG — https://orcid.org/0000-0002-5244-2404
Ivanov YuV — https://orcid.org/0000-0001-6209-4194

TO CITE THIS ARTICLE

Sharobaro VI, Gavrilov AG, Ivanov YuV. Advanced skull defect repair. *Khirurgiya. Zhurnal imeni N.I. Pirogova*. 2019;2:101-105. (In Russ.). https://doi.org/10.17116/hirurgia2019021101

В литературе [1—4] представлено немало работ, посвященных различным вариантам реконструкции обширных дефектов черепа, включающих восстановление костей мозгового черепа и кожного покрова с различными степенями достижения функционального и эстетического результата. Вместе с тем в настоящее время практически все пациенты желают не только восстановления функционального дефекта, но и достижения максимального косметического эффекта, чтобы от перенесенной травмы или заболевания и проведенной реконструкции практически не осталось следов [5, 6].

Цель исследования — представить эффективную реконструкцию обширного комбинированного (кости и волосистая часть) де-



Рис. 1. **Вид больного *Г.* до лечения с обширным дефектом теменно-височно-затылочной области размером 26,5×24,0 см, включавшим утрату волосистой части головы, апоневротического шлема и костей черепа (а—в).**

Fig. 1. **Patient *G.* before treatment with advanced parietal-temporal-occipital defect 26.5×24.0 cm with the loss of scalp and skull bones (a — c).**

фекта более половины площади свода черепа с достижением отличного косметического результата.

Приводим клиническое наблюдение.

Пациент *Г.*, 18 лет, обратился с жалобами на наличие обширного дефекта костей черепа и наличие мозговой грыжи. Из анамнеза известно, что 06.08.14 перенес электротравму, в результате которой получил обширный дефект теменно-височно-затылочной области размером 26,5×24,0 см, включавший утрату волосистой части головы, апоневротического шлема и костей черепа. При закрытии обширной ожоговой раны расщепленные кожные аутотрансплантаты были пересажены непосредственно на твердую мозговую оболочку, что привело к мозговой грыже.

Пациент обратился за медицинской помощью для реконструкции дефекта в марте 2015 г. спустя 2 мес после заживления ожоговых ран **(рис. 1)**.

Консилиум в составе нейрохирурга и пластического хирурга с согласия пациента и его родителей принял решение об этапном комбинированном лечении.

Первым этапом 02.04.15 под неповрежденные ткани лобно-височной области подапоневротически установили 2 силиконовых эндоэкспандера. Только названные области имели неповрежденные кости черепа, позволившие использовать эту зону для последующего трехкратного растяжения волосонесущих тканей.

Далее в течение 12 нед проводили дозированную дермотензию тканей в амбулаторных условиях 2 раза в неделю.



Рис. 2. **Вид больного *Г*. после первого этапа пластики дефекта растянутыми волосонесущими тканями.**

Fig. 2. **Patient *G*. after the first stage of repair with stretched scalp.**

01.07.15 выполнен первый этап реконструкции дефекта мягких тканей растянутым кожно-апоневротическим лоскутом с лобно-височной области **(рис. 2)**.

25.02.16 вторично имплантированы 2 силиконовых эндоэкспандера подапоневротически в прежние лобно-височные области с неповрежденными подлежащими костями черепа и 1 экспандер в затылочную область ниже дефекта.

Дермотензию тканей проводили в течение 11 нед в амбулаторных условиях 2—3 раза в неделю **(рис. 3)**.

11.05.16 выполнен второй этап реконструкции дефекта мягких тканей растянутым кожно-апоневротическими лоскутами с лобно-височной и затылочной областей **(рис. 4)**.

22.12.16 в третий раз в лобно-височную область имплантированы 2 силиконовых экспандера.

После 10 нед амбулаторного растяжения тканей 2—3 раза в неделю 02.03.17 выполнен заключительный третий этап реконструкции дефекта мягких тканей теменно-затылочной области одновременно с краниопластикой костного дефекта сетчатым титановым имплантом **(рис. 5)**.

При выполнении второго и третьего этапов реконструкции кожно-апоневротический лоскут в области реконструируемого дефекта вновь отслаивали от твердой мозговой оболочки в сторону ложа экспандеров, т. е. растянутых тканей. Деликатную нетравматичную отслойку облегчала гидравлическая препаровка. Далее волосонесущие ткани единым блоком смещали в область дефекта.

В результате трех этапов баллонного растяжения одних и тех же волосонесущих тканей вся площадь дефекта 26,5×24,0 см закрыта полноценным волосонесущим мягкотканным покровом, позволившим выполнить краниопластику.

Контрольный осмотр через 13 мес после операции **(рис. 6)** не выявил проблем с трофикой растянутых и перемещенных тканей, выпадением волос или инфицированием титатового импланта.

В результате выбранной этапной лечебной тактики удалось достичь полного восстановления обширного комбинированного дефекта более 50% площади мозгового черепа с отличным косметическим результатом.

Обсуждение

Современная реконструкция любой анатомической области всегда ставит перед хирургом 2 задачи: устранение функционально-



Рис. 3. **Вид больного *Г*. при растяжении тканей экспандерами**

Fig. 3. **Patient *G*. after tissues stretching by expanders.**



Рис. 4. **Вид больного *Г*. после второго этапа пластики дефекта растянутыми волосонесущими тканями.**

Fig. 4. **Patient *G*. after the second stage of repair with stretched scalp.**

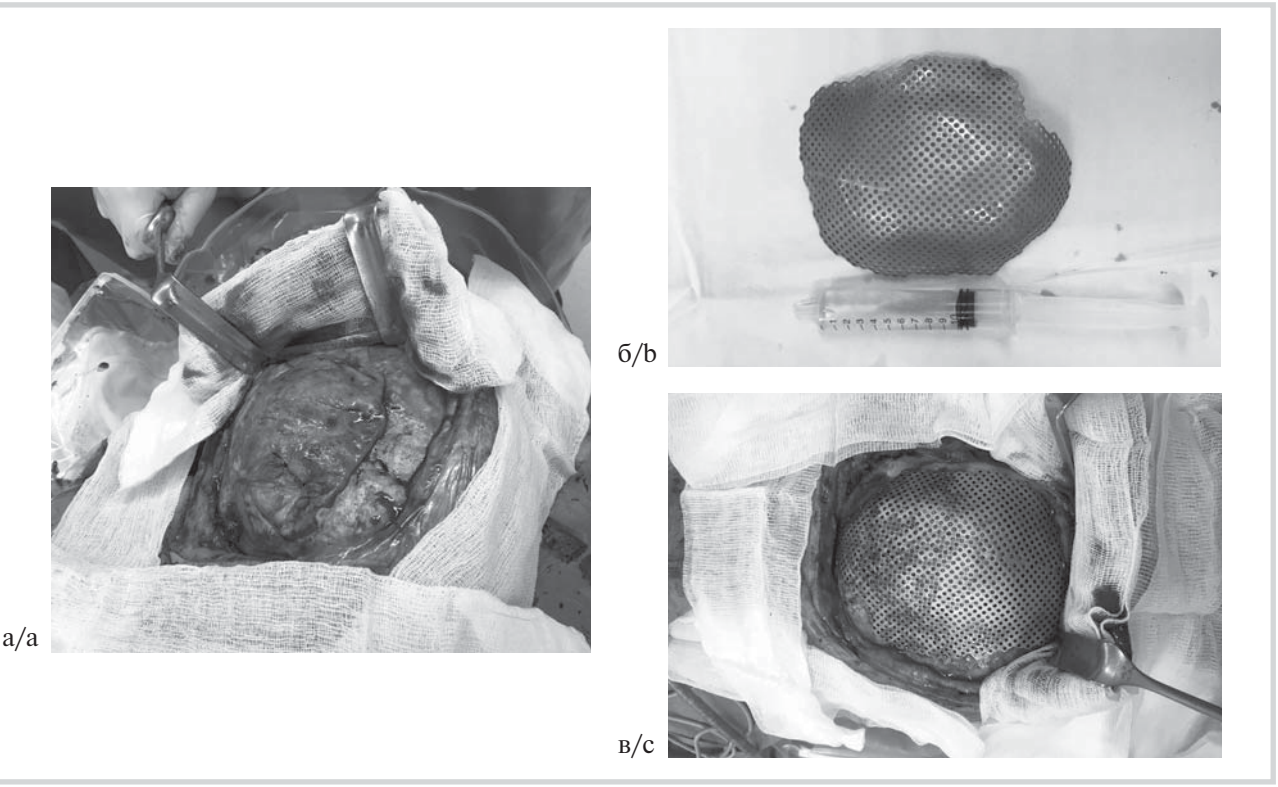

Рис. 5. **Краниопластика обширного дефекта черепа сетчатым титановым имплантом (а — в); интраоперационная фотография.**

Fig. 5. **Cranioplasty of advanced skull defect by titanium mesh implant (a — c); intraoperative photo.**

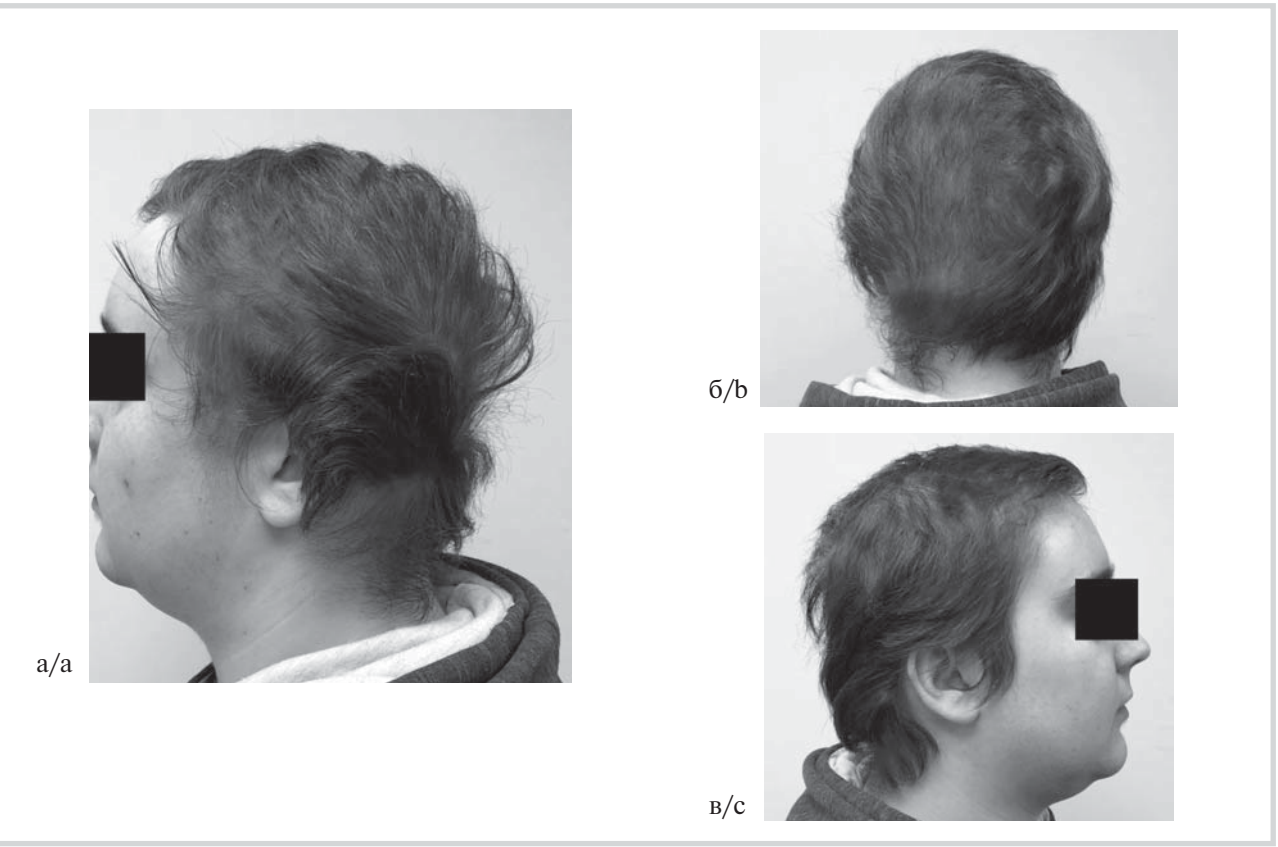

Рис. 6. **Вид больного *Г.* через 13 мес после проведенного лечения (а — в).**

Fig. 6. **Patient *G.* in 13 months after treatment (a — c).**

го и по возможности косметического дефектов. Причем значимость ликвидации последнего многократно возрастает, когда речь идет об эстетически значимых анатомических областях, которые затруднительно скрыть одеждой [5, 6]. К таким областям относится в первую очередь голова, включая ее волосистую часть. Необходимость восстановления дефекта для достижения хорошего эстетического результата и отсутствие лоскутов для восстановления обширных дефектов волосяного покрова значительно усложняют реконструкцию [7]. Восстановление функционального дефекта подразумевает герметизацию полости черепа с восстановлением его формы и защитных свойств путем краниопластики, причем любой из широко используемых в настоящее время материалов для краниопластики (из метилметакрилата, гидроксиаппатита, титановые импланты и др.) необходимо закрыть хорошо васкуляризированными тканями [8]. Выбор метода реконструкции обширных комбинированных дефектов черепа является неоднозначным и зависит от многих факторов [8—10].

Локализация и обширность дефекта (более половины площади мозгового черепа) и комбинированность (костный и мягкотканный, включая волосонесущие ткани) у пациента исключали такие варианты восстановления, как аутодермопластика, пластика местными тканями и (или) лоскутом(ами) на ножке [9, 10]. Современное состояние аллотрансплантации композитных лоскутов покровных тканей не позволяет ее безопасное для пациента клиническое применение [11]. Поэтому при детальном обсуждении плана лечения пациенту и его родителям предложены 2 возможных варианта реконструкции: 1) одноэтапный (реконструкция титановой металлоконструкцией с микрохирургической аутотрансплантацией лоскута); 2) многоэтапный (этапная экспандерная дермотензия с заключительной краниопластикой сетчатым титановым имплантом).

Очевидным плюсом одноэтапного варианта являлась продолжительность лечения. Однако обширность площади комбинированного дефекта определяла очень значимый минус микрохирургической реконструкции — косметический дефект остался бы в виде обширной алопеции на более чем $^1/_2$ площади нормального волосяного покрова головы. Минусами также являлись риски микрохирургической реконструкции и рубцовая деформация донорской области, какой-бы из лоскутов ни был использован [12].

Минусом многоэтапного варианта являлась длительность лечения [13]. В представленном клиническом наблюдении лечение длилось 21 мес. Однако анализ показал, что пациент только 36 нед, т.е. 9 мес находился непосредственно в процессе хирургического лечения (в ходе растяжения тканей и послеоперационных периодов), а большую часть этого времени (12 мес) составили периоды между этапами повторного растяжения тканей, когда пациенту не проводилось какого-либо лечения. Периоды между повторными растяжениями мягких тканей менее 6 мес ведут к риску трофических нарушений в них, что угрожает результатам лечения [7, 13, 14]. Вместе с тем значимым плюсом выбранной методики реконструкции является полное устранение и дефекта костей черепа, и дефекта волосонесущих тканей головы с отличным косметическим эффектом. Также к плюсам можно отнести отсутствие рубца(ов) в донорской области.

С учетом сказанного представленная методика на сегодня является единственной, позволяющей не только закрыть комбинированный дефект более половины черепа, но и сделать это практически без следов, т.е. с полным восстановлением волосяного покрова и с отсутствием каких-либо дополнительных рубцов в донорских областях.

Таким образом, этапная экспандерная дермотензия в комбинации с краниопластикой позволяют восстанавливать обширные комбинированные дефекты свода черепа с отличным косметическим результатом.

Авторы заявляют об отсутствии конфликта интересов.
The authors declare n conflicts of interest.

ЛИТЕРАТУРА/REFERENCES

1. Hanasono MM, Weinstock YE, Yu P. Reconstruction of extensive head and neck defects with multiple simultaneous free flaps. *Plast Reconstr Surg.* 2008;122(6):1739-1746. https://doi.org/10.1097/PRS.0b013e31818a9afa
2. Balasubramanian D, Thankappan K, Kuriakose MA, Duraisamy S, Sharan R, Mathew J, Sharma M, Iyer S. Reconstructive indications of simultaneous double free flaps in the head and neck: a case series and literature review. *Microsurgery*. 2012;32(6):423-430. https://doi.org/10.1002/micr.21963
3. Hudson DA, Arasteh E. Serial tissue expansion for reconstruction of burns of the head and neck. *Burns*. 2001;27(5):481-487.
4. Котельников Г.П., Колсанов А.В., Щербовских А.Е., Николаенко А.Н., Приходько С.А., Попов Н.В., Хассан М.А. Реконструкция посттравматических и постоперационных дефектов нижней челюсти. *Хирургия. Журнал им. Н.И. Пирогова*. 2017;(7):69-72. Kotelnikov GP, Kolsanov AV, Shcherbovskikh AE, Nikolaenko AN, Prikhod'ko SA, Popov NV, Khassan MA. Reconstruction of posttraumatic and postoperative defects of lower jaw. *Khirurgiia (Mosk)*. 2017;(7):69-72. (In Russ.). https://doi.org/10.17116/hirurgia2017769-72
5. Вербо Е.В., Орджоникидзе М.З., Филиппов И.К. Оптимизация этапного лечения пациентов с обширными комбинированными дефектами лица. *Стоматология*. 2015;94(3):25-32. Verbo EV, Ordzhonikidze MZ, Filippov IK. Optimization of staged treatment in patients with extensive combined face defects. *Stomatologiia (Mosk)*. 2015;94(3):25-32. (In Russ.). https://doi.org/10.17116/stomat201594325-32
6. Horn D, Jonas R, Engel M, Freier K, Hoffmann J, Freudlsperger C. A comparison of free anterolateral thigh and latissimus dorsi flaps in soft tissue reconstruction of extensive defects in the head and neck region. *J Craniomaxillofac Surg.* 2014;42(8):1551-1556. https://doi.org/10.1016/j.jcms.2013.11.017
7. Шаробаро В.И., Ваганова Н.А., Ваганов Н.В., Гречишников М.И. Хирургическое лечение обширных дефектов и деформаций покровных тканей головы методом этапной баллонной дермотензии. *Анналы пластической, реконструктивной и эстетической хирургии*. 2014;2:25-28. Sharobaro VI, Vaganova NA, Vaganov NV, Grechishnikov MI. The surgical treatment of scalp defects with the use of the step-by-step balloon dermotension technique. *Annals of Plastic, Reconstructive and Aesthetic Surgery*. 2014;2:25-28. (In Russ.).
8. Paprottka FJ, Krezdorn N, Ipaktchi R, Radtke C, Vogt PM. Plastic reconstructive surgery techniques for defect coverage of extended skull base defects. *J Plast Reconstr Aesthet Surg.* 2016;69(9):1266-1274. https://doi.org/10.1016/j.bjps.2016.06.008
9. Nagasao T, Horiguchi T, Miyamoto J, Kishi K. Reconstruction of the scalp with a calvarial defect. *Surg Today.* 2011;41(2):189-196. https://doi.org/10.1007/s00595-009-4262-8
10. Vucak MC, Masic T, Hassouba M, Hatibovic H, Babajic E. Reconstructive option of extensive head and neck defects in cancer surgery. *Med Arch*. 2013;67(4):275-277.
11. Rifkin WJ, David JA, Plana NM, Kantar RS, Diaz-Siso JR, Gelb BE, Ceradini DJ, Rodriguez ED. Achievements and Challenges in Facial Transplantation. *Ann Surg.* 2018 February 27. https://doi.org/10.1097/SLA.0000000000002723
12. Jeong WS, Roh JL, Kim EK. Extensive scalp reconstruction after repeated failure of free tissue transfer with a pedicled latissimus dorsi flap. *J Craniofac Surg.* 2014;25(3):1103-1105. https://doi.org/10.1097/SCS.0000000000000671
13. Huang X, Qu X, Li Q. Risk factors for complications of tissue expansion: a 20-year systematic review and metaanalysis. *Plast Reconstr Surg.* 2011;128(3):787-797. https://doi.org/10.1097/PRS.0b013e3182221372
14. Чекмарева И.А., Паклина О.В., Шаробаро В.И., Ваганова Н.А., Гордиенко Е.Н., Ваганов Н.В., Гречишников М.И. Морфологическая оценка компенсаторных возможностей клеток кожи волосистой части головы при этапной дермотензии. *Гены & Клетки*. 2014;9(2):76-79. Chekmareva IA, Paklina OV, Sharobaro VI, Vaganova NA, Gordienko EN, Vaganov NV, Grechishnikov MI. Morphologicheskaya otsenka compensatornyh vozmoshnostei kletok koshi volosistoi chasti golovy pri etapnoi dermotensii. *Genes & Cells*. 2014;9(2):76-79. (In Russ.).

Поступила 13.04.2018
Received 13.04.2018
Принята в печать 25.06.2018
Accepted 25.06.2018