Хирургия. Журнал имени Н.И. Пирогова
2019, №12, с. 137-140
https://doi.org/10.17116/hirurgia2019121137

Pirogov Journal of Surgery
2019, №12, pp. 137-140
https://doi.org/10.17116/hirurgia2019121137

Рентгенонегативный вирсунголитиаз у больных хроническим панкреатитом

© М.А. ЗАХАРОВА, Д.С. ГОРИН, Л.А. МАРИНОВА, А.Г. КРИГЕР

ФГБУ «Национальный медицинский исследовательский центр хирургии им. А.В. Вишневского» Минздрава России (директор — акад. РАН А.Ш. Ревишвили), Москва, Россия

РЕЗЮМЕ

Диагностика хронического панкреатита у пациентов с КТ-признаками вирсунголитиаза, как правило, не вызывает трудностей. Однако при преобладании в составе конкрементов белкового матрикса классическая лучевая картина хронического панкреатита отсутствует. Представлены 2 случая рентгенонегативного вирсунголитиаза у пациентов с белковыми конкрементами протока поджелудочной железы.

Ключевые слова: хронический панкреатит, вирсунголитиаз, белковые конкременты.

СВЕДЕНИЯ ОБ АВТОРАХ:

Захарова М.А. — https://orcid.org/0000-0002-9095-7660; e-mail: zakharova_mari@mail.ru
Горин Д.С. — https://orcid.org/0000-0002-6452-4458; e-mail: davidc83@mail.ru
Маринова Л.А. — https://orcid.org/0000-0003-3887-4785
Кригер А.Г. — https://orcid.org/0000-0003-4539-9943; e-mail: kriger@ixv.ru
Автор, ответственный за переписку: Захарова М.А. — e-mail: zakharova_mari@mail.ru

КАК ЦИТИРОВАТЬ:

Захарова М.А., Горин Д.С., Маринова Л.А., Кригер А.Г. Рентгенонегативный вирсунголитиаз у больных хроническим панкреатитом. *Хирургия. Журнал им. Н.И. Пирогова*. 2019;12:137-140. https://doi.org/10.17116/hirurgia2019121137

X-ray-negative pancreatic dust stones in patients with chronic pancreatitis

© M.A. ZAKHAROVA, D.S. GORIN, L.A. MARINOVA, A.G. KRIGER

Vishnevsky National Medical Research Center of Surgery of the Ministry of Health of the Russia (director — A.Sh. Revishvili), Moscow, Russia

ABSTRACT

Diagnosis of chronic pancreatitis is not associated with any difficulties in patients with CT signs of pancreatic duct stones as a rule. However, "classical" picture of chronic pancreatitis is usually absent in case of predominant protein matrix in the calculi. Two cases of X-ray-negative pancreatic dust stones in patients with protein stones of the pancreatic duct are reported.

Keywords: chronic pancreatitis, pancreatic duct stones, protein calculi.

INFORMATION ABOUT THE AUTHORS:

Zakharova M.A. — https://orcid.org/0000-0002-9095-7660; e-mail: zakharova_mari@mail.ru
Gorin D.S. — https://orcid.org/0000-0002-6452-4458; e-mail: davidc83@mail.ru
Marinova L.A. — https://orcid.org/0000-0003-3887-4785
Kriger A.G. — https://orcid.org/0000-0003-4539-9943; e-mail: kriger@ixv.ru
Corresponding author: Zakharova M.A. — e-mail: zakharova_mari@mail.ru

TO CITE THIS ARTICLE:

Zakharova MA, Gorin DS, Marinova LA, Kriger AG. X-ray-negative pancreatic dust stones in patients with chronic pancreatitis. *Pirogov Russian Journal of Surgery = Khirurgiya. Zurnal im. N.I. Pirogova*. 2019;12:137-140. (In Russ.). https://doi.org/10.17116/hirurgia2019121137

Введение

Наличие у больных хроническим панкреатитом (ХП) камней в просвете протока поджелудочной железы (ПЖ) закономерно приводит к панкреатической гипертензии, болевому синдрому и является показанием к хирургическому лечению. В большинстве случаев вирсунголитиаз легко выявляется при лучевых методах диагностики, поскольку камни, инкрустированные солями кальция, без труда визуализируются. Однако бывают случаи, когда конкременты состоят в основном из белкового преципитата и поэтому являются рентгенонегативными, что усложняет их визуализацию. В таких случаях определить причину протоковой гипертензии бывает непросто, что может приводить к неверному диагнозу и, следовательно, к ошибочной лечебной тактике.

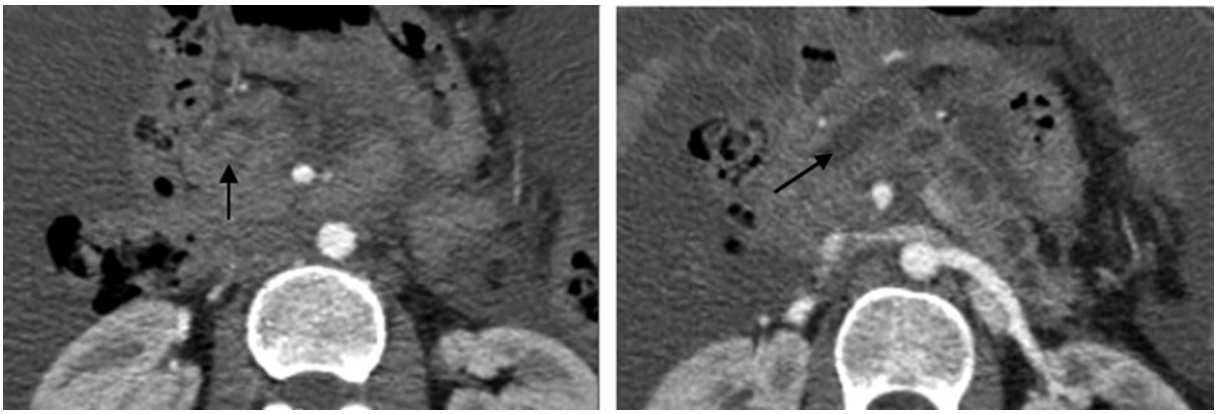

а/a б/b

Рис. 1. **Компьютерные томограммы органов брюшной полости первой пациентки (аксиальный срез, артериальная фаза).**
а — конкремент панкреатического протока (указан стрелкой); б — проток поджелудочной железы (указан стрелкой).

Fig. 1. **Axial CT-scan of the abdominal cavity, arterial phase.**
a — pancreatic duct stone (arrow); b — pancreatic duct (arrow).

Приводим клинические наблюдения

I. Больная, 20 лет, в 2014 г. отметила появление периодически возникающей боли в верхнем отделе живота. Спустя 6 мес на фоне сохраняющихся эпизодов боли в эпигастральной области (до 7 баллов по визуально-аналоговой шкале — ВАШ) стал увеличиваться размер живота, что послужило поводом для госпитализации в хирургическое отделение по месту жительства. При МРТ брюшной полости, выполненной в стационаре, обнаружены асцит, расширение протока ПЖ до 9 мм. Предположено наличие злокачественной опухоли ПЖ, в результате выполнены диагностическая лапароскопия, биопсия ПЖ. В полученном материале атипических клеток не обнаружено. В июле 2015 г. пациентка госпитализирована в НИМЦ им. А.В. Вишневского для обследования и определения дальнейшей тактики лечения. При госпитализации состояние удовлетворительное, дефицит массы тела — индекс массы тела 15 кг/м^2. Употребление алкоголя, курение отрицает, вирусный гепатит С в стадии ремиссии. В семье ХП никто не страдал. Выполнен весь спектр лучевых исследований (УЗИ, КТ, МРТ, эндоУЗИ), установлено, что в брюшной полости присутствует жидкость, головка ПЖ увеличена в размерах, проток ПЖ расширен до 9 мм, извитой, с кистозными структурами по его периферии; в просвете протока ПЖ на уровне головки обнаружено мягкотканное образование **(рис. 1)**.

Уровень онкомаркеров в пределах нормы. При диагностической пункции брюшной полости и аспирации асцитической жидкости злокачественных клеток не обнаружено, активность амилазы 4000 ЕД/л. Полученная в ходе лучевых исследований информация о неравномерном расширении протока ПЖ с наличием кистозных структур по периферии, мягкотканном образовании в протоке ПЖ не позволила исключить наличие внутрипротоковой папиллярной муцинозной опухоли. Принято решение о выполнении панкреатодуоденальной резекции.

При лапаротомии 20.04.15 в брюшной полости обнаружена асцитическая жидкость в объеме 2000 мл. Париетальная и висцеральная брюшина без признаков имплантационного метастазирования. ПЖ атрофичная, плотная, парапанкреатическая клетчатка в области головки и перешейка со стекловидным отеком. Железа мобилизована и пересечена на уровне перешейка (диаметр культи 12 мм, панкреатический проток 6 мм, в просвете последнего прозрачный секрет с хлопьями белкового преципитата). Выполнена пилоросохраняющая панкреатодуоденальная резекция. При срочном и плановом гистологических исследованиях ПЖ и лимфатических узлов злокачественных клеток не обнаружено. В одном из мелких протоков ПЖ выявлена интраэпителиальная неоплазия низкой степени. При макроскопическом осмотре нативного препарата в протоке

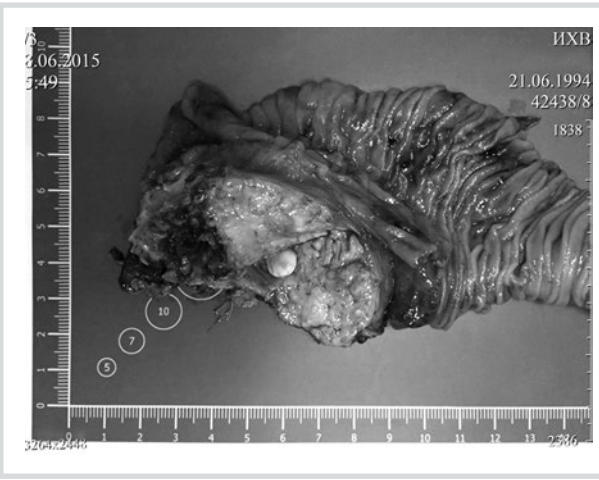

Рис. 2. **Удаленный панкреатодуоденальный комплекс.**
Конкремент в просвете панкреатического протока (послеоперационная фотография).

Fig. 2. **Pancreatoduodenal specimen.**
Pancreatic duct stone.

ПЖ обнаружен камень жемчужного цвета с гладкой поверхностью, диаметром 7 мм, мягкой консистенции **(рис. 2)**. Диагноз: хронический панкреатит, панкреатическая гипертензия, панкреатогенный асцит. Послеоперационный период гладкий, пациентка выписана на 13-е сутки после операции.

Описанный случай демонстрирует сложность диагностики ХП с мягким рентгенонегативным камнем, что не позволило исключить внутрипротоковую папиллярную муцинозную опухоль. Можно предположить, что правильная верификация диагноза позволила бы удалить гладкий и мягкий вирсунголит эндоскопическим способом и избежать выполнения панкреатодуоденальной резекции.

II. Больная, 27 лет, госпитализирована в абдоминальное отделение НМИЦ хирургии им. А.В. Вишневского 01.11.18 с жалобами на интенсивную боль в верхнем отделе живота (до 8 баллов по ВАШ). В возрасте 12 лет появилась периодически возникающая боль в эпигастральной области. На учете у гастроэнтеролога

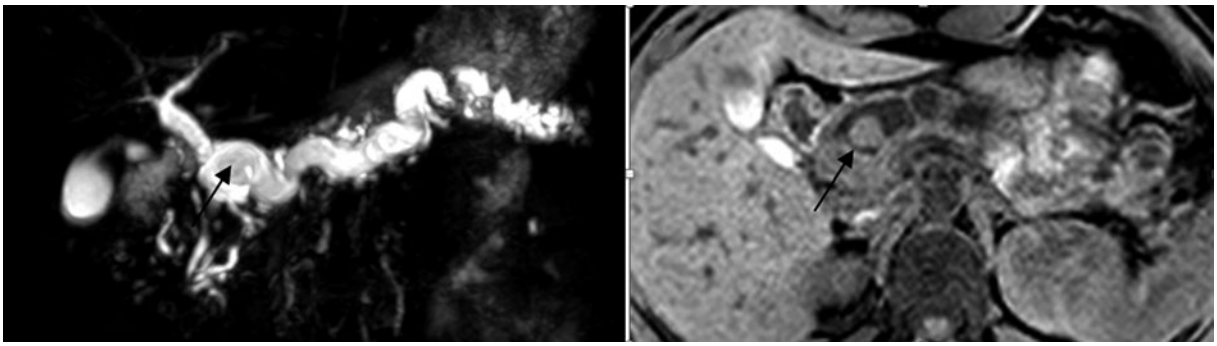

а/a б/b

***Рис. 3*. Данные дооперационного обследования второй пациентки.**

а — МРТ-холангиопанкреатограмма (конкремент протока поджелудочной железы указан стрелкой); б — МР-томограмма органов брюшной полости (конкремент протока поджелудочной железы указан стрелкой).

***Fig. 3.* a — MRCP; b — Abdominal MRI, pancreatic duct calculus (arrow).**

не состояла. В течение последнего года боль приобрела постоянный ноющий характер с периодами обострений, требующими приема анальгетиков. Масса тела не снижалась, диету начала соблюдать с момента ухудшения состояния, принимает панкреатин в дозе 30 тыс. ед/сут. Злоупотребление алкоголем отрицает, не курит. В семье ХП страдала бабушка по материнской линии. При поступлении состояние удовлетворительное. Нормостеник, индекс массы тела 24 кг/м^2. По данным КТ и МРТ выявлено расширение протока ПЖ до 16,5 мм, в просвете визуализируются множественные мягкотканные образования с гладкой поверхностью диаметром до 20,5 мм, не накапливающие контрастный препарат — белковые конкременты, что соответствовало ХП, вирсунголитиазу, панкреатической гипертензии **(рис. 3)**.

С учетом мягкого характера камней и их гладкой поверхности решено выполнить эндоскопическое вмешательство с папиллотомией и попыткой вирсунголитоэкстракции. После папиллотомии вмешательство приостановлено вследствие безуспешности проведения струны за конкременты в области головки ПЖ. Больная оперирована 11.11.18. Интраоперационно установлено, что головка ПЖ увеличена до 7 см, уплотнена; тело и хвост атрофичные, плотные, на уровне перешейка и тела проток ПЖ пролабирует через паренхиму. Проток вскрыт до дистальной части хвоста ПЖ, в панкреатическом секрете хлопья белковых преципитатов, мягкие конкременты жемчужного цвета с гладкой поверхностью диаметром до 25 мм. Выполнена резекция головки ПЖ с оставлением по периметру полоски паренхимы толщиной не более 5 мм. Сформирован однорядный панкреатоеюноанастомоз непрерывным однорядным швом нитью PDS 4/0 на отключенной по Ру петле тощей кишки.

При гистологическом исследовании в операционном материале обнаружены участки ткани ПЖ с выраженным межацинарным фиброзом и липоматозом, наличием микрокальцинатов в просветах расширенных боковых протоков.

Послеоперационный период без особенностей, пациентка выписана через 9 сут после операции.

В данном случае надежда на миниинвазивное устранение вирсунголитиза не оправдалась из-за большого размера камней. Однако, исходя из результатов гистологического исследования, можно предположить, что наличие микрокальцинатов в боковых протоках ПЖ не позволило бы после эндоскопического лечения добиться выздоровления. Поэтому резекционное вмешательство было абсолютно оправданным.

Обсуждение

Изучение патогенеза образования конкрементов в протоках ПЖ при ХП, их структуры и качественного состава началось лишь со второй половины XX века. В 1979 г. французские ученые во главе с A. De Caro [1] впервые установили белок, составляющий органический матрикс панкреатических конкрементов. Обнаруженное соединение назвали белком панкреатических конкрементов (pancreatic stone protein, PSP). В ряде работ [2—4] описаны белковые молекулы, входящие в состав панкреатических конкрементов, доказана способность PSP к образованию преципитатов. Определение состава конкрементов, иммуноферментный анализ не позволили внести ясность в механизм формирования камней, который, по-видимому, является многофакторным процессом. Начало изучения генетических мутаций у больных ХП может объяснить патогенез образования вирсунголитов. Существует гипотеза, что мутации генов, кодирующих ферменты панкреатического секрета (PRSS1, SPINK1, CFTR, A1 CPA1), приводят к синтезу функционально несостоятельных молекул, формирующих белковые преципитаты [5].

В клинической практике хирурги в большинстве случаев сталкиваются с плотными рентгенопозитивными камнями с коралловидной поверхностью. Мягкие камни, состоящие из белкового матрикса, встречаются редко. У этих конкрементов гладкая поверхность и мягкая консистенция, из-за небольшого содержания солей кальция они рентгенонегативны. A. Mariani и соавт. [6] описали наличие рентгенонегативных камней ПЖ у 5 женщин, причем у 4 из них исключена алкогольная этиология заболевания. Эти же авторы в течение 7 лет наблюдали эволюцию рентгенонегативных камней, которые постепенно покрывались рентгеноконтрастной «скорлупой».

Дифференциальная диагностика сложных случаев рентгенонегативного вирсунголитиаза у больных ХП бывает затруднительна. Выбор метода лечения (эндоскопического или хирургического) должен быть обусловлен каждым конкретным случаем. При неудачной попытке или неэффективности эндоскопических вмешательств пациенту показано хирургическое лечение открытым доступом.

Авторы заявляют об отсутствии конфликта интересов.
The authors declare no conflict of interest.

ЛИТЕРАТУРА/REFERENCES

1. De Caro A, Lohse J, Sarles H. Characterization of a protein isolated from pancreatic calculi of men suffering from chronic calcifying pancreatitis. *Biochem Biophys Res Commun*. 1979 Apr 27;87(4):1176-1182. PubMed PMID: 111670
2. Pitchumoni CS, Mohan AT. Pancreatic stones. *Gastroenterol Clin North Am*. 1990 Dec;19(4):873-893. Review. PubMed PMID: 2269523
3. Graf R, Schiesser M, Reding T, Appenzeller P, Sun LK, Fortunato F, Perren A, Bimmler D. Exocrine meets endocrine: pancreatic stone protein and regenerating protein—two sides of the same coin. *J Surg Res*. 2006 Jun 15;133(2):113-120. Epub 2005 Dec 19. Review. PubMed PMID: 16360171
4. Jin CX, Hayakawa T, Ko SB, Ishiguro H, Kitagawa M. Pancreatic stone protein/regenerating protein family in pancreatic and gastrointestinal diseases. *Intern Med*. 2011;50(15):1507-1516. Epub 2011 Aug 1. Review. PubMed PMID: 21804274
5. Graziani R, Frulloni L, Cicero C, Manfredi R, Ambrosetti MC, Mautone S, Pozzi Mucelli R. Bull's-eye pattern of pancreatic-duct stones on multidetector computed tomography and gene-mutation-associated pancreatitis (GMAP). *Radiol Med*. 2012 Dec;117(8):1275-1286. Epub 2012 Oct 22. PubMed PMID: 23090249 https://doi.org/10.1007/s11547-012-0888-4
6. Mariani A, Bernard JP, Provansal-Cheylan M, Nitsche S, Sarles H. Differences of pancreatic stone morphology and content in patients with pancreatic lithiasis. *Dig Dis Sci*. 1991 Nov;36(11):1509-1516. PubMed PMID: 19160597

Поступила 21.01.19
Received 21.01.19
Принята в печать 11.02.19
Accepted 11.02.19